© В.Ф. Чикаев, М.А. Мингазетдинов, И.Ф. Шарафисламов, Ю.В. Бондарев, Д.М. Петухов, В.А. Букушкина, 2020
УДК 616.367-007.271-089 DOI: 10.20969/VSKM.2020.13(5).85-89

ОСОБЕННОСТИ ЛЕЧЕНИЯ СТЕНОЗА ГЕПАТИКОЕЮНОАНАСТОМОЗА

ЧИКАЕВ ВЯЧЕСЛАВ ФЕДОРОВИЧ*, докт. мед. наук, профессор кафедры травматологии, ортопедии и ХЭС ФГБОУ ВО «Казанский государственный медицинский университет» Минздрава России, Россия, 420012, Казань, ул. Бутлерова, 49, e-mail: prof.chikaev@gmail.com*
МИНГАЗЕТДИНОВ МАРАТ АКМАЛЕТДИНОВИЧ*, зав. отделением рентгенохирургических методов диагностики и лечения ГАУЗ «Городская клиническая больница № 7», Россия, 420000, Казань, ул. Чуйкова, 54*
ШАРАФИСЛАМОВ ИСКАНДЕР ФОАТОВИЧ*, руководитель центра рентгенохирургических вмешательств ГАУЗ «Городская клиническая больница № 7», Россия, 420000, Казань, ул. Чуйкова, 54*
БОНДАРЕВ ЮРИЙ ВИКТОРОВИЧ*, канд. мед. наук, зав. хирургическим отделением № 3 ГАУЗ «Городская клиническая больница № 7», Россия, 420000, Казань, ул. Чуйкова, 54*
ПЕТУХОВ ДЕНИС МИХАЙЛОВИЧ*, врач-хирург хирургического отделения № 3 ГАУЗ «Городская клиническая больница № 7», Россия, 420000, Казань, ул. Чуйкова, 54*
БУКУШКИНА ВИКТОРИЯ АЛЕКСЕЕВНА*, ординатор кафедры хирургических болезней ФГБОУ ВО «Казанский государственный медицинский университет» Минздрава России, Россия, 420012, Казань, ул. Бутлерова, 49, e-mail: bukushonok@yandex.ru*

Реферат. ***Цель исследования –*** на примере клинического наблюдения проанализировать особенности лечения пациентов со стенозами гепатикоеюноанастомоза. ***Материал и методы.*** В хирургическом отделении № 3 ГАУЗ «Городская клиническая больница № 7» за последние 5 лет пролечено 4 пациента после конфликта с холедохом при лапароскопической холецистэктомии. Во всех случаях повреждение холедоха установлено сразу во время операции. Повреждения холедоха: тип D по J. Bergman, тип I по Bismuth – сохранено более 2 см общего печеночного протока. В двух случаях произведен одномоментно гепатикоеюноанастомоз по Э.И. Гальперину. В третьем случае при удалении дренирующей трубки через подвесную тонкую кишку, через анастомоз, через печень проведена монофиламентная леска выведением обоих концов в подкожной клетчатке и их сохранением по типу потерянного дренажа. В четвертом случае пациентка поступила из другой клиники после гепатикоеюноанастомоза на отключенной петле по Ру и с клиникой механической желтухи с показателями общего билирубина 278 мкмоль/л, прямого – 190 мкмоль/л. ***Результаты и их обсуждение.*** В двух случаях в послеоперационном периоде наблюдалась клиника стеноза холедохоеюноанастомоза с механической желтухой, развитием холангита и холангиогенных абсцессов. В первом случае проведен антеградный чрескожный, чреспеченочный доступ к печеночным протокам. Для дренирования использовали ангиограф Axiom Artis Zee Floor, используя интервенционный проводник Fielder и диагностический проводник Emerald 150 см с кончиком J-(3 мм). Под рентгеновским контролем проведено контрастное исследование и последующее антеградное дренирование печеночных протоков с установкой дренажа по проводнику. В отдаленных сроках (через 1,5 года) разрешение стеноза гепатикоеюноанастомоза достигнуто антеградной установкой биллиарного нитинолового стента SX-ELLA под рентгеноконтролем. Во втором случае стеноз анастомоза дилатировали баллонным катетером Sapphire 1,0×20 мм на коронарном проводнике Fielder, проходимость восстановлена. Установлен наружный чреспеченочный дренаж. В течение недели биохимические показатели билирубина в крови снизились до 40 мкмоль/л, нормализовалась температурная реакция. ***Выводы.*** Наши наблюдения свидетельствуют, что для выявления характера стеноза гепатикоеюноанастомоза может быть использован ангиограф Axiom Artis Zee Floor. С использованием интервенционной коронарной техники при стенозе гепатикоеюноанастомоза, в зависимости от его характера, может быть проведена баллонная дилатация или стентирование.
Ключевые слова: стеноз, гепатикоеюноанастомоз, механическая желтуха.
Для ссылки: Особенности лечения стеноза гепатикоеюноанастомоза / В.Ф. Чикаев, М.А. Мингазетдинов, И.Ф. Шарафисламов [и др.] // Вестник современной клинической медицины. – 2020. – Т. 13, вып. 5. – С.85–89. ***DOI:*** 10.20969/VSKM.2020.13(5).85-89.

THE FEATURES OF HEPATICIOJUNOANASTOMOSIS STENOSIS TREATMENT

CHIKAEV VYACHESLAV F.*, D. Med. Sci., professor of the Department of traumatology, orthopedics and extreme situation surgery of Kazan State Medical University, Russia, 420012, Kazan, Butlerov str., 49, e-mail: prof.chikaev@ gmail.com*
MINGAZETDINOV MARAT A.*, the Head of the Department of X-ray diagnostic and treatment methods of City Clinical Hospital № 7, Russia, 420000, Kazan, Chuykov str., 54*
SHARAFISLAMOV ISKANDER F.*, the Head of X-ray surgery center of City Clinical Hospital № 7, Russia, 420000, Kazan, Chuykov str., 54*
BONDAREV YURY V.*, C. Med. Sci., the Head of the Department of surgery № 3 of City Clinical Hospital № 7, Russia, 420000, Kazan, Chuykov str., 54*
PETUKHOV DENIS M.*, surgeon of the Department of surgery № 3 of City Clinical Hospital № 7, Russia, 420000, Kazan, Chuykov str., 54*
BUKUSHKINA VICTORIA A., *resident of the Department of surgical diseases of Kazan State Medical University, Russia, 420012, Kazan, Butlerov str., 49, e-mail: bukushonok@yandex.ru*

Abstract. ***Aim.*** The aim of the study was to analyze treatment features in patients with stenosis of hepaticojejunoanastomosis on the example of a clinical case. ***Material and methods.*** For the last 5 years 4 patients have been treated in the surgical department № 3 of City Clinical Hospital № 7 after a conflict with common bile duct in laparoscopic cholecystectomy. In all cases, common bile duct damage was detected immediately during the surgery. Common bile duct damage was identified as type D by J. Bergman, type I by Bismuth – more than 2 cm of the total hepatic duct were saved.

In two cases hepaticojejunoanastomosis according to E.I. Galperin was performed at once. In the third case, when the drainage tube was removed through the suspended small intestine through the anastomosis, a monofilament line was performed through the liver by removal of both ends in the subcutaneous tissue and their preservation according to the type of lost drainage. In the fourth case, the patient came from another clinic after hepaticojejunoanastomosis on the disconnected loop according to Roux presenting the symptoms of obstructive jaundice with the total bilirubin values of 278 μmol/l, and direct bilirubin of – 190 μmol/l. ***Results and discussion***. In two cases, in the post-surgery period, there were symptoms of choledochojejunoanastomosis stenosis with obstructive jaundice, cholangitis and cholangiogenic abscesses development. In the first case, an antegrade percutaneous transhepatic access to the hepatic ducts was performed. Axiom Artis Zee Floor angiograph was applied for drainage using Fielder intervention conductor and Emerald 150 cm diagnostic conductor with J-(3 mm) tip. Contrast examination and subsequent antegrade drainage of hepatic ducts with installation of drainage along the conductor was performed under X-ray control. In a long time (1,5 years) the resolution of stenosis of hepaticojejunoanastomosis was achieved by an antegrade installation of biliary nitinol stent SX-ELLA under X-ray control. In the second case, stenosis of anastomosis was dilated with a Sapphire 1,0×20 mm cylinder catheter on a coronary conductor Fielder. The permeability was restored. The external lobe lumbar drainage was installed. Within a week serum bilirubin biochemical parameters were reduced to 40 μmol/l, and the temperature was normalized. ***Conclusion***. Our observations indicate that Axiom Artis Zee Floor angiograph can be applied to detect the nature of hepaticojejunoanastomosis stenosis. With the use of interventional coronary techniques in hepaticojejunoanastomosis stenosis, depending on its type, cylinder dilatation or stenting can be performed.
Key words: stenosis, hepaticojejunoanastomosis, obstructive jaundice.
For reference: Chikaev VF, Mingazetdinov MA, Sharafislamov IF, Bondarev YV, Petukhov DM, Bukushkina VA. The features of hepaticojejunoanastomosis stenosis treatment. The Bulletin of Contemporary Clinical Medicine. 2020; 13 (5): 85-89. ***DOI:*** 10.20969/VSKM.2020.13(5).85-89.

Введение. Заболевания желчевыводящих путей в последние годы занимает ведущее положение в хирургии. Желчнокаменной болезнью страдают до 20% взрослого населения развитых стран. Заболеваемость острым калькулезным холециститом в России составляет 1,0–1,5 случая, а деструктивной формой – 0,8 на 1000 взрослого населения [1]. С внедрением малоинвазивных методов и лапароскопической хирургии существенно увеличилось число холецистэктомий. При этом одним из грозных осложнений при холецистэктомии является конфликт с холедохом [2]. Частота повреждений желчных протоков при выполнении лапароскопической холецистэктомии составляет 0,5–1,4%. Восстановление желчеоттока – одна из сложных задач в гепатикобилиарной хирургии. Существуют различные виды гепатикоеюноанастомоза [2–5]. При этом сравнительно высокой является послеоперационная летальность (10–15%). Рубцовая стриктура сформированных желчно-кишечных анастомозов возникает в 8,4–28,3% случаев [6–9]. В последнее время все большее распространение получают малоинвазивные методы диагностики и лечения рубцовых стриктур [10]. При стенозах гепатикоеюноанастомоза реконструктивные операции сопровождаются технической сложностью, традиционные эндоскопические методы порой практически невыполнимы или требуют сложные доступы [8, 11, 12]. Повторные реконструктивные оперативные вмешательства травматичны и сопровождаются высокой летальностью.

Цель исследования – на примере клинического наблюдения проанализировать особенности лечения пациентов со стенозами гепатикоеюноанастомоза.

Материал и методы. В хирургическом отделении № 3 ГКБ № 7 в течение года проводится в среднем (154±11) холецистэктомий. За последние 5 лет пролечено 4 пациента после конфликта с холедохом при лапароскопической холецистэктомии. Причиной повреждений холедоха в трех случаях был синдром Миризи, в одном случае – техническая ошибка с пересечением холедоха. Во всех случаях повреждения холедоха установлены сразу во время операции. После диагностики повреждения холедоха произведена лапаротомия и определен характер травмы. Повреждения: тип D по J. Bergman, тип I по Bismuth – сохранено более 2 см общего печеночного протока. В двух случаях произведен одномоментно гепатикоеюноанастомоз по Э.И. Гальперину. В одном случае при удалении дренирующей трубки через подвесную тонкую кишку, через анастомоз, через печень проведена монофиламентная леска выведением обоих концов в подкожной клетчатке и их сохранением по типу потерянного дренажа (*рис. 1*).

В одном случае пациентка поступила из другой клиники после гепатикоеюноанастомоза на отключенной петле по Ру и с клиникой механической желтухи, с показателями общего билирубина 278 мкмоль/л, прямого – 190 мкмоль/л.

Результаты и их обсуждение. В двух случаях в послеоперационном периоде наблюдалась клиника

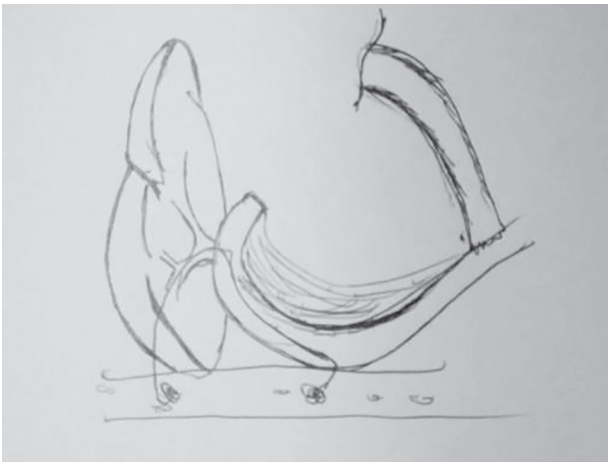

Рис. 1. Через подвесную тонкую кишку через анастомоз, через печень проведена монофиламентная леска (сохранена по типу потерянного дренажа)

стеноза холедхоеюноанастомоза с механической желтухой, развитием холангита и холангиогенных абсцессов. Всем пациентам проводилась комплексная инфузионная антибактериальная, симптоматическая и гепатотропная терапия. При посеве желчи после дренирования высеяна грамотрицательная микрофлора *E.coli*.

Одним из сложных аспектов при стенозе гепатикоеюноанастомоза является невозможность эндоскопических доступов к анастомозу. В первом случае на фоне холангита сформировался холангиогенный абсцесс правой доли печени. Дренирование полости абсцесса произведено чрескожным чреспеченочным методом. В последующем через санированную полость абсцесса произведено дренирование внутрипеченочных желчных протоков. Для дренирования использовали ангиограф Axiom Artis Zee Floor (Simens), используя интервенционный проводник Fielder (Asahi, Япония) и диагностический проводник Emerald (Cordis, США) 150 см с кончиком J-(3 мм). Под рентгеновским контролем проведено контрастное исследование и последующее антеградное дренирование печеночных протоков с установкой дренажа по проводнику. В отдаленных сроках (через 1,5 года) разрешение стеноза гепатикоеюноанастомоза достигнуто антеградной установкой биллиарного нитинолового стента SX-ELLA под рентгеноконтролем *(рис. 2, 3)*.

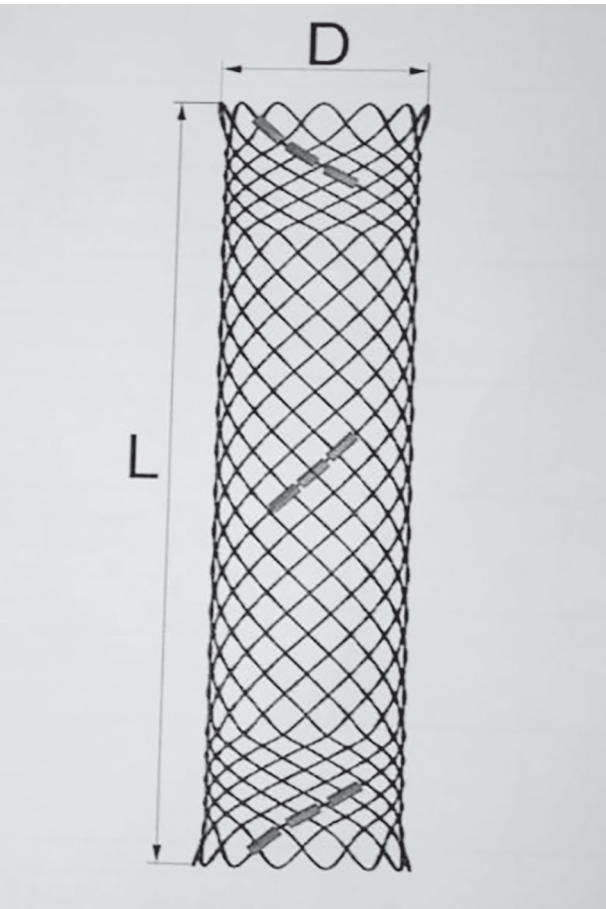

Рис 2. Биллиарный нитиноловый стент SX-ELLA

Во втором случае стеноза гепатикоеюноанастомоза на МРТ *(рис. 4)* внутрипеченочные протоки расширены. Долевые протоки расширены до 7 мм. Общий желчный проток диаметром 8–9 мм в нижней и средней трети, с участком сужения в области ворот печени до 1,5 мм. В зоне конфлюенса сигнал от содержимого не визуализируется.

В данном случае, используя ангиограф и этот же принцип, стеноз анастомоза дилатировали баллонным катетером Sapphire (Orbus-Neih Голландия) 2,0×20 мм на коронарном проводнике Fielder (Asahi). Проходимость восстановлена. Установлен наруж-

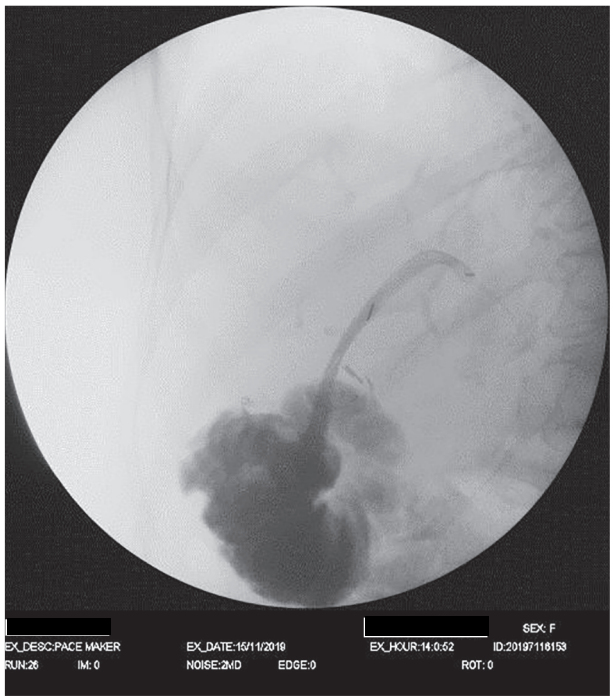

Рис. 3. Вид стента на рентгенограмме. Проходимость гепатикоеюноанастомоза восстановлена

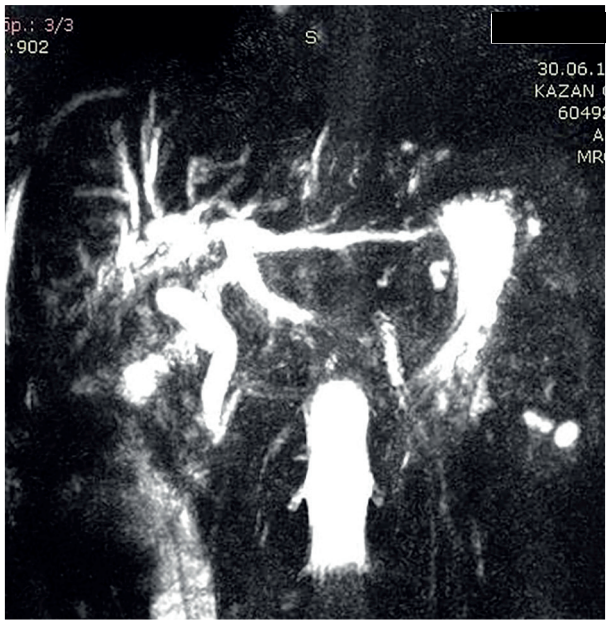

Рис. 4. Общий желчный проток диаметром 8–9 мм в нижней и средней трети

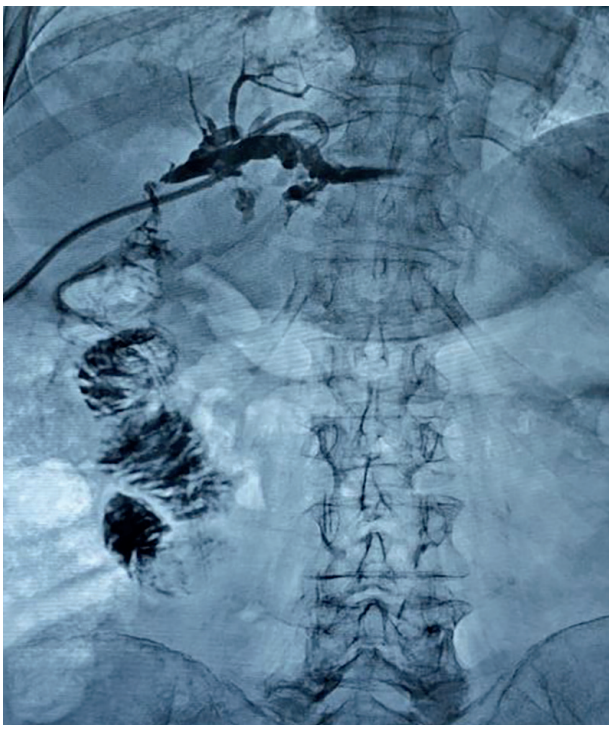

Рис. 5. Рентгенограмма после дилатации баллоным катетором

ный чрескожный чреспеченочный дренаж *(рис. 5)*. В течение недели биохимические показатели билирубина в крови снизились до 40 мкмоль/л, нормализовалась температурная реакция.

Выводы. Наши наблюдения свидетельствуют, что для выявления характера стеноза гепатикоеюноанастомоза с помощью контрастного исследования внутрипеченочных желчных протоков может быть использован ангиограф Axiom Artis Zee Floor (Simens). Для реканализации и дренирования протоков рекомендуются интервенционные коронарные проводники и дилатационные баллоны. С использованием интервенционной коронарной техники при стенозе гепатикоеюноанастомоза, в зависимости от его характера, может быть проведена баллонная дилатация или стентирование нитиноловыми стентами.

Прозрачность исследования. *Исследование не имело спонсорской поддержки. Авторы несут полную ответственность за предоставление окончательной версии рукописи в печать.*

Декларация о финансовых и других взаимоотношениях*. Все авторы принимали участие в разработке концепции, дизайна исследования и в написании рукописи. Окончательная версия рукописи одобрена всеми авторами. Авторы не получали гонорар за исследование.*

ЛИТЕРАТУРА

1. *Прудков, М.И.* Основы минимально инвазивной хирургии / М.И. Прудков. – 2007. – С.64.
2. Тактика лечения ятрогенных повреждений и стриктур внепеченочных желчных путей / С.В. Иванов, А.В. Голиков, Д.В. Тарабрин, А.С. Климкин // РМЖ «Медицинское обозрение». – 2018. – № 12. – С.16–18.
3. *Даценко, Б.М.* Модификации арефлюксного холедохоеюноанастомоза с восстановлением пассажа желчи в двенадцатиперстную кишку / Б.М. Даценко, В.Б. Борисенко // Международный медицинский журнал. – 2008. – № 1. – С.102–110.
4. Выбор билиодигестивной реконструкции при последствиях ятрогенных повреждений внепеченочных желчных протоков / Ю.В. Хоронько, А.Н. Ермолаев, А.В. Дмитриев, Е.Ю. Хоронько // Фундаментальные исследования. – 2014. – № 10-3. – С.571–574.
5. *Шойхет, Я.Н.* Реконструктивные и восстановительные операции при интраоперационном повреждении желчных протоков / Я.Н. Шойхет, Г.Г. Устинов // Бюллетень ВСНЦ СО РАМН. – 2011. – № 4 (80). – С.120.
6. *Bonnel, D.H.* Percutaneous transhepatic balloon dilatation of benign bilioenteric strictures: long-term results in 110 patients / D.H. Bonnel, A.L. Fingarhut // Am. J. Surg. – 2012. – № 203 (6). – P.675–683.
7. *Gastaca, M.* Biliary complications after orthotopic liver transplantation:a review of incidence and risk factors / M. Gastaca // Transplant. Proc. – 2012. – № 44 (6). – P.1545–1549.
8. *Гальперин Э.И.* Руководство по хирургии желчных путей / Э.И. Гальперин, П.С. Ветшев. – 2009. – 560 с.
9. *Гальперин, Э.И.* Факторы, определяющие выбор операции при «свежих» повреждениях магистральных желчных протоков / Э.И. Гальперин, А.Ю. Чевокин // Анналы хирургической гепатологии. – 2009. – № 14 (1). – С.49–56.
10. Стриктура гепатикоеюноанастомоза, осложненного внутрипеченочным холангиолитиазом / А.В. Воробей, Ю.Н. Орловский, Н.А. Лагодич, В.Ф. Орехов // Вестник хирургии. – 2018. – Т. 177, № 1. – С.90–93.
11. *Губачев, К.Г.* Ятрогенные повреждения внепеченочных желчных протоков при лапароскопической холецистэктомии / К.Г. Губачев, А.М. Фокин // Вестник Ивановской медицинской академии. – 2017. – Т. 22, № 3. – С.24–27.
12. Способ эндоскопической коррекции при стриктуре гепатикоеюноанастомоза через «слепой конец» по методу Ру петли тонкой кишки / В.В. Рыбачков, В.А. Раздрогин, Н.В. Герасимовский [и др.] // Вестник РУДН. Серия Медицина. – 2013. – № 1. – С.70–76.

REFERENCES

1. Prudkov MI. Osnovy minimal'no invazivnoj hirurgii [Basics of minimally invasive surgery]. 2007; 64 p.
2. Ivanov SV, Golikov AV, Tarabrin DV, Klimkin AS. Taktika lecheniya yatrogennyh povrezhdenij i striktur vnepechenochnyh zhelchnyh putej [Tactics for the treatment of iatrogenic injuries and strictures of the extrahepatic bili-

ary tract]. Rossiyskiy meditsinskiy zhurnal «Medicinskoe obozrenie» [Russian medical journal: Medical Review]. 2018; 12: 16-18.
3. Dacenko BM, Borisenko VB. Modifikacii areflyuksnogo holedohoeyunoanastomoza s vosstanovleniem passazha zhelchi v dvenadcatiperstnuyu kishku [Modifications of areflux choledochojejunanastomosis with restoration of passage of bile into the duodenum]. Mezhdunarodnyj medicinskij zhurnal [International Medical Journal]. 2008; 1: 102-110.
4. Horon'ko YuV, Ermolaev AN, Dmitriev AV, Horon'ko EYu. Vybor biliodigestivnoj rekonstrukcii pri posledstviyah yatrogennyh povrezhdenij vnepechenochnyh zhelchnyh protokov [The choice of biliodigestive reconstruction in the aftermath of iatrogenic damage to the extrahepatic bile ducts]. Fundamental'nye issledovaniya [Basic research]. 2014; 10 (3): 571-574.
5. Shojhet YaN, Ustinov GG. Rekonstruktivnye i vosstanovitel'nye operacii pri intraoperacionnom povrezhdenii zhelchnyh protokov [Reconstructive and reconstructive surgery for intraoperative damage to the bile ducts]. Byulleten' VSNC SO RAMN [VSNC SB RAMS]. 2011; 4 (80): 120.
6. Bonnel DH, Fingarhut AL. Percutaneous transhepatic balloon dilatation of benign bilioenteric strictures: long-term results in 110 patients. Am J Surg. 2012; 203 (6): 675–683.
7. Gastaca M. Biliary complications after orthotopic liver transplantation:a review of incidence and risk factors. Transplant Proc. 2012; 44 (6): 1545–1549.
8. Gal'perin EI, Vetshev PS. Rukovodstvo po hirurgii zhelchnyh putej [Biliary Surgery Guide]. 2009; 560 p.
9. Gal'perin EI, Chevokin AYu. Faktory, opredelyayushchie vybor operacii pri «svezhih» povrezhdeniyah magistral'nyh zhelchnyh protokov [Factors determining the choice of surgery for «fresh» damage to the main bile ducts]. Annaly hirurgicheskoj gepatologii [Annals of Surgical Hepatology]. 2009; 14 (1): 49-56.
10. Vorobej AV, Orlovskij YuN, Lagodich NA, Orekhov VF. Striktura gepatikoeyunoanastomoza, oslozhnennogo vnutripechenochnym holangiolitiazom [Hepaticojejunoanastomosis stricture complicated by intrahepatic cholangiolithiasis]. Vestnik hirurgii [Bulletin of surgery]. 2018; 177 (1): 90-93.
11. Gubachev KG, Fokin AM. Yatrogennye povrezhdeniya vnepechenochnyh zhelchnyh protokov pri laparoskopicheskoj holecistektomii [Iatrogenic damage to extrahepatic bile ducts with laparoscopic cholecystectomy]. Vestnik Ivanovskoj medicinskoj akademii [Bulletin of the Ivanovo Medical Academy]. 2017; 22 (3): 24-27.
12. Rybachkov VV, Razdrogin VA, Gerasimovskij NV, Kirilyuk AA, Sajgushev AV, Filatov MS, Sokolov VI. Sposob endoskopicheskoj korrekcii pri strikture gepatikoeyunoanastomoza cherez «slepoj konec» po metodu Ru petli tonkoj kishki [The method of endoscopic correction for stricture of hepaticoyunoanastomosis through the «blind end» according to the method of Ru loop of the small intestine]. Vestnik RUDN, seriya Medicina [RUDN University Bulletin, series Medicine]. 2013; 1: 70-76.