© С.А. Федоров, А.П. Медведев, А.Л. Максимов, И.В. Абдульянов, С.А. Журко, Л.М. Целоусова, Н.А. Трофимов, Е.А. Миронов, 2020
УДК 616.131-005.755-089 DOI: 10.20969/VSKM.2020.13(3).28-35

КОМПЛЕКСНЫЙ АНАЛИЗ ХИРУРГИЧЕСКИХ МЕТОДОВ ПРОФИЛАКТИКИ ТРОМБОЭМБОЛИИ ЛЕГОЧНОЙ АРТЕРИИ

ФЕДОРОВ СЕРГЕЙ АНДРЕЕВИЧ*, ORCID ID: 0000-0002-5930-3941; канд. мед. наук, сердечно-сосудистый хирург ГБУЗ НО «Специализированная кардиохирургическая клиническая больница им. акад. Б.А. Королева», Россия, 603950, Нижний Новгород, ул. Ванеева, 209, e-mail: Sergfedorov1991@yandex.ru*
МЕДВЕДЕВ АЛЕКСАНДР ПАВЛОВИЧ*, ORCID ID: 0000-0003-1757-5962; докт. мед. наук, профессор кафедры госпитальной хирургии им. Б.А. Королева ФГБОУ ВО «Приволжский исследовательский медицинский университет» Минздрава России, Россия, 603005, Нижний Новгород, пл. Минина и Пожарского, 10/1, e-mail: medvedev.map@yandex.ru*
МАКСИМОВ АНТОН ЛЕОНИДОВИЧ*, ORCID ID: 0000-0002-7241-7070; канд. мед. наук, главный врач ГБУЗ НО «Специализированная кардиохирургическая клиническая больница им. акад. Б.А. Королева», Россия, 603950, Нижний Новгород, ул. Ванеева, 209, e-mail: maximoval@mail.ru*
АБДУЛЬЯНОВ ИЛЬДАР ВАСЫЛОВИЧ*, ORCID ID: 0000-0003-2892-2827; канд. мед. наук, сердечно-сосудистый хирург, зав. кафедрой кардиологии, рентгеноэндоваскулярной и сердечно-сосудистой хирургии Казанской государственной медицинской академии – филиала ФГБОУ ДПО РМАНПО Минздрава России, Россия, 420012, Казань, ул. Бутлерова, 36, e-mail: ildaruna@mail.ru*
ЖУРКО СЕРГЕЙ АЛЕКСАНДРОВИЧ*, ORCID ID: 0000-0002-5222-1329; канд. мед. наук, сердечно-сосудистый хирург ГБУЗ НО «Специализированная кардиохирургическая клиническая больница им. акад. Б.А. Королева», Россия, 603950, Нижний Новгород, ул. Ванеева, 209, e-mail: zhurkoser@mail.ru*
ЦЕЛОУСОВА ЛАДА МАКСИМОВНА*, ORCID ID: 0000-0002-6005-2684; аспирант кафедры госпитальной хирургии им. Б.А. Королева ФГБОУ ВО «Приволжский исследовательский медицинский университет» Минздрава России, Россия, 603005, Нижний Новгород, пл. Минина и Пожарского, 10/1, e-mail: ladamc@rambler.ru*
ТРОФИМОВ НИКОЛАЙ АЛЕКСАНДРОВИЧ*, ORCID ID: 0000-0002-1975-5521; канд. мед. наук, сердечно-сосудистый хирург БУ «Республиканский кардиологический диспансер» Минздрава Чувашской Республики, Россия, 428020, Чебоксары, ул. Федора Гладкова, 29а, e-mail: nikolai.trofimov@mail.ru*
МИРОНОВ ЕВГЕНИЙ АЛЕКСАНДРОВИЧ*, ORCID ID: 0000-0002-6005-2145; сердечно-сосудистый хирург ГБУЗ НО «Специализированная кардиохирургическая клиническая больница им. акад. Б.А. Королева», Россия, 603950, Нижний Новгород, ул. Ванеева, 209, e-mail: b.spinoza@mail.ru*

Реферат. ***Цель исследования*** – оценить результаты хирургического и эндоваскулярного методов профилактики тромбоэмболии легочной артерии. Сформулировать алгоритм хирургической профилактики тромбоэмболии легочной артерии. ***Материал и методы.*** В проводимое исследование включено 164 пациента с острым эмболоопасным венозным тромбозом системы нижней полой вены. В общей группе пациентов преобладали женщины – 55,69% (93 человека). Возраст пациентов колебался от 18 до 82 лет и в среднем составил (54,21±6,08) года. В зависимости от выбираемой тактики лечения было выделено 2 группы больных. В I группу вошли 48 (27,9%) человек, которым выполнялась пликация вен нижних конечностей. При этом пликация вен нижних конечностей в 100% случаев была дополнена тромбэктомией из дистальных отделов венозного русла. II группу больных составили 124 человека, которым были имплантированы кава-фильтры. ***Результаты и их обсуждение.*** 30-дневная летальность в общей группе больных составила 0,6% (1 пациент из I группы). Причиной летального исхода послужила массивная тромбоэмболия легочной артерии. Среди пациентов I группы к моменту выписки была достигнута реканализация венозного русла заинтересованного сегмента конечности, купирование явлений лимфовенозной недостаточности. В отдаленном периоде наблюдения мы не выявили ни одного летального исхода среди пациентов I группы. Во II группе больных в сроки наблюдения до 6 лет мы зафиксировали 7 летальных исходов. У 10 пациентов II группы в сроки до 36 мес была выявлена массивная тромбоэмболия в ранее имплантированный кава-фильтр, потребовавшая интенсивной консервативной терапии в 6 случаях, а также проведение тромболитической терапии у 4 больных. ***Выводы.*** Эмболоопасным считаем размер флотирующей головки более 3,5 см. Показанием к пликации и тромбэктомии из дистальных отделов венозного русла считаем локализацию флотирующей головки ниже уровня паховой связки. При распространении тромбоза выше уровня паховой связки считаем обязательным проведение ретроградной илеокаваграфии ввиду низкой эффективности рутинно применяемых методик дуплексного сканирования данной анатомической области. Показанием к имплантации кава-фильтра считаем наличие флотирующей головки, локализиванной выше уровня паховой связки и ниже устья почечных вен; невозможность проведения адекватной антикоагулянтной терапии; наличие рецидивирующей формы тромбоэмболии легочной артерии.
Ключевые слова: кава-фильтр, пликация вен, флотирующий тромбоз.
Для ссылки: Комплексный анализ хирургических методов профилактики трофбоэмболии легочной артерии / С.А. Федоров, А.П. Медведев, А.Л. Максимов [и др.] // Вестник современной клинической медицины. – 2020. – Т. 13, вып. 3. – С.28–35. ***DOI:*** 10.20969/VSKM.2020.13(3).28-35.

INTEGRATED ANALYSIS OF SURGICAL METHODS OF PULMONARY EMBOLISM PREVENTION

FEDOROV SERGEY A.*, ORCID ID: 0000-0002-5930-3941; C. Med. Sci., cardiovascular surgeon of Specialized Heart Surgery Clinical Hospital named after academician B.A. Korolev, Russia, 603950, Nizhny Novgorod, Vaneev str., 209, e-mail: Sergfedorov1991@yandex.ru*

***MEDVEDEV ALEXANDER P.**, ORCID ID: 0000-0003-1757-5962; D. Med. Sci., professor of the Department of advanced surgery named after B.A. Korolev of Volga Research Medical University, Russia, 603005, Nizhny Novgorod, Minin i Pozharsky sq., 10/1, e-mail: medvedev.map@yandex.ru*
***MAXIMOV ANTON L.**, ORCID ID: 0000-0002-7241-7070; C. Med. Sci., chief physician of Specialized Heart Surgery Clinical Hospital named after academician B.A. Korolev, Russia, 603950, Nizhny Novgorod, Vaneev str., 209, e-mail: maximoval@mail.ru*
***ABDULYANOV ILDAR V.**, ORCID ID: 0000-0003-2892-2827; C. Med. Sci., cardiovascular surgeon, Head of the Department of cardiology, roentgen-endovascular and cardiovascular surgery of Kazan State Medical Academy – the branch of Russian Medical Academy of Postgraduate Education, Russia, 420012, Kazan, Butlerov str., 36, e-mail: ildaruna@mail.ru*
***ZHURKO SERGEY A.**, ORCID ID: 0000-0002-5222-1329, C. Med. Sci., cardiovascular surgeon of Specialized Heart Surgery Clinical Hospital named after Academician B.A. Korolev, Russia, 603950, Nizhny Novgorod, Vaneev str., 209, e-mail: zhurkoser@mail.ru*
***TSELOUSOVA LADA M.**, ORCID ID: 0000-0002-6005-2684; postgraduate student of the Department of advanced surgery named after B.A. Korolev of Volga Research Medical University, Russia, 603005, Nizhny Novgorod, Minin i Pozharsky sq., 10/1, e-mail: ladamc@rambler.ru*
***TROFIMOV NIKOLAY A.**, ORCID ID: 0000-0002-1975-5521; C. Med. Sci., cardiovascular surgeon of Republican Cardiology Dispensary, Russia, 428020, Cheboksary, Fedor Gladkov str., 29a, e-mail: nikolai.trofimov@mail.ru*
***MIRONOV EVGENIY A.**, ORCID ID: 0000-0002-6005-2145; cardiovascular surgeon of Specialized Heart Surgery Clinical Hospital named after academician B.A. Korolev, Russia, 603950, Nizhny Novgorod, Vaneev str., 209, e-mail: b.spinoza@mail.ru*

Abstract. ***Aim.*** The aim of the study was to evaluate the outcomes of surgical and endovascular methods of pulmonary artery embolism prevention and to design an algorithm of surgical pulmonary artery embolism prevention. ***Material and methods.*** 164 patients with acute thrombosis of the vena cava inferior system, dangerous in terms of embolism were enrolled in the ongoing study. Women prevailed in the overall group of patients, which accounted for 55,69% (93 patients). The age of patients ranged from 18 to 82 years old and on the mean it was (54,21±6,08) years. Depending on the chosen treatment strategy, 2 groups of patients were identified. The first group consisted of 48 (27,9%) people, who underwent lower limb vein plication. At the same time, the lower limb vein plication was supplemented with thrombectomy from the distal sections of the venous bed in 100% of cases. The second group of patients consisted of 124 people, who were implanted with cava filters. ***Results and discussion.*** The 30-day mortality rate in the overall group of patients was 0,6% (1 patient in group I). The cause of the lethality was a massive embolism of the pulmonary artery. Reopening of the venous bed of the affected limb segment was achieved in the patients of the I group by the moment of discharge, the phenomena of lymphatic insufficiency were eliminated. In the long-term follow-up period we did not reveal any lethal outcomes in patients of the I group. 7 lethal outcomes were recorded in patient group II during the observation period of up to 6 years. We revealed massive embolism in the previously implanted cava filter in 10 patients of the II group within the period of up to 36 months, which required intensive conservative therapy in 6 cases, as well as thrombolytic therapy in 4 patients. ***Conclusion.*** We consider the size of the flotation head over 3,5 cm to be dangerous in terms of embolism. We consider the localization of the floating head below the inguinal ligament level to be an indication of plication and thrombectomy from distal parts of the venous bed. In case of thrombosis spreading above the inguinal ligament level, we consider retrograde iliocavography to be obligatory due to low efficiency of routine duplex scanning techniques of the given anatomical region. We consider the following to be the indications for the cava-filter implantation: the presence of a flotation head localized above the level of the inguinal ligament and below the renal vein entry; the incapability to perform adequate anticoagulant therapy; and a recurrent form of the pulmonary embolism.
Key words: cava filter, venous plication, floating thrombosis.
For reference: Fedorov SA, Medvedev AP, Maximov AL, Abdulyanov IV, Zhurko SA, Tselousova LM, Trofimov NA, Mironov EA. Integrated analysis of surgical methods of pulmonary embolism prevention. The Bulletin of Contemporary Clinical Medicine. 2020; 13 (3): 28-35. ***DOI:*** 10.20969/VSKM.2020.13(3).28-35.

Введение. Венозные тромбоэмболические осложнения (ВТЭО), объединяющие в своей патогенетической структуре такие нозологические формы, как тромбоз глубоких вен (ТГВ) и тромбоэмболию легочной артерии (ТЭЛА), по праву занимают одну из лидирующих позиций в структуре общемировой заболеваемости и летальности [1]. Так, по данным ряда исследователей, в США ежегодно верифицируется около 2,5 млн случаев острого ТГВ, при этом частота прижизненно диагностируемой ТЭЛА составляет 26–28% случаев [2]. Неутешительные пороговые эпидемиологические показатели демонстрируют и крупные исследования, проведенные в странах Западной Европы. Так, исследование EPI-GETBO [3], охватившее когорту больных, проживающих в районах Западной Франции, показало, что частота развития ВТЭО составляет 184 случая на 100 000 населения. При этом на долю ТГВ приходится 124 случая против 64 случаев развития ТЭЛА. В исследовании MOLMO [4], проведенном в Швеции, были получены сопоставимые результаты: развитие ВТЭО в 160 случаев на 100 000 населения.

Несмотря на комплекс терапевтических методов лечения, а также вариантов хирургического и эндоваскулярного пособия, ТЭЛА является в настоящее время одной из главных проблем всего медицинского сообщества, определяя крайне высокие показатели заболеваемости и летальности, по числу которых уступает лишь ишемической болезни сердца (ИБС) и артериальной гипертензии (АГ). Основным источником формирования субстрата ТЭЛА является система нижней полой вены (НПВ), что в ряде случаев определяется несвоевременной диагностикой тромбофлебитов и флеботромбозов, а также неадекватной тактикой их ведения [3, 7]. Согласно данным В.И. Савченко, тромбоз системы НПВ составляет до 95% в общей структуре венозных тромбозов, определяя развитие ТЭЛА в 10% случаев, что обусловлено комплексом патофизиологических и анатомических особенностей в системе лим-

фовенозного оттока ее притоков [5]. Таким образом, наиболее приоритетным направлением является оптимизация методов хирургической профилактики ТЭЛА, направленных, по сути, на активное лечение ТГВ. В настоящее время нет единого стандартизированного подхода в отношении пациентов с острым ТГВ, что обусловлено отсутствием единого взгляда специалистов на общеизвестные схемы консервативного лечения, а также широко распространенные методики хирургического пособия. Все вышеобозначенное определяет актуальность и цель проводимого нами исследования, результаты которого позволят внести ясность в вопросы хирургической профилактики ТЭЛА.

Цель исследования – оценить результаты хирургического и эндоваскулярного методов профилактики тромбоэмболии легочной артерии. Сформулировать алгоритм хирургической профилактики тромбоэмболии легочной артерии.

Материал и методы. В проводимое нами клиническое исследование было включено 164 пациента с эмболоопасным острым венозным тромбозом системы НПВ, получивших тот или иной тип хирургического вмешательства в рамках высокотехнологичной медицинской помощи в условиях специализированных стационаров Нижнего Новгорода. В общей группе пациентов преобладали женщины – 55,69% (93 человека). Возраст пациентов колебался от 18 до 82 лет и в среднем составил (54,21±,08) года. Следует отметить, что все рассматриваемые пациенты были госпитализированы в специализированные хирургические стационары в экстренном порядке для выполнения хирургического вмешательства по жизненным показаниям. Большинство пациентов имело отягощенный преморбидный фон, который, с одной стороны, определял факторы риска развития ВТЭО, а с другой стороны, во многом определял объем и характер выполняемого хирургического пособия, а также предопределил развитие ряда нелетальных осложнений в раннем послеоперационном периоде. Наиболее частыми коморбидными заболеваниями являлись: артериальная гипертензия, хронические заболевания гепатобилиарной зоны, варикозная болезнь вен нижних конечностей, ИБС, ожирение III–IV степени, сахарный диабет, а также функциональные нарушения, обусловленные ранним послеоперационным периодом после недавно перенесенных хирургических вмешательств. Структура коморбидной патологии представлена в *табл. 1*.

При анализе первичной медицинской документации был отмечен неконтролируемый самостоятельный прием комбинированных оральных контрацептивов (КОК), который наблюдался у 38 пациенток по поводу хронических невоспалительных заболеваний органов малого таза. Средний срок приема КОК в рассматриваемой группе больных составил (4,7±2,1) года. В 48 случаях ТГВ явился грозным осложнением раннего послеоперационного периода во время нахождения пациентов в хирургических стационарах многопрофильных учреждений. Структура предшествующих хирургических вмешательств отражена в *табл. 2*.

При поступлении пациентам проводилось тщательное клиническое обследование, оценка объективного состояния, дополненное дуплексным сканированием (ДС) вен нижних конечностей по стандартной методике. Эмболоопасным считался размер флотирующей головки >3,5 см. При распространении тромботического процесса выше уровня паховой связки больным проводилась рентгеноэндоваскулярная диагностика в объеме ретроградной илеокаваграфии. Применение данной методики дообследования мы считаем абсолютно оправданным методом верификации флотирующей головки, расположенной в илеокавальном сегменте, что обусловливается ограничением возможностей визуализации сосудистых образований данной анатомической области при дуплексном сканировании. Среди основных жалоб, предъявляемых пациентами при поступлении, были отечность нижних конечностей (75%), распирающая боль в конечности, усиливающаяся при ходьбе (47%). В группе пациентов, имеющих поражение клапанного аппарата сердца и коронарных артерий, перечень предъявляемых жалоб дополнялся жалобами на одышку, боли в области сердца, понижение толерантности к физической нагрузке. При наличии сопутствующей патологии клапанного аппарата сердца, коронарных артерий проводилось сочетанное оперативное вмешательство: первым этапом выполнялась тромбэк-

Таблица 1

Структура коморбидной патологии

Коморбидная патология	Абс. число, *n*	%
Артериальная гипертензия	81	49
Хронический гастрит	75	45
Хронический панкреатит	53	32
Перенесенное хирургическое вмешательство	48	29
Варикозная болезнь нижних конечностей	38	23
Прием комбинированных оральных контрацептивов	38	23
Ишемическая болезнь сердца	35	21
Сахарный диабет II типа	21	12,8
Хроническая обструктивная болезнь легких	18	11

Таблица 2

Структура предшествующих хирургических вмешательств

Профиль предшествующего хирургического вмешательства	Абс. число, *n*	%
Травматологический	24	50
Общехирургический	10	21
Урологический	5	10,5
Нейрохирургический	4	8
Колопроктологические вмешательства	3	6,5

томия и пликация поверхностной бедренной вены с последующим внутрисердечным этапом оперативного пособия. Структура сочетанных оперативных вмешательств представлена в *табл. 3*.

Таблица 3

Структура сочетанных оперативных вмешательств

Сопутствующие вмешательства	Абс. число, *n*	%
Пластика трикуспидального клапана	10	6
Аортокоронарное шунтирование	4	2,4
Тромбэктомия из правого предсердия	4	2,4
Коронарное стентирование	4	2,4
Пластика открытого овального окна	3	1,8
Операция на фоне беременности	3	1,8
Протезирование митрального клапана	1	0,6

Стандартный перечень лабораторных параметров в предоперационной подготовке был дополнен определением уровня D-димера, антитромбина III, кардиоселективных ферментов. После установления локализации флотирующей головки, а также оценки возможности приема и контроля эффективности проводимой антикоагулянтной терапии, наличия в анамнезе рецидивов ТЭЛА осуществлялся этап хирургического вмешательства.

В зависимости от выбираемой тактики лечения было выделено 2 группы больных. В I группу вошли 48 (27,9%) человек, которым выполнялась пликация вен нижних конечностей *(рис. 1)*. При этом пликация вен нижних конечностей в 100% случаев была дополнена тромбэктомией из дистальных отделов венозного русла *(рис. 2)*. Учитывая заинтересованность системы большой подкожной вены, в 8 случаях выполнялась дополнительная операция Троянова – Тренделенбурга с лигированием всех притоков области сафено-феморального соустья.

II группу больных составили 124 человека, которым были имплантированы кава-фильтры *(рис. 3)*. Показаниями к имплантации кава-фильтра считались локализация флотирующей головки (>3,5 см) выше уровня паховой связки, но ниже уровня впадения почечных вен; невозможность приема или должного контроля приема оральных антикоагулянтов; наличие эпизодов рецидива ТЭЛА.

При постановке кава-фильтра в 80 (64,5%) случаях использовался верхний доступ. При этом наиболее часто были имплантированы фильтры модели «Cordis Trap Easy» и «COOK Celect». Съемные кава-фильтры использовались в 58 случаях и были имплантированы пациентам молодого возраста при наличии устранимых факторов риска развития ВТЭО.

При выполнении открытого оперативного вмешательства необходимым условием считаем тщательное выделение бифуркации общей бедренной

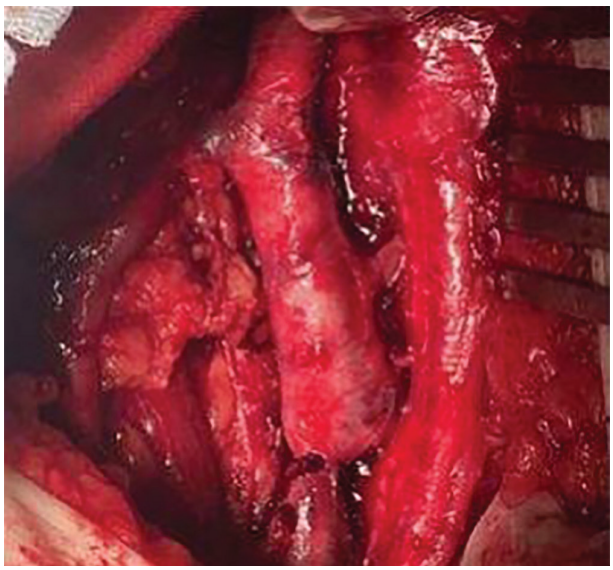

Рис. 1. Пликация поверхностной бедренной вены

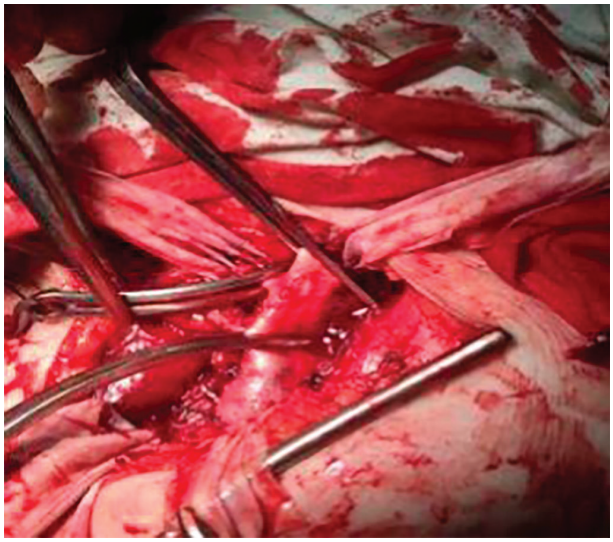

Рис. 2. Этап тромбэктомии из дистальных отделов венозного русла

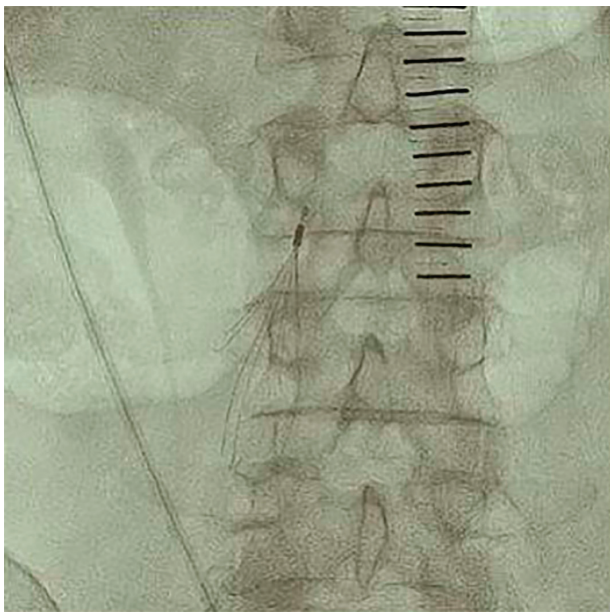

Рис. 3. Имплантированный кава-фильтр

вены с последующей тромбэктомией из дистальных отделов венозного русла с помощью катетера Фогарти, размер которого определяется анатомо-физиологическими особенностями пациента. Пликацию осуществляли в области места впадения поверхностной бедренной вены в общую вену с помощью нити «Prolen-5/0», путем наложения от 2 до 3 П-образных швов. Выполнение процедуры пликации, а нелигирование вены мы считаем крайне важным аспектом оперативного пособия, что определяется сохранением венозного оттока по системе бедренных вен, а также позволяет сохранить лимфовенозный баланс заинтересованной конечности и нивелировать явления хронической венозной недостаточности.

Проводимое исследование было выполнено в соответствии со стандартами надлежащей клинической практики (Good Clinical Practice) и принципами Хельсинской декларации.

Протокол исследования был одобрен этическими комитетами всех участвующих клинических центров. До включения в исследование у всех участников было получено письменное информированное согласие.

Статистическая обработка представленного материала проводилась с применением пакета лицензионных программ Statistica 9.0 и Excel для Windows XP. Характер распределения полученных данных оценивали с помощью тестов Колмогорова – Смирнова. Количественные признаки соответствовали закону о нормальном распределении и представлены в работе в виде M±σ, где M – среднее арифметическое, σ – стандартное квадратичное отклонение. При оценке тяжести состояния и степени риска развития ТЭЛА нами использовались общепринятые классификации. Статистически значимое различие определялось при $p<0,05$.

Результаты и их обсуждение. В послеоперационном 30-дневном периоде пациенты находились под тщательным стационарным, а в последующем амбулаторном наблюдении. В обозначенный временной интервал нами был зафиксирован один летальный исход в I группе больных. Таким образом, 30-дневная летальность в общей группе больных составила 0,6%. Причиной летального исхода послужила массивная ТЭЛА. Однако по результатам аутопсии источник субстрата тромбоэмбола не был обнаружен. Следует отметить, что в послеоперационном периоде все пациенты получали адекватную схему антикоагулянтной терапии, выбор которой определялся в сугубо индивидуальном порядке. Помимо этого, всем пациентам проводилась компрессионная, вазотоническая и лимфодренирующая терапия. Среди пациентов I группы к моменту выписки была достигнута реканализация венозного русла заинтересованного сегмента конечности, купирование явлений лимфовенозной недостаточности. К моменту выписки из стационара отмечалось заживление послеоперационных ран путем первичного натяжения, в 3 случаях наблюдалась кратковременная лимфоррея, купированная на 4-, 5- или 7-е послеоперационные сутки. Среди больных, которым вмешательство на периферических венах было дополнено кардиохирургическим этапом операции, наблюдались осложнения, характерные для пациентов кардиохирургического профиля, не повлиявшие на общий исход заболевания. Средний срок нахождения в условиях отделения сосудистой хирургии составил в среднем (9,3±2,1) дня, что во многом определялось длительностью подбора дозы применяемого антикоагулянта (антагониста витамина К). Во II группе больных, несмотря на отсутствие летальных исходов, а также случаев ретромбоза и эмболий в зоне кава-фильтра, мы отметили сохранение проявлений лимфовенозной недостаточности на момент выписки вопреки проводимой комплексной терапии. Из 58 съемных кава-фильтров 30 были удалены в течение 30 дней после первичной имплантации, в 12 случаях были удалены в течение 6 мес, а в остальных 16 случаях удаление фильтра было отложено на неопределенно долгий срок, что было обусловлено неэффективностью проводимой антикоагулянтной терапии, а также проявлениями симптомов периферической ТЭЛА, развившейся в среднесрочном периоде наблюдения. После выписки из условий стационара пациенты находились под амбулаторным наблюдением сердечно-сосудистых хирургов нашей клиники с рекомендованными визитами посещения 1 раз в 6 мес. Анализ протоколов ДС вен нижних конечностей среди пациентов I группы продемонстрировал реканализацию зоны пликации у 52% больных уже к 6 мес после операции, достигая 100% к 15 мес *(рис. 4)*. В сроки наблюдения до 7 лет мы не отметили ни одного летального исхода, признаков ретромбоза и ТЭЛА. При этом охват наблюдения составил 84%.

Во II группе больных в сроки наблюдения до 6 лет мы зафиксировали 7 летальных исходов, обусловленных прогрессирующей постэмболической легочной гипертензией, без подтверждения данных о рецидиве ТЭЛА. Таким образом, отдаленная выживаемость пациентов II группы составила 94,3%, при охвате наблюдения 74%. Результаты клинического обследования позволили отметить прогрессирование хронической лимфовенозной недостаточности среди пациентов II группы с категории C1-C2 до категории C3-C5 по классификации CEAP, что определялось формированием посттромбофлеботического синдрома. У 10 пациентов в сроки до 36 мес была выявлена массивная тромбоэмболия в ранее

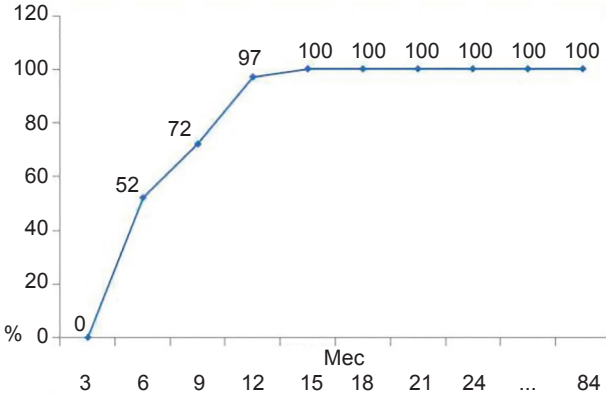

Рис. 4. Динамика реканализации плицируемых вен в среднесрочном периоде наблюдения

имплантированный кава-фильтр, потребовавшей интенсивной консервативной терапии в 6 случаях, а также проведение тромболитической терапии в 4, что было обусловлено высокими рисками развития рецидива ТЭЛА из области тромбированного кава-фильтра *(рис. 5).*

Венозные тромбоэмболические осложнения, несмотря на многолетнюю историю изучения, до сих пор продолжают оставаться одним из приоритетных направлений современной медицины. По данным Ю.М. Стойко и А.И. Кириенко, частота развития ВТЭО в общей популяции составляет 0,3–0,6 случая на 1000 человеко-лет, достигая 0,7–1,5 случая на 1000 населения-лет в группе больных пожилого и старческого возраста [6]. По данным А.К. Лебедева, частота развития ТГВ составляет до 1–1,5 случая на 1000 населения работоспособного возраста, который осложняется развитием ТЭЛА в 60 случаях на 100 000 населения [7]. Значительный интерес специалистов различной клинической направленности к рассматриваемой проблеме, наряду с прогредиентно увеличивающимися показателями заболеваемости, обусловлен отсутствием единой тактики лечения этой тяжелой группы пациентов [8, 9].

Безусловно, основным методом лечения ВТЭО является антикоагулянтная терапия. Однако в ситуации, не терпящей промедления, хирургическое вмешательство является методом выбора [10]. Имеющиеся на данный момент публикации, посвященные рассматриваемой тематике, носят разрозненный характер и посвящены клиническому изучению конкретного метода лечения [11, 12]. На основании анализа данных современной литературы, а также собственного опыта лечения больных с ВТЭО нами сформирован алгоритм хирургической профилактики ТЭЛА. Так, при поступлении в условия специализированного стационара всем больным показано выполнение ДС вен нижних конечностей в плане верификации характера эмбологенности ТГВ. При наличии флотирующей головки, локализованной ниже уровня паховой связки (длина головки > 3,5 см), наиболее оптимально выполнение пликации ПБВ в области ее впадения в ОБВ с обязательным проведением тромбэктомии из дистальных отделов венозного русла. Если тромботический процесс переходит выше уровня паховой связки, оправдано проведение ретроградной илеокаваграфии в плане качественной оценки флотирующей головки, что обусловлено низкой чувствительностью методик ДС в этой анатомической области. На основании собственного опыта имплантации кава-фильтров, а также оценки качества жизни больных в отдаленные сроки после имплантации мы пришли к более настороженному применению данной методики в рутинной клинической практике. Предпосылками к этому явилось следующее: снижение качества жизни больных вследствие прогрессирования лимфовенозной недостаточности; высокий процент конверсии временных фильтров в постоянные; повышение рисков гиперкоагуляции и тромбоза имплантированных кава-фильтров вследствие травматизации НПВ ножками имплантируемого кондуита; тяжесть

Рис. 5. Пример эмболии в кава-фильтр

развиваемой симптоматики в случае тромбоза или эмболии в зону имплантации кава-фильтра; отсутствие отработанного алгоритма оказания хирургической помощи в случае эмболии с кава-фильтра. В настоящее время основными показаниями к его имплантации мы считаем наличие рецидивирующей ТЭЛА, невозможность проведения антикоагулянтной терапии, флотирующий тромбоз НПВ.

Полученные нами результаты демонстрируют важность активного хирургического подхода в отношении пациентов с эмболоопасным ТГВ, который в совокупности позволяет профилактировать развитие ТЭЛА со всеми вытекающими из этого последствиями. Однако многие вопросы, посвященные параметрам эмбологенности флотирующего тромбоза, а также качественной оценки применения кава-фильтров до конца не определены. Все вышеобозначенное говорит о необходимости дальнейшего изучения и проведения многоцентровых исследований, что в конечном счете позволит снизить летальность в крайне тяжелой группе больных, которым потенциально угрожает развитие ТЭЛА.

Выводы:

1. Эмболоопасной считается головка тромба более 3,5 см, вне зависимости от ее локализации.

2. При распространении тромбоза выше уровня паховой связки считаем обязательным проведение ретроградной илеокаваграфии ввиду низкой эффективности рутинно применяемых методик дуплексного сканирования данной анатомической области.

3. Наиболее оправданным является методика пликации периферических вен, которую стоит дополнять тромбэктомией из дистальных отделов венозного русла.

4. Показанием к имплантации кава-фильтра считаем наличие флотирующей головки (>3,5 см), локализованной выше уровня паховой связки и ниже устья почечных вен; невозможность проведения адекватной антикоагулянтной терапии; рецидивирующая форма ТЭЛА.

5. Имплантацию кава-фильтра стоит осуществлять верхним доступом, что предотвращает дефрагментацию флотирующей головки.

6. Несмотря на клиническую эффективность проводимых хирургических методов профилактики ТЭЛА, основным методом лечения и профилактики ТГВ и ТЭЛА является адекватно подобранная схема антикоагулянтной терапии.

Прозрачность исследования. *Исследование не имело спонсорской поддержки. Авторы несут полную ответственность за предоставление окончательной версии рукописи в печать.*

Декларация о финансовых и других взаимоотношениях. *Все авторы принимали участие в разработке концепции, дизайна исследования и в написании рукописи. Окончательная версия рукописи была одобрена всеми авторами. Авторы не получали гонорар за исследование.*

ЛИТЕРАТУРА

1. Clinical features and diagnosis of new malignancy in patients with acute pulmonary embolism and without a history of cancer / Y.C. Lin, S.C. Chen, C.M. Huang [et al.] // Journal of the Chinese Medical Association. – 2020. – T. 83, № 3. – P.245–250.
2. *Patel, J.J.* Illuminating Gestalt in Diagnosing Acute Pulmonary Embolism / J.J. Patel, P.A. Bergl //Am. J. Med. – 2020. – T. 133, № 2. – P.e62–e63.
3. *Noboa, S*. Estimation of a potentially preventable fraction of venous thromboembolism: a community-based prospective study / S. Noboa, D. Mottier, E. Oger // EPI-GETBO Study Group. Journal of Thrombosis and Haemostasis. – 2007. – T. 4, № 12. – S.2720–2722; https://doi.org/10.1111/j.1538-7836.2006.02196.x
4. Cardiovascular risk factors associated with venous thromboembolism / J. Gregson, S. Kaptoge, T. Bolton [et al.] // JAMA Cardiol. –2019. – T. 4, № 2. – P.163–173.
5. Management of massive and submassive pulmonary embolism, iliofemoral deep vein thrombosis, and chronic thromboembolic pulmonary hypertension: a scientific statement from the American Heart Association / M.R. Jaff, M.S. McMurtry, S.L. Archer [et al.] // Circulation. – 2012. – Vol. 7. – P.1788–1830.
6. Prolongation of enoxaparin therapy to one month promotes recanalization of the occlusively thrombosed deep veins / N.M. Vorob'eva, E.P. Panchenko, O.V. Ermolina [et al.] // Terapevticheskii arkhiv. – 2011. – T. 83, № 8. – P.33–37.
7. How to validate the symptoms of pulmonary thromboembolism: how diagnostic scales help / A.V. Mironov, S.G. Leont'ev, F.S. Ustinov [et al.] // Terapevticheskii arkhiv. – 2013. – T. 85, № 4. – P.11–15.
8. Summary of 2019 ESC Guidelines on chronic coronary syndromes, acute pulmonary embolism, supraventricular tachycardia and dislipidaemias / M.J. Claeys, Y. Vandekerckhove, B. Cosyns [et al.] //Acta Cardiologica. – 2020. – T. 10. – P.1–8.
9. Послеоперационные венозные тромбоэмболические осложнения. Насколько реальна угроза? / И.И. Затевахин, М.Ш. Цициашвили, А.Д. Мишнев [и др.] // Ангиология и сосудистая хирургия. – 2002. – Т. 8, № 1. – С.17–21.
10. *Медведев, А.П.* Успешное хирургическое лечение массивной тромбоэмболии легочной артерии с одномоментным протезированием митрального клапана / А.П. Медведев, С.А. Федоров // Грудная и сердечно-сосудистая хирургия. – 2018. – Т. 60, № 3. – С.254–260.
11. Tromboemboli in the pulmonary artery system in the early postoperative period / M.S. Margulis, V.B. Savchenko, L.A. Eĭdel'man [et al.] // Khirurgiia. – 1988. – T. 10. – P.112–115.
12. *Абдульянов, И.В.* Современная стратегия лечения острой тромбоэмболии легочной артерии / И.В. Абдульянов, И.И. Вагизов, А.С. Омеляненко // Практическая медицина. – 2015. – № 3-2 (88). – С.35–40.

REFERENCES

1. Lin YC, Chen SC, Huang CM, Hu YF, Chen YY, Chang SL, Lo LW, Lin YJ, Chen SA. Clinical features and diagnosis of new malignancy in patients with acute pulmonary embolism and without a history of cancer. Journal of the Chinese Medical Association. 2020; 83, (3): 245-250.
2. Patel JJ, Bergl PA. Illuminating Gestalt in Diagnosing Acute Pulmonary Embolism. Am J Med. 2020; 133 (2): e62-e63. https://doi.org/10.1016/j.amjmed.2019.08.016.
3. Noboa S, Mottier D, Oger E. Estimation of a potentially preventable fraction of venous thromboembolism: a community-based prospective study. EPI-GETBO Study Group. Journal of Thrombosis and Haemostasis. 2007; 4 (12): 2720-2722. https://doi.org/10.1111/j.1538-7836.2006.02196.x
4. Gregson J, Kaptoge S, Bolton T, Pennells L, Willeit P, Burgess S, Bell S, Sweeting M, Rimm EB, Kabrhel C, Zöller B, Assmann G, et al. Cardiovascular Risk Factors Associated With Venous Thromboembolism. JAMA Cardiol. 2019; 4 (2): 163-173.
5. Jaff MR, McMurtry MS, Archer SL, et al. Management of massive and submassive pulmonary embolism, iliofemoral deep vein thrombosis, and chronic thromboembolic pulmonary hypertension: a scientific statement from the American Heart Association. Circulation. 2012; 7: 1788-1830.
6. Vorob'eva NM, Panchenko EP, Ermolina OV, Balakhonova TV, Dobrovol'skiĭ AB, Titaeva EV, Khasanova ZB, Postnov AI, Kirienko AI. Prolongation of enoxaparin therapy to one month promotes recanalization of the occlusively thrombosed deep veins. Terapevticheskii arkhiv. 2011; 83 (8): 33-37.
7. Mironov AV, Leont'ev SG, Ustinov FS, Efremova OI, Lebedev IS, Kirienko AI. How to validate the symptoms of pulmonary thromboembolism: how diagnostic scales help. Terapevticheskii arkhiv. 2013; 85 (4): 11-15.
8. Claeys MJ, Vandekerckhove Y, Cosyns B, Van de Borne P, Lancellotti P. Summary of 2019 ESC Guidelines on chronic coronary syndromes, acute pulmonary embolism, supraventricular tachycardia and dislipidaemias. Acta Cardiologica. 2020; 10: 1-8. https://doi.org/10.1080/00015385.2019.1699282.
9. Zatevakhin II, Tsitsiashvili MSh, Mishnev AD, Trusov OA, Matyushkin AV. Posleoperacionnye venoznye tromboembolicheskie oslozhneniya, naskol'ko real'na ugroza? [Postoperative venous thromboembolic complications, how real is the threat?]. Angiologiya I sosudistaya hirurgiya [Angiology and vascular surgery]. 2002; 8 (1): 17–21.
10. Medvedev AP, Fedorov SA. Uspeshnoe hirurgicheskoe lechenie massivnoj tromboembolii legochnoj arterii s odnomomentnym protezirovaniem mitral'nogo klapana [Successful surgical treatment of massive pulmonary embolism with simultaneous mitral valve replacement]. Grudnaya i serdechno-sosudistaya hirurgiya [Thoracic and

cardiovascular surgery]. 2018; 60 (3): 254-260. https://doi.org/ 10.24022 / 0236-2791-2018-60-3-254-260.
11. Margulis MS, Savchenko VB, Eĭdel'man LA, Golovaneva NB, Sokolov AV. Tromboemboli in the pulmonary artery system in the early postoperative period. Khirurgiia. 1988; 10: 112-115.
12. Abdul'yanov IV, Vagizov II, Omelyanenko AS. Sovremennaya strategiya lecheniya ostroy tromboembolii legochnoy arterii [The modern treatment strategy for acute pulmonary embolism]. Prakticheskaya meditsina [Practical medicine]. 2015; 3-2 (88): 35-40.

© А.Л. Ханин, С.Л. Кравец, 2020

УДК [616.24-002.5:616.24-036.12]-085.234 DOI: 10.20969/VSKM.2020.13(3).35-40

ОПЫТ ПРИМЕНЕНИЯ КОМБИНИРОВАННОГО БРОНХОДИЛАТАТОРА (ОЛОДАТЕРОЛ/ТИОТРОПИЙ–РЕСПИМАТ) У БОЛЬНЫХ ТУБЕРКУЛЕЗОМ ОРГАНОВ ДЫХАНИЯ В СОЧЕТАНИИ С ХРОНИЧЕСКОЙ ОБСТРУКТИВНОЙ БОЛЕЗНЬЮ ЛЕГКИХ

***ХАНИН АРКАДИЙ ЛЕЙБОВИЧ**, докт. мед. наук, профессор, заслуженный врач РФ, зав. кафедрой фтизиопульмонологии Новокузнецкого государственного института усовершенствования врачей – филиала ФГБОУ ДПО «Российская медицинская академия непрерывного профессионального образования» Минздрава России, Россия, 654005, Новокузнецк, пр. Строителей, тел/факс +7 (3833) 45-449-73, e-mail: prof.khanin@yandex.ru*
***КРАВЕЦ СВЕТЛАНА ЛЕОНИДОВНА**, врач-фтизиатр ГКУЗ КО «Прокопьевский противотуберкулезный диспансер», Россия, 653024, Прокопьевск, ул. Серова, 6, тел. +7-904-963-21-02, e-mail: kompasha3@mail.ru*

Реферат. ***Цель исследования*** – анализ эффективности комплексной терапии пациентов с сочетанием туберкулеза легких и хронической обструктивной болезни легких при применении ингаляций олодатерола/тиотропия–респимата и антибактериальной терапии. ***Материал и методы.*** Сравнительное исследование, в которое были включены 42 пациента с туберкулезом легких и хронической обструктивной болезнью легких. Первая группа составила 22 человека с сочетанной патологией; дополнительно к антибактериальной терапии туберкулеза они получали олодатерол/тиотропий в виде ингаляций **респимата** по 5 мкг/сут утром, 30 дней в интенсивной стадии терапии туберкулеза легких. Группа сравнения составила 20 пациентов с аналогичными формами туберкулеза легких и хронической обструктивной болезнью легких, только противотуберкулезную терапию проводили в соответствие с тестом на лекарственную чувствительность и любые короткодействующие бронхолитики по потребности. Применяли общепринятые в современной пульмонологии и фтизиатрии методы обследования и оценки эффективности лечения пациентов с хронической обструктивной болезнью легких и туберкулезом легких. ***Результаты и их обсуждение.*** В первой группе пациентов, получавших дополнительно ингаляции олодатерола/тиотропия, через 1 мес терапии отмечено улучшение клинических и функциональных данных: средние показатели по тесту CAT и шкале MRC уменьшились соответственно с 16,6 до 8,7 балла и с 1,68 до 1,05 балла. Объем форсированного выдоха за 1 сек увеличился с 57,04 до 65,3%, форсированная жизненная емкость легких – с 63,8 до 70,6%. В группе сравнения улучшения функций внешнего дыхания не отмечалось. В первой группе негативация мазка мокроты методом простой микроскопии через 1 мес комплексной терапии произошла у 90,9% пациентов, положительная рентгенологическая динамика в виде уменьшения инфильтрации и размера деструкции легочной ткани – у 86,3%, в группе сравнения – лишь у 61,0 и 46,0% (соответственно). ***Выводы.*** В первой группе отчетливо быстрее происходило прекращение бактериовыделения методом посева и закрытие полостей распада при туберкулезе легких, что позволило раньше перевести пациентов с круглосуточного пребывания в больнице на дневной стационар.
Ключевые слова: хроническая обструктивная болезнь легких, туберкулез, коморбиды, олодатерол/тиотропий–респимат, эффективность лечения.
Для ссылки: Ханин, А.Л. Опыт применения комбинированного бронходилататора (олодатерол/тиотропий–респимат) у больных туберкулезом органов дыхания в сочетании с хронической обструктивной болезнью легких / А.Л. Ханин, С.Л. Кравец // Вестник современной клинической медицины. – 2020. – Т. 13, вып. 3. – С.35–40. ***DOI:*** 10.20969/VSKM.2020.13(3).35-40.

EXPERIENCE OF (OLODATEROL/TIOTROPIUM BROMIDE – RESPIMAT) COMBINATION BRONCHODILATOR APPLICATION IN PATIENTS WITH RESPIRATORY TUBERCULOSIS COMBINED WITH CHRONIC OBSTRUCTIVE PULMONARY DISEASE

***KHANIN ARKADIY L.**, D. Med. Sci., professor, Honored doctor of the Russian Federation, the Head of the Department of phthisiopulmonology of Novokuznetsk State Institute for Physicians' Professional Development – the branch Campus of the Russian Medical Academy of Continuous Professional Education, Russia, 654005, Novokuznetsk, Stroitel ave., 5, tel/fax: 8 (3843) 45-42-19, e-mail: prof.khanin@yandex.ru*
***KRAVETS SVETLANA L.**, phthisiologist of Prokop'evsk Tuberculosis Dispensary, Russia, 653024, Prokop'evsk, Serov str., 6, tel. +7-904-963-21-02, e-mail: kompasha3@mail.ru*

Abstract. ***Aim.*** The aim of the study was to evaluate the efficacy of complex therapy for patients with a combination of respiratory tuberculosis and chronic obstructive pulmonary disease with the use of olodaterol/tiotropium bromide-