Рецензируемый и реферируемый
научно-практический журнал
Издается с 2008 г.
Выходит 6 раз в год + приложения

Импакт-фактор РИНЦ 2017 = 0,516

Решением президиума ВАК научно-практический журнал «Вестник современной клинической медицины» включен в перечень российских рецензируемых научных журналов, в которых публикуются основные научные результаты диссертаций на соискание ученых степеней доктора и кандидата наук

УЧРЕДИТЕЛИ

Общество с ограниченной ответственностью
«Многопрофильный медицинский центр «Современная клиническая медицина»
при участии ФГБОУ ВО «Казанский государственный медицинский университет» МЗ РФ

Журнал зарегистрирован Федеральной службой по надзору в сфере связи, информационных технологий и массовых коммуникаций (Роскомнадзор).
Свидетельство ПИ № ФС 77-41624 от 11.08.2010 г.
Перерегистрирован 26.04.2013 г.
Свидетельство ПИ № ФС 77-53842

Языки русский и английский

Подписной индекс журнала в каталоге
«Пресса России» 41628
Каталог Казахстана 41628

Адрес редакции:

420043, Республика Татарстан,
г. Казань, ул. Вишневского, 57—83,
тел. +7(843) 291-26-76,
факс +7(843) 277-88-84,
тел/факс +7(843) 238-07-35,
e-mail: vskmjournal@gmail.com

Доступен на сайтах:
web: http://www.vskmjournal.org; www.kgmu.kcn.ru; www.elibrary.ru; www.cyberleninka.ru; https://twitter.com/vskmjournal

Отдел договоров и рекламы

Руководитель
Амирова Рената Наилевна,
тел. +7-903-307-99-47,
e-mail: renata1980@mail.ru;
RSCI Author ID: 809932

Компьютерное сопровождение, сайт и версия журнала в Интернете

Шаймуратов Рустем Ильдарович,
тел. +7-917-900-55-10,
e-mail: russtem@gmail.com;
RSCI Author ID: 652069

Международный отдел

Руководитель
Зиганшина Арина Алексеевна,
тел. +7-927-435-34-06,
e-mail: arina.ksmu@gmail.com

Редколлегия журнала может не разделять точку зрения авторов на ту или иную проблему

© ООО ММЦ «Современная клиническая медицина», 2018
© Казанский ГМУ МЗ РФ, 2018

ISSN 2071-0240 (Print)
ISSN 2079-553X (Online)

ВЕСТНИК СОВРЕМЕННОЙ КЛИНИЧЕСКОЙ МЕДИЦИНЫ

VESTNIK SOVREMENNOI KLINICHESKOI MEDICINY

НАУЧНО-ПРАКТИЧЕСКИЙ ЖУРНАЛ

Том 11, выпуск 5 2018

РЕДАКЦИОННАЯ КОЛЛЕГИЯ

Главный редактор

Амиров Наиль Багаувич, докт. мед. наук, проф. кафедры общей врачебной практики № 1 ФГБОУ ВО «Казанский ГМУ» Минздрава России, заслуженный деятель науки и образования, акад. РАЕ, заслуженный врач РТ, лауреат Гос. премии РТ в области науки и техники (Казань, **Россия**), *e-mail: namirov@mail.ru*; ORCID ID: 0000-0003-0009-9103; SCOPUS Author ID: 7005357664; Resercher ID: E-3177-2016; RSCI Author ID: 259320; **H-index** (RSCI) = **12**

Заместители главного редактора

Визель Александр Андреевич, докт. мед. наук, проф., зав. кафедрой фтизиопульмонологии ФГБОУ ВО «Казанский ГМУ» Минздрава России, гл. специалист-пульмонолог МЗ РТ, заслуженный врач РТ, лауреат Гос. премии РТ в области науки и техники (Казань, **Россия**), *e-mail: lordara@mail.ru*; ORCID ID: 0000-0001-5028-5276; RSCI Author ID:195447; **H-index** (RSCI) = **16**

Галявич Альберт Сарварович, докт. мед. наук, проф., зав. кафедрой кардиологии ФПК и ППС ФГБОУ ВО «Казанский ГМУ» Минздрава России, акад. АН РТ, вице-президент РКО, заслуженный врач РТ и РФ, гл. специалист-кардиолог МЗ РТ (Казань, **Россия**), *e-mail: agalyavich@mail.ru*; ORCID ID: 0000-0002-4510-6197; RSCI Author ID: 81324; **H-index** (RSCI) = **25**

Зиганшин Айрат Усманович, докт. мед. наук, проф., зав. кафедрой фармакологии фармацевтического факультета с курсом фармакогнозии и ботаники ФГБОУ ВО «Казанский ГМУ» Минздрава России, лауреат Гос. премии РТ в области науки и техники, заслуженный деятель науки РТ (Казань, **Россия**), *e-mail: auziganshin@gmail.com*; RSCI Author ID: 94893; **H-index** (RSCI) = **19**; **H-index** (SCOPUS) = **17**

Марио Каззола, почетный профессор в области респираторной медицины в Римском Университете Тор Вергата, Форум Европейского респираторного общества, главный редактор журналов «Pulmonary Pharmacology and Therapeutics» и «COPD — Research and Practice», первый эксперт по бронходилататорам и четвертый — по ХОБЛ во всем мире согласно Expertscape (Рим, **Италия**), *e-mail: mario.cazzola@uniroma2.it*; **H-index** (SCOPUS) = **43**; **H-index** (SCHOLAR.GOOGLE) = **51**

Ответственный секретарь

Даминова Мария Анатольевна, канд. мед. наук, ассистент кафедры педиатрии и неонатологии КГМА — филиала ФГБОУ ДПО РМАНПО МЗ РФ (Казань, **Россия**), *e-mail: daminova-maria@yandex.ru*; RSCI Author ID: 782936; **H-index** (RSCI) = **6**

Члены редколлегии

Альбицкий Валерий Юрьевич, докт. мед. наук, проф., заслуженный деятель науки РФ, лауреат премии Правительства РФ в области науки и техники, руководитель отдела социальной педиатрии РАН (Москва, **Россия**), *e-mail: albicky@nczd.ru*; RSCI Author ID: 559333; **H-index** (RSCI) = **30**

Амиров Наиль Хабибуллович, докт. мед. наук, проф. кафедры гигиены, медицины труда ФГБОУ ВО «Казанский ГМУ» Минздрава России, акад. РАН (Казань, **Россия**), *e-mail: amirovn@yandex.ru*; RSCI Author ID: 90357; **H-index** (RSCI) = **9**

Киясов Андрей Павлович, докт. мед. наук, проф., директор Института фундаментальной медицины и биологии К(П)ФУ, чл.-корр. АН РТ (Казань, **Россия**), *e-mail: apkiyasov@ksu.ru*; RSCI Author ID: 84866; **H-index** (RSCI) = **13**

Менделевич Владимир Давыдович, докт. мед. наук, проф., зав. кафедрой медицинской и общей психологии ФГБОУ ВО «Казанский ГМУ» Минздрава России (Казань, **Россия**), *e-mail: mend@tbit.ru*; ORCID ID: 0000-0001-8489-3130; SCOPUS Author ID: 6602765981; Researcher ID: O-4908-2016; RSCI Author ID: 538389; **H-index** (RSCI) = **33**; **H-index** (SCHOLAR.GOOGLE) = **9**

Никольский Евгений Евгеньевич, докт. мед. наук, проф. кафедры медицинской и биологической физики с информатикой и медицинской аппаратурой ФГБОУ ВО «Казанский ГМУ» Минздрава России, акад. РАН по отделению физиологии и фундаментальной медицины, зам. председателя КазНЦ РАН по научной работе (Казань, **Россия**), *e-mail: eenik1947@mail.ru*; RSCI Author ID: 79161; **H-index** (RSCI) = **21**

Синопальников Александр Игоревич, докт. мед. наук, проф., зав. кафедрой пульмонологии ФГБОУ ДПО РМАНПО Минздрава России (Москва, **Россия**), *e-mail: aisyn@ya.ru*; RSCI Author ID: 507953; **H-index** (RSCI) = **25**

Созинов Алексей Станиславович, докт. мед. наук, проф., чл.-корр. АН РТ, ректор ФГБОУ ВО «Казанский ГМУ» Минздрава России, лауреат Гос. премии РТ в области науки и техники (Казань, **Россия**), *e-mail: sozinov63@mail.ru*; RSCI Author ID: 201281; **H-index** (RSCI) = **10**

Фассахов Рустем Салахович, докт. мед. наук, проф. кафедры фундаментальных основ клинической медицины Института фундаментальной медицины и биологии К(П)ФУ, гл. специалист-аллерголог-иммунолог МЗ РТ и Приволжского федерального округа (Казань, **Россия**), *e-mail: farrus@mail.ru*; SCOPUS Author ID: 6507842427; RSCI Author ID: 131162; **H-index** (RSCI) = **14**

Хабриев Рамил Усманович, докт. мед. наук, докт. фарм. наук, проф., акад. РАН, директор ФГБНУ «Национальный научно-исследовательский институт общественного здоровья им. Н.А. Семашко» (Москва, **Россия**), *e-mail: institute@nriph.ru*; ORCID ID: 0000-0003-2283-376X; SCOPUS Author ID: 6507175067; Researcher ID: E-6049-2016; RSCI Author ID: 463550; **H-index** (RSCI) = **21**

Хасанов Рустем Шамильевич, докт. мед. наук, проф., чл.-корр. РАН, директор КГМА — филиала ФГБОУ ДПО РМАНПО МЗ РФ, зав. кафедрой онкологии, радиологии и паллиативной медицины, заслуженный врач РФ и РТ, главный онколог ПФО и РТ (Казань, **Россия**), *e-mail: ksma.rf@tatar.ru*; **H-index** (RSCI) = **12**; **H-index** (SCOPUS) = **8**

Иностранные члены редколлегии

Адольфо Балойра, врач-пульмонолог, проф. респираторной медицины Госпиталя Понтеведра, координатор отделения генетики и легочной гипертензии Университета Виго (Понтеведра, **Испания**), *e-mail: adolfo.baloira.villar@sergas.es*; **H-index** (SCOPUS) = **7**

Бримкулов Нурлан Нургазиевич, докт. мед. наук, проф., зав. кафедрой семейной медицины Кыргызской государственной медицинской академии, лауреат Гос. премии в области науки и техники, заслуженный врач Кыргызской Республики (Бишкек, **Кыргызстан**), *e-mail: brimkulov@list.ru;* ORCID ID: 0000-0002-7821-7133; SCOPUS Author ID: 6601954452; Researcher ID: F-8828-2010; RSCI Author ID: 632370; **H-index** (RSCI) = **9**; **H-index** (SCOPUS) = **5**

Жилберт Массард, проф., торакальный хирург, Страсбургский университет (Страсбург, **Франция**), *e-mail: Gilbert.Massard@chru-strasbourg.fr*; **H-index** (SCOPUS) = **31**

Карл-Дитер Хеллер, проф., клиника им. Герцогини Элизабет, зав.ортопедическим отделением (Брауншвейг, **Германия**), *e-mail: KD.Heller@hen-bs.de*; **H-index** (SCOPUS) = **16**

Маджид Садиг, проф., Университет штата Вермонт, Берлингтон; Госпиталь Дэнбери (Берлигтон, штат Коннектикут, **США**), *e-mail: majid.sadigh@yale.edu*; **H-index** (SCOPUS) = **7**

Мелих Эльчин, проф., Университет Хачеттепе, отделение медицинского образования и информатики (Хачеттепе, **Турция**), *e-mail: melcin@hacettepe.edu.tr;* ORCID ID: 0000-0002-1652-906X; SCOPUS Author ID: 1279205520; Researcher ID: I-8395-2013

Назыров Феруз Гафурович, докт. мед. наук, проф., директор Республиканского специализированного центра хирургии им. акад. В. Вахидова (Ташкент, **Узбекистан**), *e-mail: cs75@mail.ru*; RSCI Author ID: 392426; **H-index** (RSCI) = **10**

Тилли Тансей, проф. истории современной медицины, Лондонский университет королевы Марии (Лондон, **Великобритания**), *e-mail: t.tansey@gmul.ac.uk;* ORCID ID: 0000-0002-0742-5074; SCOPUS Author ID: 7004527023; **H-index** (SCOPUS) = **14**

Франтишек Выскочил, докт. наук, проф., член Ученого общества CZ, Физиологического общества, Кембридж (Лондон, **Великобритания**), Институт физиологии AVCR, факультет естественных наук Карлова университета (Прага, **Чехия**), *e-mail: vyskocil@biomed.cas.cz*; **H-index** (SCOPUS) = **30**

Редакционный совет

Анисимов Андрей Юрьевич, докт. мед. наук, проф., зав. кафедрой скорой медицинской помощи, медицины катастроф и мобилизационной подготовки здравоохранения КГМА — филиала ФГБОУ ДПО РМАНПО МЗ РФ, гл. внештатный специалист-хирург МЗ РТ, чл.-корр. РАЕН, заслуженный врач РТ и РФ (Казань, **Россия**), *e-mail: aanisimovbsmp@yandex.ru*; ORCID ID: 0000-0003-4156-434X; RSCI Author ID: 260429; **H-index** (RSCI) = **8**

Анохин Владимир Алексеевич, докт. мед. наук, проф., зав. кафедрой детских инфекций ФГБОУ ВО «Казанский ГМУ» Минздрава России (Казань, **Россия**), *e-mail: anokhin56@mail.ru*; ORCID ID: 0000-0003-1050-9081; RSCI Author ID: 182516; **H-index** (RSCI) = **11**

Жестков Александр Викторович, докт. мед. наук, проф., зав. кафедрой общей и клинической микробиологии, иммунологии и аллергологии ФГБОУ ВО СамГМУ Минздрава России (Самара, **Россия**), *e-mail: avzhestkov2015@yandex.ru*; ORCID ID: 0000-0002-3960-830X; Scorpus Author ID: 25935582600, РИНЦ SPIN-код: 1058-2937, Author ID: 644525, Researcher ID: P-9961-2015; **H-index** (RSCI) = **16**

Жиляев Евгений Валерьевич, докт. мед. наук, главный врач ЗАО «Юропиан медикал сентер», проф. кафедры ревматологии ФГБОУ ДПО РМАНПО МЗ РФ (Москва, **Россия**), *e-mail: zhilyayevev@mail.ru*; ORCID ID: 0000-0002-9443-1164; SCOPUS Author ID: 7801409756; Researcher ID: E-3774-2016; RSCI Author ID: 321988; **H-index** (RSCI) = **7**

Загидуллин Шамиль Зарифович, докт. мед. наук, проф., зав. кафедрой пропедевтики внутренних болезней ФГБОУ ВО БГМУ Минздрава России (Уфа, **Россия**), *e-mail: zshamil@inbox.ru*; RSCI Author ID: 550432; **H-index** (RSCI) = **13**

Клюшкин Иван Владимирович, докт. мед. наук, проф. кафедры общей хирургии ФГБОУ ВО «Казанский ГМУ» Минздрава России, лауреат Гос. премии РТ в области науки и техники (Казань, **Россия**), *e-mail: hirurgivan@rambler.ru*; RSCI Author ID: 344504; **H-index** (RSCI) = **6**

Маянская Светлана Дмитриевна, докт. мед. наук, проф. кафедры госпитальной терапии ФГБОУ ВО «Казанский ГМУ» Минздрава России (Казань, **Россия**), *e-mail: smayanskaya@mail.ru*; ORCID ID: 0000-0001-6701-5395; SCOPUS Author ID: 6507459643; RSCI Author ID: 380988; **H-index** (RSCI) = **11**

Миллер Ольга Николаевна, докт. мед. наук, проф. кафедры неотложной терапии ФПК и ППв ФГБОУ ВО НГМУ Минздрава России (Новосибирск, **Россия**), *e-mail: miller.olga@list.ru*; SCOPUS Author ID: 6507459643; RSCI Author ID: 383549; **H-index** (RSCI) = **7**

Сафина Асия Ильдусовна, докт. мед. наук, проф., зав. кафедрой педиатрии и неонатологии КГМА — филиала ФГБОУ ДПО РМАНПО МЗ РФ (Казань, **Россия**), *e-mail: Safina_asia@mail.ru*; ORCID ID: 0000-0002-3261-1143; Researcher ID: L-1732-2015; RSCI Author ID: 587049; **H-index** (RSCI) = **9**

Сигитова Ольга Николаевна, докт. мед. наук, проф., зав. кафедрой ОВП № 1 ФГБОУ ВО «Казанский ГМУ» Минздрава России, гл. специалист-нефролог МЗ РТ, заслуженный врач РТ и РФ (Казань, **Россия**), *e-mail: osigit@rambler.ru*; RSCI Author ID: 527686; **H-index** (RSCI) = **7**

Доступен на сайтах: web: http://www.vskmjournal.org; www.kgmu.kcn.ru; www.elibrary.ru; www.cyberleninka.ru; https://twitter.com/vskmjournal

Рукописи не возвращаются, любое воспроизведение опубликованных материалов без письменного согласия редакции не допускается. Все права защищены. Ответственность за содержание рекламы несет рекламодатель. Все рекламируемые в данном издании лекарственные препараты, изделия медицинского назначения и медицинское оборудование имеют соответствующие регистрационные удостоверения и сертификаты соответствия.

Reviewed
scientific-practical journal
Published since 2008
Is issued 6 times a year + supplements

Impact-factor RSCI 2017 = 0,516

The «Bulletin of Contemporary Clinical Medicine» is recommended for publication of scientific results of PhD research for the degree of doctor and candidate of sciences

CONSTITUTORS

Multiprofile Medical Centre «Contemporary clinical medicine» Ltd with participation of FSBEI HE «Kazan State Medical University» of HM of RF

The journal is registered by the Federal Service for Supervision of Communication, Information Technology and Mass Media (Roskomnadzor).
Certificate ПИ № ФС 77-41624 of 11.08.2010
Reregistered 26.04.2013
Certificate ПИ № ФС 77-53842

The languages: russian and english

Subscription index of the journal in the «Pressa Rossii» catalogue is 41628
Catalogue of Kazakhstan is 41628

Editorial office and publishers address:
Tatarstan Republic, 420043 Kazan, Vishnevsky str., 57—83.
Contacts:
+7(843)291-26-76 (tel.),
+7(843)277-88-84 (fax),
+7(843)238-07-35 (tel/fax),
e-mail: vskmjournal@gmail.com

Available on the websites:
web: http://www.vskmjournal.org;
www.kgmu.kcn.ru; www.elibrary.ru;
www.cyberleninka.ru;
https://twitter.com/vskmjournal

Marketing department
Contact person — Chief *Renata N. Amirova*,
тел. +7-903-307-99-47,
e-mail: renata1980@mail.ru;
RSCI Author ID: 809932

Computer support and web version:
Chief *Rustem I. Shaymuratov*,
тел. +7-917-900-55-10,
e-mail: russtem@gmail.com;
RSCI Author ID: 652069

International department
Chief
Arina A. Ziganshina
tel. +7-927-435-34-06,
e-mail: arina.ksmu@gmail.com

Editorial board of the journal may disagree with authors' point of view on one or another issue

© Multiprofile Medical Centre «Contemporary clinical medicine» Ltd, 2018
© Kazan SMU, 2018

ISSN 2071-0240 (Print)
ISSN 2079-553X (Online)

THE BULLETIN OF CONTEMPORARY CLINICAL MEDICINE

VESTNIK SOVREMENNOI KLINICHESKOI MEDICINY

SCIENTIFIC-PRACTICAL JOURNAL

Volume 11, issue 5 2018

EDITORIAL BOARD

Editor-in-chief

Amirov Nail B., D.Med.Sci., Prof. of the Department of general medicine practice № 1 of Kazan State Medical University, Honored Science and Education Worker, Mem. of RANH, Honored Doctor of TR, State Honoree of TR in Science and Technics (Kazan, **Russia**), *e-mail: namirov@mail.ru*; ORCID ID: 0000-0003-0009-9103; SCOPUS Author ID: 7005357664; Resercher ID: E-3177-2016; RSCI Author ID: 259320; **H-index** (RSCI) = **12**

Deputies Editor-in-chief

Vizel Alexander A., D.Med.Sci., Prof., Head of the Department of phthisiopulmonology of Kazan State Medical University, head pulmonologist MH RT, Honored Doctor of TR, State Honoree of TR in Science and Technics (Kazan, **Russia**), *e-mail: lordara@mail.ru*; ORCID ID: 0000-0001-5028-5276; RSCI Author ID:195447; **H-index** (RSCI) = **16**
Galyavich Albert S., D.Med.Sci., Prof., Head of the Department of cardiology of Kazan State Medical University, Academician of TR AS, Vice-president of RCS, Honored Doctor of TR and RF, head cardiologist of TR Health Ministry (Kazan, **Russia**), *e-mail: agalyavich@mail.ru*; ORCID ID: 0000-0002-4510-6197; RSCI Author ID: 81324; **H-index** (RSCI) = **25**
Ziganshin Airat U., D.Med.Sci., Prof., Head of the Department of pharmacology of Kazan State Medical University, State Honoree of TR in Science and Technics (Kazan, **Russia**), *e-mail: auziganshin@gmail.com*; RSCI Author ID: 94893; **H-index** (РИНЦ) = **19**; **H-index** (SCOPUS) = **17**
Mario Cazzola, Prof., MD, FERS, Honorary Professor of Respiratory Medicine at the University of Rome Tor Vergata, Rome, Italy, Editor-in-chief of «Pulmonary Pharmacology and Therapeutics» and «COPD — Research and Practice», ranked as the first expert in bronchodilators and fourth in COPD worldwide by Expertscape (Rome, **Italia**), *e-mail: mario.cazzola@uniroma2.it*; **H-index** (SCOPUS) = **43**; **H-index** (SCHOLAR.GOOGLE) = **51**

Responsible Secretary

Daminova Maria A., C.Med.Sci., assistant of professor of the Department of pediatrics and neonatology of KSMA — Branch of the FSBEI APE RMACPE MOH (Kazan, **Russia**), *e-mail: daminova-maria@yandex.ru*; RSCI Author ID: 782936; **H-index** (RSCI) = **6**

Editorial Board Members

Albitsky Valery Yu., D.Med.Sci., Prof., Honored Science Worker of RF, State Honoree of RF Government in Science and Technics, Head of Social Pediatrics Department of RAS (Moscow, **Russia**), *e-mail: albicky@nczd.ru*; RSCI Author ID: 559333; **H-index** (RSCI) = **30**
Amirov Nail Kh., D.Med.Sci., Prof. of the Department of work higiene medicine of Kazan State Medical University, Mem. of RAS (Kazan, **Russia**), *e-mail: amirovn@yandex.ru*; RSCI Author ID: 90357; **H-index** (RSCI) = **9**
Kiyasov Andrey P., D.Med.Sci., Prof., Director of Fundamental Medicine and Biology Institute of KFU, Corresponding Member of TR AS (Kazan, **Russia**), *e-mail: apkiyasov@ksu.ru*; RSCI Author ID: 84866; **H-index** (RSCI) = **13**
Mendelevich Vladimir D., D.Med.Sci., Prof., Head of the Department of medical and general psychology of Kazan State Medical University (Kazan, **Russia**), *e-mail: mend@tbit.ru*; ORCID ID: 0000-0001-8489-3130; SCOPUS Author ID: 6602765981; Researcher ID: O-4908-2016; RSCI Author ID: 538389; **H-index** (RSCI) = **33**; **H-index** (SCHOLAR.GOOGLE) = **9**
Nickolsky Evgeniy E., D.Med.Sci., Prof. of the Department of medical and biological physics with informatics and medical apparatus of Kazan State Medical University, Mem. of RAS in Physiology and Fundamental Medicine Department, Vice-president of KazSC of RAS in research (Kazan, **Russia**), *e-mail: eenik1947@mail.ru*; RSCI Author ID: 79161; **H-index** (RSCI) = **21**

Sinopalnikov Alexander I., D.Med.Sci., Prof., Russian Medical Academy of Post-Graduate Education (Moscow, **Russia**), *e-mail: aisyn@ya.ru*; RSCI Author ID: 507953; **H-index** (RSCI) = **25**
Sozinov Alexey S., D.Med.Sci., Prof., corresponding member of the Academy of Sciences of TR, Rector of Kazan State Medical University, State Honoree of TR in Science and Technics (Kazan, **Russia**), *e-mail: sozinov63@mail.ru*; RSCI Author ID: 201281; **H-index** (RSCI) = **10**
Fassakhov Rustem S., D.Med.Sci., Prof. of the Department of fundamental basics of clinikal medicine of Institute of fundamental medicine and biology of KFU, chief allergist-immunologist of the Ministry of Health of TR and in the Volga Federal District (Kazan, **Russia**), *e-mail: farrus@mail.ru*; SCOPUS Author ID: 6507842427; RSCI Author ID: 131162; **H-index** (RSCI) = **14**
Khabriev Ramil U., D.Med.Sci., D.Pharm.Sci., Prof., Mem. of RAS, Director of National Research Institute of Public Health named after N.A. Semashko (Moscow, **Russia**), *e-mail: institute@nriph.ru*; ORCID ID: 0000-0003-2283-376X; SCOPUS Author ID: 6507175067; Researcher ID: E-6049-2016; RSCI Author ID: 463550; **H-index** (RSCI) = **21**
Khasanov Rustem Sh., D.Med.Sci., Prof., corresponding member of Russian Academy of Sciences, Director of KSMA – affiliated branch of FSBEI APE RMACPE of RF HM, chief of oncology, radiology and palliative medicine sub-faculty, Honored physician of RF and TR, Chief oncologist of VFD and TR (Kazan, **Russia**), *e-mail: ksma.rf@tatar.ru*; **H-index** (RSCI) = **12**; **H-index** (SCOPUS) = **8**

Foreign Members of Editorial Board

Adolfo Baloira, Prof. of respiratory medicine of Pontevedra Hospital, coordinator of genetic and pulmonary hypertension department of Vigo University, lung specialist (Pontevedra, **Spain**), *e-mail: adolfo.baloira.villar@sergas.es*; **H-index** (SCOPUS) = **7**
Brimkulov Nurlan N., D.Med.Sci., Prof., Head of the Department of family medicine of Kyrgyz State Medical Academy, KR Honored Doctor (Bishkek, **Kyrgyzstan**), *e-mail: brimkulov@list.ru;* ORCID ID: 0000-0002-7821-7133; SCOPUS Author ID: 6601954452; Researcher ID: F-8828-2010; RSCI Author ID: 632370; **H-index** (RSCI) = **9**; **H-index** (SCOPUS) = **5**
Gilbert Massard, Prof., M.D. Centre Hospitalier, Department of Thoracic Surgery Place de l'Hopital BP 426 67091 (Strasbourg, **France**), *e-mail: Gilbert.Massard@chru-strasbourg.fr*; **H-index** (SCOPUS) = **31**
Karl-Dieter Heller, Prof., Dr. med., Chief of Staff Herzogin Elisabeth Hospital, Orthopedic Hospital (Braunschweig, **Germany**), *e-mail: KD.Heller@hen-bs.de*; **H-index** (SCOPUS) = **16**
Majid Sadigh, Prof., University of Vermont, Burlington; Danbury Hospital (Berlington, Connecticut, **USA**), *e-mail: majid.sadigh@yale.edu*; **H-index** (SCOPUS) = **7**
Melih Elcin, Assoc. Prof., M.D., MSc.Head, Department of Medical Education & Informatics (Hacettepe, **Turkey**), *e-mail: melcin@hacettepe.edu.tr;* ORCID ID: 0000-0002-1652-906X; SCOPUS Author ID: 1279205520; Researcher ID: I-8395-2013
Nazyrov Feruz G., D.Med.Sci., Prof., Director of Specialized center of Surgery named after acad. V. Vakhidov (Tashkent, **Uzbekistan**), *e-mail: cs75@mail.ru*; RSCI Author ID: 392426; **H-index** (RSCI) = **10**
Tilly Tansey, Prof. of the History of Modern Medical Sciences School of History, Queen Mary University of London, Mile End Road (London E1 4NS, **UK**), *e-mail: t.tansey@gmul.ac.uk; e-mail: t.tansey@gmul.ac.uk;* ORCID ID: 0000-0002-0742-5074; SCOPUS Author ID: 7004527023; **H-index** (SCOPUS) = **14**
Frantisek Vyskocil, Doc.Sci., Prof., CZ Physiologic fellow, Cambridge, London, Physiologic Institute AVCR, Natural Science Faculty of Karl University (Prague, **the Czech Republic**), *e-mail: vyskocil@biomed.cas.cz*; **H-index** (SCOPUS) = **30**

Editorial Council

Anisimov Andrey Yu., D.Med.Sci., Prof., Head of the Department of emergency care of disaster medicine of KSMA — Branch of the FSBET APE RMACPE MOH, Head surgeon freelance MH PT, Corresponding Member of RAES, Honored Doctor of TR and RF (Kazan, **Russia**), *e-mail: aanisimovbsmp@yandex.ru*; ORCID ID: 0000-0003-4156-434X; RSCI Author ID: 260429; **H-index** (RSCI) = **8**
Anokhin Vladimir A., D.Med.Sci., Prof., Head of the Department of children's infection of Kazan State Medical University (Kazan, **Russia**), *e-mail: anokhin56@mail.ru*; ORCID ID: 0000-0003-1050-9081; RSCI Author ID: 182516; **H-index** (РИНЦ) = **11**
Zhestkov Alexander V., D.Med.Sci., Prof., Head of the Department of general and clinikal microbiology, immunology and allergology of Samara SMU (Samara, **Russia**), *e-mail: Avzhestkov2015@yandex.ru*; ORCID ID: 0000-0002-3960-830X; Scorpus Author ID: 25935582600, РИНЦ SPIN-code: 1058-2937, Author ID: 644525, Researcher ID: P-9961-2015; **H-index** (RSCI) = **16**
Zhilyayev Evgeniy V., D.Med.Sci., Prof. of the Department of rheumatology of RMAPE, Head physician of CJSC «European Medical Center» (Moscow, **Russia**), *e-mail: zhilyayevev@mail.ru*; ORCID ID: 0000-0002-9443-1164; SCOPUS Author ID: 7801409756; Researcher ID: E-3774-2016; RSCI Author ID: 321988; **H-index** (RSCI) = **7**
Zagidullin Shamil Z., D.Med.Sci., Prof., Head of the Department of propedeutics of inner diseases of BSMU (Ufa, **Russia**), *e-mail: zshamil@inbox.ru*; RSCI Author ID: 550432; **H-index** (RSCI) = **13**
Klyushkin Ivan V., D.Med.Sci., Prof. of the Department of general surgery of Kazan State Medical University (Kazan, **Russia**), State Laureate of Tatarstan Republic in Science and Technics, *e-mail: hirurgivan@rambler.ru*; RSCI Author ID: 344504; **H-index** (RSCI) = **6**
Mayanskaya Svetlana D., D.Med.Sci., Prof. of the Department of hospital therapy of Kazan State Medical University (Kazan, **Russia**), *e-mail: smayanskaya@mail.ru*; ORCID ID: 0000-0001-6701-5395; SCOPUS Author ID: 6507459643; RSCI Author ID: 380988; **H-index** (RSCI) = **11**
Miller Olga N., D.Med.Sci., Prof. of the Department of emergency therapy of IPSD and PRD of NSMU (Novosibirsk, **Russia**), *e-mail: miller.olga@list.ru*; SCOPUS Author ID: 6507459643; RSCI Author ID: 383549; **H-index** (RSCI) = **7**
Safina Asiya I., D.Med.Sci., Prof., Head of the Department of pediatry of KSMA — Branch of the FSBET APE RMACPE MOH (Kazan, **Russia**), *e-mail: Safina_asia@mail.ru*; ORCID ID: 0000-0002-3261-1143; Researcher ID: L-1732-2015; RSCI Author ID: 587049; **H-index** (RSCI) = **9**
Sigitova Olga N., D.Med.Sci., Prof., Head of the Department of general practice № 1 of Kazan State Medical University, head nephrologist MH PT, Honored Doctor of TR and RF (Kazan, **Russia**), *e-mail: osigit@rambler.ru*; RSCI Author ID: 527686; **H-index** (RSCI) = **7**

Available on the websites: web: http://www.vskmjournal.org; www.kgmu.kcn.ru; www.elibrary.ru; www.cyberleninka.ru; https://twitter.com/vskmjournal

The manuscripts are not given back, any copy without editorial board's written permission is not allowed. All rights reserved. Advertiser is responsible for publicity's content. All medicines, medical products and medical equipment, mentioned in publication, have registration certificates.

СОДЕРЖАНИЕ

ОРИГИНАЛЬНЫЕ ИССЛЕДОВАНИЯ

Оценка когнитивных функций у пациентов с нестабильной стенокардией. ***Андреичева Е.Н.*** 9

Функциональная классификация синдрома диабетической стопы и ее прикладное значение. ***Бенсман В.М., Савченко Ю.П., Триандафилов К.Г.*** 12

Опыт лечения сочетанной патологии острого нарушения мозгового кровообращения и инфаркта миокарда. ***Билалова Р.Р., Ибрагимова Г.З., Зайцева А.Р., Королева Э.М., Исхакова А.Р.*** 16

Применение транскраниальной допплерографии для прогнозирования ангиоспазма у больных с нетравматическим субарахноидальным кровоизлиянием. ***Валеева К.Г., Якупова А.А.*** 22

Реактивность церебральных сосудов у пациентов с сотрясением головного мозга и возможности фармакологической коррекции ее нарушений. ***Гарифуллин Р.Ф., Данилов В.И., Каримов Р.Х.*** 25

Приниципы комплексной коррекции нарушений нутритивного статуса у лиц с травматической болезнью спинного мозга. ***Гумарова Л.Ш., Бодрова Р.А., Назипова А.Я., Бусургина Е.А.*** 30

Управляемая инфузионная терапия при токсическом действии неуточненного химического вещества. ***Давыдова В.Р., Устимов Д.Ю., Бердникова Е.А.*** 35

Генетические маркеры наследственной отягощенности по ишемической болезни сердца и стеноза ствола левой коронарной артерии у пациентов с острым коронарным синдромом. ***Иванцов Е.Н., Магамедкеримова Ф.А., Макаров М.А., Фадеев Г.А., Хасанов Н.Р.*** 43

Распространенность основных факторов сердечно-сосудистого риска в ограниченной категории трудящихся мужчин. ***Ким З.Ф., Садыков М.Н., Делян А.М., Галиуллин И.М., Нуриева Л.М., Калимуллин Б.А.*** 48

Математическая модель управляемой регенерации тканей у пациентов с синдромом диабетической стопы. ***Корейба К.А., Клюшкин И.В., Минабутдинов А.Р., Корейба Е.А.*** 51

Лапароскопический адгезиолизис в лечении больных с острой спаечной тонкокишечной непроходимостью. ***Малков И.С., Багаутдинов Э.Б., Филиппов В.А., Тагиров М.Р., Халилов Х.М., Мисиев Д.Х.*** 54

Комплексное лечение больных с механической желтухой при заболеваниях органов гепатопанкреатодуоденальной зоны. ***Малков И.С., Насруллаев М.Н., Закирова Г.Р., Хамзин И.И.*** 58

Персонифицированый подход к оценке периоперационного риска у пациентов с сердечно-сосудистой патологией в клинике неотложной помощи. ***Малкова М.И., Булашова О.В., Хазова Е.В.*** 62

Информативность визуального анализа лучевых серошкальных изображений. ***Пасынков Д.В., Клюшкин И.В., Пасынкова О.О.*** 69

Повышение эффективности протоколирования результатов маммографии. ***Пасынков Д.В., Клюшкин И.В.***, ***Пасынкова О.О., Федоров А.Л.*** 73

Табакокурение среди медицинских работников: перспективы настоящего дня. ***Хамитов Р.Ф., Фатыхова К.Р., Окурлу А.Ф., Салимова Л.М., Мингалеева Г.Ф.*** 79

Электронейрофизиологические критерии прогноза течения острой невропатии лицевого нерва по данным исследования мигательного рефлекса. ***Якупов Р.А., Якупова А.А., Бусургина Е.А., Назипова А.Я.*** 82

ОБЗОРЫ

Неотложная помощь при артериальной гипертензии в клинике внутренних болезней. ***Абдрахманова А.И., Амиров Н.Б., Цибулькин Н.А., Фролова Э.Б., Гайфуллина Р.Ф.*** 86

Острые побочные реакции на введение рентгеноконтрастных веществ в практике врача. ***Ахмедзянова Д.Г., Рахматуллина Н.М., Сибгатуллина Н.А., Делян В.Ю., Закирова Г.Н., Трофимова О.Р., Пантелеймонова П.М.*** 100

Магнитно-резонансная томография в неотложной кардиологии: опыт внедрения современного диагностического метода. ***Делян А.М., Фролова Э.Б., Цибулькин Н.А., Малов А.А.*** ... 104

Синдром умеренной энцефалопатии с обратимым поражением валика мозолистого тела: обзор литературы и собственное наблюдение в неотложной неврологической клинике. ***Перов Р.И., Хакимова А.Р., Попова Н.А.*** 109

Место острых реакций лекарственной гиперчувствительности при использовании местных анестетиков в условиях многопрофильной клиники. ***Рахматуллина Н.М., Ахмедзянова Д.Г., Сибгатуллина Н.А., Делян В.Ю., Закирова Г.Н., Трофимова О.Р., Пантелеймонова П.М.*** 115

Метаболический синдром как этиологический фактор неотложных состояний. ***Фролова Э.Б., Цибулькин Н.А., Абдрахманова А.И.*** 118

Влияние сахарного диабета II типа на течение и прогноз хронической сердечной недостаточности у пациентов госпитального регистра. ***Хазова Е.В., Булашова О.В., Ослопов В.Н., Малкова М.И.*** 124

Ассоциация сердечно-сосудистого риска и непропорционально высокой массы миокарда левого желудочка. ***Шамкина А.Р.*** 129

Особенности дифференциальной диагностики панических атак в приемном отделении. ***Шиков А.С., Якупов Э.З.*** 135

В ПОМОЩЬ ПРАКТИЧЕСКОМУ ВРАЧУ

Острое вестибулярное головокружение в практике невролога приемно-диагностического отделения. ***Загидуллина К.Л., Попова Н.А.*** 140

Люмбосакральная плексопатия: описание клинического наблюдения. ***Чиж Р.С., Хакимова А.Р.*** 143

Спонтанная гематома передней брюшной стенки в клинике неотложной хирургии. Сонографические аспекты. ***Шарафисламов И.Ф., Клюшкин И.В., Клюшкина Ю.А., Михайлова О.Н., Бадретдинова А.Р.*** 149

КЛИНИЧЕСКИЙ СЛУЧАЙ

Расслоение шейки матки у пациентки с предлежанием и врастанием плаценты в рубец на матке после кесарева сечения (клиническое наблюдение). ***Габидуллина Р.И., Калимуллина Г.Н., Михайлова О.Н., Мингазетдинов М.А., Шигабутдинова Т.Н., Шарафисламов И.Ф., Сирматова Л.И., Фаизова Г.Р.*** 154

Синкопа как проявление тромбоэмболии легочной артерии. ***Ослопов В.Н., Садыкова А.Р.*** 159

Клинический сценарий повторной тяжелой пневмонии в дебюте анца-ассоциированного васкулита. ***Пальмова Л.Ю., Подольская А.А., Поздняк В.А., Габдрахманова Г.Р.*** 163

Тазовые нарушения при миастении гравис: клиническое наблюдение. ***Хафизова И.Ф., Галявиева А.Р.*** 169

Опыт применения метода IPOM при разрыве диафрагмы со сроком давности и перфорации тонкой кишки в плевральной полости. ***Чикаев В.Ф., Бондарев Ю.В., Маннанов Р.Ф., Михайлов А.Р.*** 172

Диагностика и лечение синдрома Золлингера – Эллисона (клиническое наблюдение). ***Шаймарданов Р.Ш., Губаев Р.Ф., Гафуров К.Д., Нуриев И.И., Багаутдинов Э.Б., Шарафиев С.З., Курбанов Р.Р.*** 177

Лечение спонтанного разрыва пищевода методом внутрипищеводного стентирования (клинический случай). ***Шаймарданов Р.Ш., Губаев Р.Ф., Хамзин И.И., Гафуров К.Д., Хисамиев И.Г., Багаутдинов Э.Б., Макаров Д.В., Гостяева Т.А., Сорокина Е.С.*** 181

ИСТОРИЯ МЕДИЦИНЫ

Нейрохирургическое отделение городской клинической больницы № 7 г. Казани – неотложная нейрохирургическая клиника высоких медицинских технологий. ***Садыков М.Н., Данилов В.И., Каримов Р.Х., Хайруллин Н.Т., Габасов М.В., Панюхов А.Г., Исмагилов Д.О., Абдуллин Р.Р., Ахмадуллин Р.Н., Валеев И.Е., Гарифуллин Р.Ф., Дорофеева О.И., Муртазин М.Р., Мулихов М.Н., Тимербаев Р.Р., Халиуллин А.Х.*** 186

CONTENTS

ORIGINAL RESEARCH

Cognitive function assessment in patients with unstable angina. ***Andreicheva E.N.*** 9

Functional classification of the diabetic foot syndrome and its application value. ***Bensman V.M.*, *Savchenko Yu.P.*, *Triandafilov K.G.*** 13

Combined acute cerebrovascular disease and myocardial infarction treatment experience. ***Bilalova R.R., Ibragimova G.Z., Zaytseva A.R., Koroleva E.M., Iskhakova A.R.*** 17

Transcranial doppler sonography application for angiospasm prognosis in patients with nontraumatic subarachnoid hemorrage. ***Valeeva K.G., Yakupova A.A.*** 23

Cerebrovascular reactivity in patients with cerebral concussion and the opportunities of its pharmacological correction. ***Garifullin R.F.*, *Danilov V.I.*, *Karimov R.Kh.*** 26

The principles of complex nutritional status disorder correction in patients with spinal cord injury. ***Gumarova L.Sh.*, *Bodrova R.A.*, *Nazipova A.Ya.*, *Busurgina E.A.*** 31

Managed infusion therapy for unspecified substance toxic effects. ***Davydova V.R., Ustimov D.Yu., Berdnikova E.A.*** 35

Family history of coronary heart disease and left main coronary artery stenosis genetic markers in patients with acute coronary syndrome. ***Ivantsov E.N.*, *Magamedkerimova F.A.*, *Makarov M.A.*, *Fadeev G.A., Khasanov N.R.*** 44

Prevalence of the main cardiovascular risk factors in the limited category of male workers. ***Kim Z.F., Sadykov M.N., Delyan A.M., Galiullin I.M., Nurieva L.M., Kalimullin B.A.*** 48

Managed tissue regeneration mathematical model in patients with diabetic foot syndrome. ***Koreyba K.A.*, *Klyushkin I.V.*, *Minabutdinov A.R.*, *Koreyba E.A.*** 52

Laparoscopic lysis of adhesions in treatment of patients with acute adhesive small intestinal obstruction. ***Malkov I.S.*, *Bagautdinov E.B.*, *Filippov V.A.*, *Tagirov M.R.*, *Khalilov Kh.M.*, *Misiev D.Kh.*** 55

Complex treatment in patients with obstructive jaundice in diseases of hepatic, pancreatic and duodenal zone. ***Malkov I.S.*, *Nasrullaev M.N.*, *Zakirova G.R.*, *Khamzin I.I.*** 58

Personalized approach to perioperative risk assessment in patients with cardiovascular diseases in emergency care clinic. ***Malkova M.I.*, *Bulashova O.V.*, *Khazova E.V.*** 63

Informative value of visual analysis of radiologic gray – scale images. ***Pasynkov D.V., Klyushkin I.V., Pasynkova O.O.*** 69

Improving the clinical efficiency of mammography reports. ***Pasynkov D.V.*, *Klyushkin I.V.*, *Pasynkova O.O.*, *Fedorov A.L.*** 74

Smoking among medical professionals: perspectives of present day. ***Khamitov R.F.*, *Fatykhova K.R.*, *Okurlu A.F.*, *Salimova L.M.*, *Mingaleeva G.F.*** 80

Electroneurophysiologic criteria for acute facial nerve neuropathy course prognosis according to the blink reflex evaluation data. ***Yakupov R.A.*, *Yakupova A.A.*, *Busurgina E.A.*, *Nazipova A.Ya.*** 82

REVIEWS

Arterial hypertension acute management in internal diseases. ***Abdrakhmanova A.I.*, *Amirov N.B.*, *Tsybulkin N.A.*, *Frolova E.B.*, *Gaifullina R.F.*** 86

Acute adverse reactions for contrast medium infiltration in medical practice. ***Akhmedzyanova D.G.*, *Rakhmatullina N.M.*, *Sibgatullina N.A.*, *Delyan V.Yu.*, *Zakirova G.N.*, *Trofimova O.R.*, *Panteleymonova P.M.*** 101

Magnetic resonance imaging in emergency cardiology: an introduction of modern diagnostic method. ***Delyan A.M.*, *Frolova E.B.*, *Tsybulkin N.A.*, *Malov A.A.*** 105

Mild encephalopathy with reversible splenial corpus callosum lesion: literature review and case report in urgent neurologic clinical practice. ***Perov R.I.*, *Khakimova A.R.*, *Popova N.A.*** 110

The place of acute hypersensitivity drug reactions when using local anesthetics in multidisciplinary clinic setting. ***Rakhmatullina N.M., Akhmedzyanova D.G., Sibgatullina N.A., Delyan V.Yu., Zakirova G.N., Trofimova O.R., Panteleymonova P.M.*** 115

Metabolic syndrome as a causative factor of medical emergencies. ***Frolova E.B.*, *Tsybulkin N.A.*, *Abdrakhmanova A.I.*** 119

The effect of ii type diabetes mellitus on the course and prognosis of chronic heart failure in hospital register patients. ***Khazova E.V.*, *Bulashova O.V.*, *Oslopov V.N.*, *Malkova M.I.*** 125

Association of cardiovascular risk and disproportionately high left ventricular myocardial mass. ***Shamkina A.R.*** 129

The features of panic attack differental diagnosis in admission department. ***Shikov A.S.*, *Yakupov E.Z.*** 135

HELP FOR PRACTITIONER

Acute vestibular vertigo in the practice of neurologist of admission and diagnostic department. ***Zagidullina K.L., Popova N.A.*** 140

Lumbosacral plexopathy: clinical case description. ***Chizh R.S., Khakimova A.R.***, ... 143

Spontaneous hematoma of the anterior abdominal wall in emergency surgery clinic, sonographic aspects. ***Sharafislamov I.F.*, *Klyushkin I.V.*, *Klyushkina Ju.A.*, *Mikhaylova O.N.*, *Badretdinova A.R.*** 149

CLINICAL CASE

Cervix delamination in a patient with invasion of placenta previa to the uterine scar after cesarean section (clinical case presentation). ***Gabidullina R.I., Kalimullina G.N., Mikhaylova O.N., Mingazetdinov M.A., Shigabutdinova T.N., Sharafislamov I.F., Syrmatova L.I., Faizova G.R.*** 154

Syncope as a manifestation of pulmonary embolism. ***Oslopov V.N., Sadykova A.R.*** 159

Clinical scenario of recurrent severe pneumonia at the debut of anca-associated vasculitis. ***Palmova L.Yu., Podolskaya A.A., Pozdnyak V.A., Gabdrakhmanova G.R.*** 164

Pelvic organ disorders in patients with myasthenia gravis: clinical case presentation. ***Khafizova I.F., Galyavieva A.R.*** 170

Experience of IPOM method application in rupture of the diaphragm with the limitation period and small intestine perforation in the pleural cavity. ***Chikaev V.F., Bondarev Yu.V., Mannanov R.F., Mikhaylov A.R.*** 173

Zollinger – Ellison syndrome diagnosis and treatment (clinical case). ***Shaymardanov R.Sh., Gubayev R.F., Gafurov K.D., Nuriyev I.I., Bagautdinov E.B., Sharafiyev S.Z., Kurbanov R.R.*** 177

Spontaneous esophagus rupture treatment by endoscopic stenting (clinical case). ***Shaymardanov R.Sh., Gubayev R.F., Khamzin I.I., Gafurov K.D., Khisamiyev I.G., Bagautdinov E.B., Makarov D.V., Gostiaeva T.A., Sorokina E.S.*** 181

MEDICIN'S HISTORY

Neurosurgical department at city clinical hospital № 7 in Kazan is an emergency neurosurgery clinic of high medical technologies. ***Sadykov M.N., Danilov V.I., Karimov R.Kh., Khairullin N.T., Gabasov M.V., Panykhov A.G., Ismagilov D.O., Abdullin R.R., Ahmadullin R.N., Valeev I.E., Garifullin R.F., Dorofeeva O.I., Murtazin M.R., Mulikhov M.N., Timerbaev R.R., Khaliullin A.Kh.*** 187

© Е.Н. Андреичева, 2018

УДК 616.12-009.72-07:616.89-008.45/.47-07 DOI: 10.20969/VSKM.2018.11(5).9-12

ОЦЕНКА КОГНИТИВНЫХ ФУНКЦИЙ У ПАЦИЕНТОВ С НЕСТАБИЛЬНОЙ СТЕНОКАРДИЕЙ

АНДРЕИЧЕВА ЕЛЕНА НИКОЛАЕВНА*, канд. мед. наук, доцент кафедры внутренних болезней ФГБОУ ВО «Казанский государственный медицинский университет» Минздрава РФ, Россия, 420012, Казань, ул. Бутлерова, 49, e-mail: elena_andre@mail.ru*

Реферат. ***Цель исследования*** – изучение когнитивной функции у пациентов, госпитализированных с диагнозом «ишемическая болезнь сердца, нестабильная стенокардия», и их комплаенса к проводимой терапии. ***Материал и методы***. Проведено анкетирование 70 пациентов моложе 55 лет, госпитализированных с направительным диагнозом «острый коронарный синдром», которым в процессе обследования был выставлен клинический диагноз «ишемическая болезнь сердца, нестабильная стенокардия». Исследование проводилось на 5–6-й день госпитализации, после стабилизации клинического состояния. В исследование не включались больные с предшествующим инфарктом миокарда, цереброваскулярной болезнью, сахарным диабетом, фибрилляцией предсердий. Использованы опросник самооценки памяти McNair и Kahn, тест оценки психического статуса MMSE, тест Мориски – Грин для оценки комплаенса к лечению. ***Результаты и их обсуждение.*** Отсутствие когнитивного дефицита выявлено у 10% обследованных, у 74,7% наблюдались легкие когнитивные нарушения, прежде всего страдала кратковременная память (80% больных). Анализ комплаенса к проводимой на догоспитальном этапе терапии показал, что высокая приверженность к лечению была лишь у 11,7% пациентов. ***Выводы.*** Когнитивный дефицит у больных с нестабильной стенокардией может приводить к неадекватному выполнению рекомендаций врача по дальнейшей терапии и, соответственно, ассоциироваться с худшим прогнозом в отношении сердечно-сосудистой смертности. Следовательно, выявление когнитивных нарушений на ранних стадиях может через повышение приверженности к лечению влиять на прогноз пациента.

Ключевые слова: когнитивные функции, нестабильная стенокардия, комплаенс.

Для ссылки: Андреичева, Е.Н. Оценка когнитивных функций у пациентов с нестабильной стенокардией / Е.Н. Андреичева // Вестник современной клинической медицины. – 2018. – Т. 11, вып. 5. – С.9–12. ***DOI:*** 10.20969/VSKM.2018.11(5).9-12.

COGNITIVE FUNCTION ASSESSMENT IN PATIENTS WITH UNSTABLE ANGINA

ANDREICHEVA ELENA N.*, C. Med. Sci., associate professor of the Department of internal medicine of Kazan State Medical University, Russia, 420012, Kazan, Butlerov str., 49, e-mail: elena_andre@mail.ru*

Abstract. ***Aim.*** To evaluate cognitive functions and compliance to treatment in patients hospitalized with a diagnosis of coronary heart disease and unstable angina. ***Material and methods.*** A survey of 70 patients younger than 55 years old hospitalized with primary diagnosis of acute coronary syndrome, diagnosed with coronary heart disease and unstable angina, during the examination, has been performed. The study was conducted on the 5-6th day of hospital stay, after stabilization of the clinical condition. Patients with the history of myocardial infarction, cerebrovascular disease, diabetes mellitus or atrial fibrillation have not been enrolled in the study. McNair & Kahn self-assessment questionnaire, MMSE mental status assessment test and Moriska – Green test were used to evaluate compliance to the treatment. ***Results and discussion.*** Absence of cognitive impairment was found in 10% of patients, mild cognitive function impairment was observed in 74,7% of the patients, short-term memory was affected in the majority of the cases (80% of patients). Compliance analysis of pre-hospital treatment showed that only 11,7% of patients were demonstrating high adherence to treatment. ***Conclusion.*** Cognitive function deficiency in patients with unstable angina can lead to inadequate compliance to the doctor's recommendations for further treatment, and, therefore, it can be associated with a worse prognosis for cardiovascular mortality. Therefore, identifying cognitive impairment at the early stages can affect patient's prognosis through increased adherence to treatment.

Key words: cognitive functions, unstable angina, compliance.

For reference*:* Andreicheva EN. Cognitive function assessment in patients with unstable angina. The Bulletin of Contemporary Clinical Medicine. 2018; 11 (5): 9–12. ***DOI:*** 10.20969/VSKM.2018.11(5).9-12.

Введение. Нестабильная стенокардия является более благоприятным вариантом острого коронарного синдрома (ОКС), при котором «инфаркт миокарда мог произойти, но не произошел», но все же вероятность возникновения инфаркта остается высокой. В этой ситуации алгоритм действий медицинского персонала на догоспитальном этапе и в стационаре жестко регламентируется в соответствии с принципами, изложенными в целом ряде приказов Министерства здравоохранения Российской Федерации от 15.11.2012 № 918н «Об утверждении Порядка оказания медицинской помощи больным с сердечно-сосудистыми заболеваниями», от 01.07.2015 № 404ан «Об утверждении стандарта специализированной медицинской помощи при остром инфаркте миокарда с подъемом сегмента *ST* электрокардиограммы», от 01.07.2015 № 405ан «Об утверждении стандарта специализированной медицинской помощи при нестабильной стенокардии, остром и повторном инфаркте миокарда без подъема сегмента *ST* электрокардиограммы», и клиническими рекомендациями Российского кардиологического общества. Приказ МЗ РФ от 10.05.2017 № 203н «Об утверждении критериев оценки качества медицинской помощи», вступивший в силу с 1 июля 2017 г., обязывает использовать указанные в нем критерии качества в целях оценки своевременности оказания медицинской помощи, правильности выбора методов профилактики, диагностики, лечения и реабилитации, степени достижения запланированного результата. Эти приказы достаточно четко выполняются и на этапе оказания скорой медицинской помощи, и в стационаре. Но не все зависит от медперсонала. Не надо забывать, что роль самого пациента также велика. Это относится и к его пониманию самой неотложной ситуации, и к отношению к собственному здоровью в целом. Во многом от того,

насколько адекватно больной оценивает происходящее с ним, будет зависеть и время встречи с бригадой скорой медицинской помощи, и результаты стационарного лечения, и, особенно, результаты амбулаторного лечения. То есть состояние когнитивных функций пациента напрямую оказывает влияние на результаты лечения.

Когнитивные (познавательные) функции – это наиболее сложные функции головного мозга, с помощью которых осуществляется процесс рационального познания мира и обеспечивается целенаправленное взаимодействие с ним. Данный процесс включает четыре основных взаимосвязанных компонента: восприятие информации; обработка и анализ информации; запоминание и хранение информации; обмен информацией, построение и осуществление программы действий [1]. Следовательно, нарушение этих функций влечет за собой неадекватность мировосприятия и праксиса. Когнитивные нарушения (КН) подразделяются на:

• *легкие* КН характеризуются редкими и незначительными по выраженности симптомами, которые не приводят к каким-либо функциональным ограничениям. Обычно легкие КН не заметны для окружающих лиц, в том числе постоянно общающихся с пациентом, но могут быть заметны для самого пациента, составляя предмет жалоб и повод обращения к врачу. Наиболее характерные проявления легких когнитивных нарушений – это эпизодическая забывчивость, редкие трудности концентрации внимания, утомляемость при напряженной умственной работе и др.;

• *умеренные* КН характеризуются регулярными или постоянными когнитивными симптомами, более значительными по выраженности, но в отсутствие или при минимальной выраженности функционального ограничения. Может отмечаться небольшая, но почти постоянная забывчивость, частые трудности концентрации, повышенная утомляемость при обычной умственной работе. Умеренные КН обычно заметны не только самому пациенту (отражаются в жалобах), но и третьим лицам, которые сообщают об этом лечащему врачу. При этом пациент сохраняет независимость и самостоятельность в большинстве жизненных ситуаций, справляется со своей работой, социальной ролью, семейными обязанностями и др. Лишь иногда могут быть трудности в сложных и необычных для больного видах деятельности;

• *тяжелые* КН приводят к большей или меньшей степени функционального ограничения, частичной или полной утрате независимости и самостоятельности [1].

В последние годы интерес клиницистов к проблеме когнитивных расстройств значительно вырос. Это связано с тем, что снижение памяти – одна из наиболее частых жалоб пожилых лиц, которые составляют большинство на амбулаторном приеме и в терапевтических отделениях стационаров. В настоящее время при очень интенсивном ритме жизни, при постоянном пребывании в состоянии стресса на снижение памяти начинают жаловаться не только пожилые люди. Поэтому важно определить состояние пациента на промежуточном этапе, пока изменения еще не достигли степени деменции, но уже вышли за пределы возрастных норм. Психоэмоциональное напряжение относится также и к факторам риска сердечно-сосудистых заболеваний [2].

Комплаенс к назначенной врачом терапии у больных с хроническими сердечно-сосудистыми заболеваниями также является широко обсуждаемой проблемой, влияющей на результаты лечения [3, 4, 5]. Можно назначать самые лучшие препараты, но если больной не будет их принимать, эффект стремится к нулю. Одним из важных факторов, определяющих приверженность к лечению, является как раз понимание пациентом того, что с ним происходит, и понимание рекомендаций врача. Прогрессирование КН и снижение комплаенса к лечению тесно взаимосвязаны.

Целью настоящего исследования явилось изучение когнитивной функции у пациентов, госпитализированных с диагнозом «ИБС, нестабильная стенокардия», и их комплаенса к проводимой терапии на догоспитальном этапе.

Материал и методы. Проведено обследование 70 пациентов (45 мужчин и 25 женщин) моложе 55 лет, госпитализированных в ГАУЗ ГКБ №7 г. Казани с направительным диагнозом «острый коронарный синдром», которым в процессе обследования был впервые выставлен клинический диагноз «ИБС, нестабильная стенокардия». Проведено обычное общеклиническое исследование, а также использованы валидизированные инструменты: тест оценки психического статуса MMSE, опросник самооценки памяти McNair и Kahn, тест Мориски – Гринна для оценки комплаенса к лечению.

Шкала краткого исследования психического статуса (Minimental State Examination – MMSE) [6] является наиболее часто используемым в мире методом для скрининга возможных когнитивных нарушений. MMSE также используется для оценки изменений, произошедших при развитии болезни либо под воздействием терапии. Оцениваются ориентировка во времени и месте; восприятие; концентрация внимания; память; речь; способность выполнять 3-этапную команду и простые арифметические действия; чтение, праксис. Результаты теста расцениваются следующим образом: 28–30 баллов – нет КН; 24–27 баллов – преддементные КН; 20–23 балла – деменция легкой степени выраженности; 11–19 баллов – деменция умеренной степени выраженности; 0–10 баллов – тяжелая деменция.

Опросник самооценки памяти McNair и Kahn представляет перечень из 24 вопросов. Ответ на каждый вопрос оценивается пациентом самостоятельно по пятибалльной шкале: Наличие КН следует предполагать при сумме баллов выше 42 [7].

Тест Мориски – Гринна предназначен для оценки комплаенса к лечению. Пациент должен самостоятельно ответить на 4 вопроса, выбирая один ответ из двух вариантов. При обработке подсчитывается суммарный балл. Приверженными к терапии считаются больные, набравшие 4 балла [8].

Результаты и их обсуждение. Средний возраст пациентов составил (47,6±4,4) года. Исследование проводилось на 5–6-й день госпитализации, после стабилизации клинического состояния. Все больные имели неосложненное течение заболевания и были выписаны с исходом в стабильную стенокардию I–II функционального класса. В исследование не включались больные с предшествующим инфарктом миокарда, цереброваскулярной болезнью, сахарным диабетом, фибрилляцией предсердий. Это объясняется тем, что уже во многих исследованиях было показано, что на появление КН влияют возраст, наличие цереброваскулярной болезни, артериальной гипертензии, сахарного диабета, фибрилляции предсердий, ХСН [9–14].

Среди больных, включенных в исследование, было 46 человек (65,7%) с артериальной гипертензией (25 мужчин и 21 женщина) со средней длительностью гипертонии (3,4±1,3) года. Всем этим пациентам ранее на амбулаторном этапе была назначена гипотензивная терапия. До момента госпитализации с диагнозом «ОКС» 10 человек (14,3%) ранее за медицинской помощью не обращались и считали себя вполне здоровыми, 14 человек (20%) имели ранее выставленный диагноз «ИБС, стенокардия напряжения» со средней длительностью заболевания (2,2±1,3) года.

Комплаенс к терапии до госпитализации составлял 3 балла (пограничная зона) у 28,3% больных (17 чел.), 4 балла (высокая приверженность к лечению) – у 11,7% (7 чел.), некомплаентными были 60% пациентов (36 чел.). 10 пациентам до момента госпитализации терапия не

назначалась, соответственно эти пациенты на опросник Мориски–Гринна не отвечали. При более подробном расспросе пациентов выяснилось, что основными причинами недостаточной приверженности к лечению были «неплохое самочувствие, отсутствие симптомов, опасения к привыканию к таблеткам, забывчивость».

По шкале MMSE 52 человека (74,3% больных) набрали 24–27 баллов, что соответствует преддементным когнитивным нарушениям; 7 человек (10%) – 28 баллов (нет когнитивных нарушений); 11 человек (15,7%) – 20–23 балла (деменция легкой степени). Из разделов MMSE, в первую очередь, страдали отсроченное воспроизведение слов, способность отнимать по 7, рисование и называние букв слова в обратном порядке.

По шкале McNair и Kahn у 80% больных (56 чел.) общий балл ≥44, что свидетельствует о наличии КН, прежде всего памяти.

Всероссийская программа «Прометей», организованная кафедрой нервных болезней ММА им. И.М. Сеченова, стала первой в России в исследовании когнитивных функций. Было установлено, что у пациентов старше 60 лет субъективные расстройства памяти и умственная утомляемость имеют место у 83% лиц; объективно подтверждаемые с помощью тестов когнитивные нарушения разной степени выраженности наблюдались у 68% пациентов, умеренные и легкие додементные расстройства – у 44% [11]. В наше исследование были включены пациенты моложе 55 лет. Таким образом, в группе сравнительно молодых пациентов работоспособного возраста (все пациенты работали) с относительно недавним стажем сердечно-сосудистого заболевания был выявлен низкий комплаенс к ранее назначенной терапии, широкое распространение снижения памяти и концентрации внимания, являющимися проявлениями легких КН. Это заставляет еще раз обратиться к возможным решениям проблемы приверженности к лечению как традиционным (ведение дневников самоконтроля, выдача памяток пациенту, проведение обучающих занятий), так и с использованием современных технологий – систем автоматизированного обзвона пациентов [15].

Выводы. Когнитивный дефицит, уже имеющийся у больных с нестабильной стенокардией, может приводить к неадекватному выполнению рекомендаций врача по дальнейшей терапии, и, соответственно, ассоциироваться с худшим прогнозом в отношении сердечно-сосудистой смертности. Следовательно, выявление когнитивных нарушений на ранних стадиях может через повышение приверженности к лечению влиять на прогноз пациента.

Прозрачность исследования. *Исследование не имело спонсорской поддержки. Автор несет полную ответственность за предоставление окончательной версии рукописи в печать.*

Декларация о финансовых и других взаимоотношениях*. Автор принимала участие в разработке концепции, дизайна исследования и в написании рукописи. Автор не получала гонорар за исследование.*

ЛИТЕРАТУРА

1. *Захаров, В.В.* Нейропсихологические тесты. Необходимость и возможность применения / В.В. Захаров // Consilium Medicum. – 2011. – № 13 (2). – С.82–90.
2. *Смулевич, А.Б.* Психокардиология / А.Б. Смулевич, А.Л. Сыркин, М.Ю. Дробижев, С.В. Иванов. – М.: Медицинское информационное агентство, 2005. – 784 с.
3. *Чукаева, И.И.* Что такое приверженность к лечению и что можно сделать для ее улучшения (на примере артериальной гипертонии) / И.И. Чукаева // Лечебное дело. – 2012. – № 2. – С.21–26.
4. *Лукина, Ю.В.* Проблема приверженности в современной медицине: возможности решения, влияние на результативность терапии и исходы заболевания / Ю.В. Лукина, Н.П Кутишенко, С.Ю. Марцевич // Рациональная фармакотерапия в кардиологии. – 2017. – № 13 (4). – С.519–524.
5. *Агеев, Ф.Т.* Повышение приверженности к терапии: «дело техники»? / Ф.Т. Агеев, М.Д. Смирнова, Т.В. Фофанова // Сердечная недостаточность. – 2011. – Т. 12, № 4 (66). – С.238–243.
6. *Folstein, M.F.* «Mini-mental state». A practical method for grading the cognitive state of patients for the clinician / M.F. Folstein, S.E. Folstein, P.R. McHugh // J. Psychiatr. Res. – 1975. – Vol. 12. – P.189–198.
7. *McNair, D.M.* Self-assessment of cognitive deficits / D.M. McNair, R.J. Kahn // Assessment in geriatric psychoparmacology / T. Crook, S. Ferris, R. Bartus (Eds). – 1983. – P.137–143.
8. *Morisky, D.E.* Concurrent and predictive validity of a self-reported measure of medication adherence / D.E. Morisky, L.W. Green, D.M. Levine // Med. Care. – 1986. – Vol. 24 (1). – P.67–74.
9. *Маркин, С.П.* Нарушение когнитивных функций во врачебной практике: метод. пособие / С.П. Маркин. – Воронеж: ВГМА им. Н.Н. Бурденко, 2008. – 42 с.
10. *Дробижев, М.Ю.* Когнитивные расстройства в общей медицине / М.Ю. Дробижев, Е.А. Макух, А.И. Дзантиева // Лечащий врач. – 2007. – № 7. – С.33–35.
11. *Захаров, В.В.* Всероссийская программа исследований эпидемиологии и терапии когнитивных расстройств в пожилом возрасте («Прометей») / В.В. Захаров // Неврологический журнал. – 2006. – № 11. – С.27–32.
12. *Крюков, Н.Н.* Роль артериальной гипертонии и суправентрикулярных аритмий в нарушении когнитивной функции: современное состояние проблемы / Н.Н. Крюков, Е.В. Портнова // Рациональная фармакотерапия в кардиологии. – 2013. – № 9 (5). – С.519–524.
13. *Skoog, I.* 15-year longitudinal study of blood pressure and dementia / I. Skoog, B. Lernfelt, S. Landahl [et al.] // Lancet. – 1996.– № 347 (9009). – P.11301.
14. *Forette, F.* Prevention of dementia with antihypertensive treatment: new evidence from the Systolic Hypertension in Europe (SystEur) study / F. Forette, M.L. Seux, J.A. Staessen [et al.] // Arch. Intern. Med. – 2002. – № 162 (18). – P. 204652.
15. *Агеев, Ф.Т.* Применение методов технического воздействия на приверженность терапии у больных сердечно-сосудистыми заболеваниями в амбулаторной практике. Итоги годичного наблюдения / Ф.Т. Агеев, Т.В. Фофанова, М.Д. Смирнова [и др.] // Кардиоваскулярная терапия и профилактика. – 2012. – № 11 (4). – С.36–41.

REFERENCES

1. Zaharov VV. Nejropsihologicheskie testy; Neobhodimost' i vozmozhnost' primeneniya [Neuropsychological tests; Necessity and possibility of application]. Consilium Medicum. 2011; 13 (2): 82-90.
2. Smulevich AB, Syrkin AL, Drobizhev MYu, Ivanov SV. Psihokardiologiya [Psychocardiology]. Moskva: Meditsinskoye informatsionnoye agentstvo [Moscow: Medical Information Agency]. 2005; 784 p.
3. Chukaeva II. Chto takoe priverzhennost' k lecheniyu i chto mozhno sdelat' dlya ee uluchsheniya (na primere arterial'noj gipertonii) [What is adherence to treatment and what can be done to improve it (on the example of arterial hypertension)]. Lechebnoe delo [Journal of General Medicine]. 2012; 2: 21-26.
4. Lukina YV, Kutishenko NP, Martsevich SY. Problema priverzhennosti v sovremennoj medicine: vozmozhnosti resheniya, vliyanie na rezul'tativnost' terapii i iskhody zabolevaniya [The problem of adherence to the treatment in modern medicine: possibilities of solution, impact on the effectiveness of therapy and disease outcomes]. Racional'naya farmakoterapiya v kardiologii [Rational Pharmacotherapy in Cardiology]. 2017; 13(4): 519-524.
5. Ageev FT, Smirnova MD, Fofanova TV. Povyshenie priverzhennosti k terapii: «delo tekhniki»?[Increased adherence to therapy: «the matter of technology»?]. Serdechnaya Nedostatochnost' [Russian Heart Failure Journal]. 2011; 12 (4): 66: 238-243.

6. Folstein MF, Folstein SE, McHugh PR. «Mini-mental state». A practical method for grading the cognitive state of patients for the clinician. J Psychiatr Res. 1975; 12: 189-198.
7. McNair DM, Kahn RJ. Self-assessment of cognitive deficits. Assessment in geriatric psychopharmacology (T Crook, S Ferris, R Bartus (Eds)). 1983; 137-143.
8. Morisky DE, Green LW, Levine DM. Concurrent and predictive validity of a self-reported measure of medication adherence. Med Care. 1986; 24 (1): 67-74.
9. Markin SP. Narushenie kognitivnyh funkcij vo vrachebnoj praktike [Cognitive impairment in medical practice]. Voronezh: VGMA. 2008; 42 p.
10. Drobizhev MYu, Makuh EA, Dzantieva AI. Kognitivnye rasstrojstva v obshchej medicine. [Cognitive disorders in general medicine]. Lechashchij vrach [Lechashchi vrach]. 2007; 7: 33-35.
11. Zaharov VV. Vserossijskaya programma issledovanij epidemiologii i terapii kognitivnyh rasstrojstv v pozhilom vozraste (“Prometej“) [National Research Programme of Epidemiology and treatment of cognitive disorders in the elderly (“Prometheus”)]. Nevrologicheskij Zhurnal [Journal of Neurology]. 2006; 11: 27–32.
12. Kryukov NN, Portnova EV. Rol’ arterial’noj gipertonii i supraventrikulyarnyh aritmij v narushenii kognitivnoj funkcii: sovremennoe sostoyanie problemy [The role of arterial hypertension and supraventricular arrhythmias in the violation of cognitive function: the current state of the problem]. Raczional`naya farmakoterapiya v kardiologii [Ration Pharmacother Cardiol]. 2013; 9 (5): 519-524.
13. Skoog I, Lernfelt B, Landahl S et al. 15-year longitudinal study of blood pressure and dementia. Lancet. 1996; 347 (9009): 11301.
14. Forette F, Seux ML, Staessen JA et al. Prevention of dementia with antihypertensive treatment: new evidence from the Systolic Hypertension in Europe (SystEur) study. Arch Intern Med. 2002; 162 (18): 204652.
15. Ageev FT, Fofanova TV, Smirnova MD, Thostov ASh, Nelyubina AS, Kuz’mina AE, Galaninskij PV, Kadushina EB, Nuraliev EYu, Hejmec GI. Primenenie metodov tekhnicheskogo vozdejstviya na priverzhennost’ terapii u bol’nyh serdechnososudistymi zabolevaniyami v ambulatornoj praktike. Itogi godichnogo nablyudeniya [Technology-based methods in the improvement of therapy compliance among ambulatory cardiac patients: one-year follow-up data]. Kardiovaskulyarnaya terapiya i profilaktika [Cardiovascular Therapy and Prevention]. 2012; 11 (4): 36-41.

© В.М. Бенсман, Ю.П. Савченко, К.Г. Триандафилов, 2018

УДК 617.586-002.44-06:616.379-008.64 DOI: 10.20969/VSKM.2018.11(5).12-16

ФУНКЦИОНАЛЬНАЯ КЛАССИФИКАЦИЯ СИНДРОМА ДИАБЕТИЧЕСКОЙ СТОПЫ И ЕЕ ПРИКЛАДНОЕ ЗНАЧЕНИЕ

БЕНСМАН ВЛАДИМИР МИХАЙЛОВИЧ*, докт. мед. наук, профессор кафедры общей хирургии ФГБОУ ВО «Кубанский государственный медицинский университет» Минздрава России, Россия, 350063, Краснодар, ул. Митрофана Седина, 4*
САВЧЕНКО ЮРИЙ ПАВЛОВИЧ*, докт. мед. наук, профессор, зав. кафедрой общей хирургии ФГБОУ ВО «Кубанский государственный медицинский университет» Минздрава России, Россия, 350063, Краснодар, ул. Митрофана Седина, 4*
ТРИАНДАФИЛОВ КОНСТАНТИН ГЕОРГИЕВИЧ*, канд. мед. наук, врач-хирург ГБУЗ «Научно-исследовательский институт – Краевая клиническая больница № 1 им. проф. С.В. Очаповского», Россия, 350086, Краснодар, ул. 1 Мая, 167*

Реферат. Общеупотребительная классификация синдрома диабетической стопы F.M. Wagner не учитывает разнообразия клинических форм. Она не различает гнойное расплавление тканей стопы и гангрену, язву и нагноение, не учитывает активность воспаления и степень ишемии. Классификации Техасского университета и «PEDIS» полнее информирует о синдроме диабетической стопы. Но и они больше оперируют понятием «язва», в то время как врач чаще имеет дело с нейропатией, инфекцией, остеоартропатией или ишемией. Наконец, классификация F.M. Wagner не функциональна, так как лишена лечебных рекомендаций. ***Цель исследования*** – разработать функциональную классификацию синдрома диабетической стопы, отражающую его основные нозологии и лечебно-прогностические возможности, с учетом современных знаний. ***Материал и методы.*** Сообщение основано на лечении 1 340 больных с синдромом диабетической стопы за 26 лет, болеющих сахарным диабетом от 7 до 34 лет. Мужчины составляли 53%, женщины – 47%, возраст больных – от 27 до 83 лет. Второй тип сахарного диабета был у 85,5% пациентов. Почти половину больных (48,5%) ранее оперировали с малоудовлетворительным результатом. Клиническое обследование и изучение гликемии дополнялись ультразвуковой допплерографией и транскутанным оксимониторингом ($TcpO_2$). Двухэтапное хирургическое лечение выполняли по принципам активной тактики в гнойной хирургии, разработанной в институте хирургии им. А.В. Вишневского под руководством М.И. Кузина и Б.М. Костюченка. Первым этапом выполняют вторичную хирургическую обработку очага гнойной инфекции, чем достигается превращение гнойной раны в контаминированную. Для прекращения экссудативной дезорганизации часто приходится выполнять повторные хирургические обработки. Вторым этапом рану закрывают швом либо тканевой пластикой. ***Результаты и их обсуждение.*** Синдром диабетической стопы делят на нейропатическую, нейроишемическую и ишемическую формы. Появились предложения выделить инфицированную остеоартропатию в самостоятельную классификационную категорию. Разделяя это мнение, представлены признаки каждой из четырех классификационных форм синдрома диабетической стопы: нейропатической, нейроостеоартропатической, нейроишемической и ишемической. Для нейропатической формы синдрома диабетической стопы характерны склонность к гнойным заболеваниям и замедление регенерации. Нейроостеоартропатию Шарко отличают фрагментация костей предплюсны, вегетативная нейропатия, устойчивость к гнойной инфекции и заживление ран первичным натяжением. Для нейроишемической и ишемической форм синдрома диабетической стопы характерна ишемия и акральный некроз. ***Выводы.*** Практическое применение предлагаемой функциональной классификации способствует решению тактических вопросов и обеспечивает сохранение опороспособной стопы у (88,3±1,2)% оперированных больных. Послеоперационная летальность, связанная в основном с сепсисом и ампутацией бедра, составила (6,2±0,7)%. Гнойные и некротические послеоперационные осложнения снизились соответственно с (27,2±2,6)% до (3,7±0,9)% и с (33,6±3,0)% до (9,6±1,6)% (p<0,01).

Ключевые слова: классификация, синдром диабетической стопы, сахарный диабет.
Для ссылки: Бенсман, В.М. Функциональная классификация синдрома диабетической стопы и ее прикладное значение / В.М. Бенсман, Ю.П. Савченко, К.Г. Триандафилов // Вестник современной клинической медицины. – 2018. – Т. 11, вып. 5. – С.12–16. ***DOI:*** 10.20969/VSKM.2018.11(5).12-16.

FUNCTIONAL CLASSIFICATION OF THE DIABETIC FOOT SYNDROME AND ITS APPLICATION VALUE

BENSMAN VLADIMIR M.*, D. Med. Sci., professor of the Department of general surgery of Kuban State Medical University, Russia, 350063, Krasnodar, Mitrofan Sedin str., 4*
SAVCHENKO YURIY P.*, D. Med. Sci., professor, Head of the Department of general surgery of Kuban State Medical University, Russia, 350063, Krasnodar, Mitrofan Sedin str., 4*
TRIANDAFILOV KONSTANTIN G.*, C. Med. Sci., surgeon of Scientific Research Institute – Regional Clinical Hospital № 1 named after prof. S.V. Ochapovsky, Russia, 350086, Krasnodar, 1 May str., 167*

Abstract. Common classification of diabetic foot syndrome by F.M. Wagner does not consider the diversity of its clinical types. It does not distinguish between purulent fusion of the foot tissues and gangrene, ulcers or suppuration. It does not consider the activity of inflammation or degree of ischemia. The classification of the University of Texas and PEDIS provide more information about diabetic foot syndrome. However, they also use the concept of «ulcer» more, while doctors often deal with neuropathy, infection, osteoarthropathy or ischemia. Finally, the classification of F.M. Wagner cannot be applied because it lacks recommendations for treatment. ***Aim.*** The aim of the study is to develop applied classification of diabetic foot syndrome, reflecting its main manifestations and therapeutic prognostic capabilities, taking into account modern data. ***Material and methods.*** The report is based on the 26-year experience of treatment of 1340 patients with diabetic foot syndrome, aged 7 to 34 years. Males were represented by 53%, females – by 47%. Patients' age was from 27 to 83 years. The II type diabetes was diagnosed in 85,5% of patients. Almost half of the patients (48,5%) had been previously operated on with poor results. Clinical examination and study of glycemia was supplemented by Doppler ultrasonography and transcutaneous oximonitoring ($TcPO_2$). Two-stage surgical treatment was performed according to the principles of active management in purulent surgery, developed at the Institute of Surgery named after A.V. Vishnevsky under the guidance of M.I. Kuzin and B.M. Kostyuchenka. The first step is to perform a secondary surgical treatment of a nidus of purulent infection, achieving the conversion of a purulent wound into contaminated one. In order to stop exudative disorganization it is often necessary to perform repeated surgical treatment. At the second stage the wound is being closed with a suture or tissue plastic. ***Results and discussion.*** Diabetic foot syndrome can be classified as neuropathic, neuroischemic and ischemic. It has been proposed to separate infected osteoarthropathy into independent classification category. Sharing this view, the signs of each of the four classification types of diabetic foot syndrome are neuropathic, neuroosteoarthropathic, neuroischemic, and ischemic. The neuropathic type of the diabetic foot syndrome is characterized by predisposition to purulent diseases and slower regeneration. Charcot's neuroosteoarthropathy is distinguished by tarsal bone fragmentation, vegetative neuropathy, resistance to purulent infection, and wound healing by primary tension. Ischemia and acral necrosis are the characteristics of neuroischemic and ischemic types of diabetic foot syndrome. ***Conclusions.*** The practical application of the proposed functional classification contributes to solution of strategic issues and ensures the preservation of the supporting foot in (88,3±1,2)% of the surgically treated patients. Postoperative mortality, associated mainly with sepsis and hip amputation, was (6,2±0,7)%. Purulent and necrotic postoperative complications decreased, respectively, from (27,2±2,6)% to (3,7±0,9)% and from (33,6±3,0)% to (9,6±1,6)% (p<0,01).
Key words: classification, diabetic foot syndrome, diabetes mellitus.
For reference*:* Bensman VM, Savchenko UP, Triandafilov KG. Functional classification of the diabetic foot syndrome and its application value. The Bulletin of Contemporary Clinical Medicine. 2018; 11 (5): 12–16. ***DOI:*** 10.20969/VSKM.2018.11(5).12-16.

Актуальность. Общеупотребительная классификация синдрома диабетической стопы (СДС) F.M. Wagner [1] не учитывает разнообразия клинических форм СДС. Она не различает гнойное расплавление тканей стопы и гангрену, язву и нагноение, не учитывает активность воспаления и степень ишемии. Классификации Техасского университета и «PEDIS» полнее информирует о СДС, но и они больше оперируют понятием «язва», в то время как врач чаще имеет дело с нейропатией, инфекцией, остеоартропатией или ишемией. Наконец, классификация F.M. Wagner не функциональна, так как лишена лечебных рекомендаций.

Цель исследования – разработать функциональную классификацию СДС, отражающую его основные нозологии и лечебно-прогностические возможности, с учетом современных знаний.

Материал и методы. Сообщение основано на лечении 1 340 больных с СДС за 26 лет, болеющих сахарным диабетом (СД) от 7 до 34 лет. Мужчин – 53%, женщин – 47%, возраст больных – от 27 до 83 лет. Второй тип СД был у 85,5% пациентов. Почти половину больных (48,5%) ранее оперировали с малоудовлетворительным результатом. Клиническое обследование и изучение гликемии дополнялись ультразвуковой допплерографией (УЗДГ) и транскутанным оксимониторингом ($TcpO_2$). Двухэтапное хирургическое лечение выполняли по принципам активной тактики в гнойной хирургии, разработанной в институте хирургии им. А.В. Вишневского под руководством М.И. Кузина и Б.М. Костюченка [2]. Первым этапом выполняют вторичную хирургическую обработку (ВХО) очага гнойной инфекции, чем достигается превращение гнойной раны в контаминированную. Для прекращения экссудативной дезорганизации часто приходится выполнять повторные хирургические обработки (ПХО). Вторым этапом рану закрывают швом, либо тканевой пластикой.

Результаты и их обсуждение. СДС делят на нейропатическую, нейроишемическую и ишемическую формы. Появились предложения выделить инфицированную остеоартропатию в самостоятельную классификационную категорию [3]. Разделяя это мнение, представляем в *табл. 1* признаки каждой из четырех классификационных форм СДС: *нейропатическую*, *нейроостеоартропатическую*, *нейроишемическую* и *ишемическую*. Для нейропатической формы СДС характерны склонность к гнойным заболеваниям и замедление регенерации. Нейроостеоартропатию Шарко отличают фрагментация костей предплюсны, вегетативная нейропатия, устойчивость к гнойной инфекции и заживление ран первичным натяжением [4]. Для нейроишемической и ишемической СДС характерны ишемия и акральный некроз.

Таким образом, каждая форма СДС заслуживает раздельного анализа, так как имеет ведущие признаки, обусловливающие ее особенности. Для ***нейропатической формы СД С*** ведущим признаком служит развитие из нейропатической (трофической) язвы гнойной инфекции, которая встречается в виде четырех степеней тяжести, что представлено в *табл. 2*. Лечение при ***1-й степени*** нейропатического СДС заключается в снятии ортезами давления костных выступов молоткообразных пальцев и плоско-вальгусной стопы или резекция этих выступов. При язвах, не разрушающих дерму, показаны повязки «Коллост». Разрушение язвой всех слоев плантарной кожи и функционально малозначимых тканей требует ВХО со швом или тканевой тензией. Ко ***2-й степени*** относится более тяжелая патология, но не требующая малых ампутаций. Например, дактилит с сохранением

Таблица 1

Классификационные синдромы клинических форм СДС

Синдромы клинических форм СДС	Клинические формы СДС			
	Нейропатическая	Нейроостео-артропатическая	Нейроишемическая	Ишемическая
Сенсорная нейропатия	+ + +	+ + +	++	-
Моторная нейропатия	±	+ +	±	-
Вегетативная нейропатия	+	+ + +	±	-
Фрагментационная остеоартропатия	-	+ + +	-	-
Ишемический некроз	-	-	+ +	+ +
Стеноз артерий	±	-	+ + +	+ + +
Окклюзия артерий	-	-	+ + +	+ + +
Аутоиммуноагрессия	-	+ +	-	-
Замедление регенерации	+	-	+	±

Таблица 2

Функциональная классификация нейропатической формы СДС

Степень тяжести гнойного процесса	Нозологии, определяющие тяжесть патологического процесса	Лечение	Прогноз
1-я	• Риск язвообразования или поверхностная язва без клиники инфекции. • Язвы с инфицированием малозначимых тканей	• Подиатрическое лечение. • ВХО язвы с применением коллагенсодержащих повязок либо шов раны	Полное сохранение опороспособной стопы
2-я	• Дактилит с жизнеспособной кожей пальца. • Поверхностные абсцессы, флегмоны тыла стопы, подошвы и кожные раны. • Кортикальный остеомиелит пятки или концевой плюсны	• ВХО с иссечением пораженных соединительнотканных структур. • Кортикальная или концевая резекция пораженных остеомиелитом костей стопы	Удовлетворительная опороспособность стопы
3-я	• Пандактилит. • Инфицированный акральный некроз при синдроме «синего пальца». • Глубокая плантарная флегмона с артросиновиитом предплюсны и риском инфицирования лодыжкового канала. • Тендогенная глубокая флегмона голени	• Ампутация пальца. • ВХО глубокой плантарной флегмоны. • ВХО глубокой флемоны голени	Сниженная опороспособность стопы. Ортезирование
4-я	• Рецидив артросиновиита предплюсны. • Распространение инфекции в глубокие пространства голени с гнойным артритом голеностопного и/или коленного сустава. • Сепсис	• Гильотинная ампутация стопы по линии Шопара. • При рецидиве с распространением на голень – ампутация голени. • При рецидиве с гнойным гонитом – ампутация бедра	Низкая опороспособность резецированной стопы. При ампутации бедра прогноз плохой

пальца после резекции сухожилий и костных фаланг или флегмона тыла стопы, когда после ВХО образуется отслоенная кожа, требующая реплантации по Красовитову. Это же относится к поверхностной плантарной флегмоне и кортикальному остеомиелиту пяточной кости. При ***3-й степени*** тяжести иссекают функционально значимые ткани, ампутируют пальцы или стопу на уровне предплюсны. При глубокой плантарной флегмоне (ГПФ) с «синдромом синего пальца» выполняют ВХО из доступа в виде клюшки и ампутируют мертвые пальцы [5]. В случае ГПФ с артритом предплюсны производят такое же ВХО с тендэктомией в лодыжковом канале. При заражении гнойной инфекцией сухожилия длинной малоберцовой мышцы его резецируют выше наружной лодыжки, а инфицированный из ГПФ голеноподколенный канал вскрывают на 2–3-м уровнях с установкой сквозного вакуумного дренажа. ***4-я степень*** тяжести отражает гнойно-септический процесс, угрожающий жизни больного (см. табл. 2).

При рецидиве артрита предплюсны стопу ампутируют по суставу Шопара. Торцовую рану стопы закрывают трансплантацией кожи или тканевой тензией. В случае безрезультатного ВХО глубокой флегмоны голени производят ее ампутацию. Если эта флегмона сочетается с гнойным гонитом, производят ампутацию бедра.

Диабетическая нейроостеоартропатия Шарко (ДНОАП), функциональная классификация которой представлена в *табл. 3*, протекает двухфазно и на 3 уровнях стопы. Для ДНОАП характерны гранулематозный синовиит и фрагментация костей предплюсны. Установлено, что синовэктомия и удаление костного детрита останавливают этот видимо аутоиммуноагрессивный процесс как при неинфицированной, так и при инфицированной форме заболевания. Это свидетельствует о патогенетичности лечения [4]. В табл. 3 предложенная операция названа «синовэктомия и санация очагов фрагментации» (СИСОФ). Инфицируются очаги ДНОАП из язв, которые проникают до костного детрита, провоцируют остеоартрит и превращаются в гнойно-синовиальные свищи. В таких случаях СИСОФ дополняют производством ВХО.

Основным признаком ***нейроишемической*** и ***ишемической*** СДС является циркуляторная ишемия, которая нуждается в определении степени ее тяжести. Нейропатия и диабетический дистальный атеросклероз затрудняют применение для этого классификации Покровского–Фонтейна–Лериша. Так, из-за нейропатии не удалось выявить перемежающую хромоту у 188 больных из 240, а отсутствие критической ишемии стопы у 2/3 пациентов с акральным некрозом явилось следствием отсутствия атеросклеротической окклюзии магистральных артерий. Транскутанной оксиметрией и УЗДГ выявлены 3 степени ишемии, определяющие лечение, что показано в *табл. 4*. Эта же таблица демонстрирует, что степени ишемии при

Таблица 3

Функциональная классификация нейроостеоартропатической формы СДС (стопа Шарко)

Клинико-анатомические варианты ДНОАП		Характер патологического процесса	Лечение	Прогноз
Срединная тарзальная локализация	I фаза – деструктивная	Фрагментация ладьевидной и клиновидных костей	• Синовэктомия и санация очагов фрагментации (СИСОФ). • Плюснево-предплюсневый артродез и коррекция свода	Удовлетворительная опороспособность стопы
	II фаза – восстановительная	Консолидация детрита в костный конгломерат	СИСОФ и некрсеквестрэктомия очагов остеомиелита. Артродез, коррекция вальгуса	Удовлетворительная опороспособность
Задняя тарзальная локализация	I фаза – деструктивная	Таранно-ладьевидная фрагментация	СИСОФ и голенно-пяточный неоартроз	Функциональный неоартроз
	II фаза – восстановительная	Консолидация детрита в конгломерат	Резекция вальгусной деформации с неоартрозом или аппаратным артродезом	Снижение функции при артродезе
Субтотальная локализация	I фаза – деструктивная	Фрагментация 4 костей предплюсны	СИСОФ. Сопоставление пяточной кости с голенью и костями плюсны. Артродез (?)	Снижение функции при артродезе
	II фаза – восстановительная	Консолидация детрита в конгломерат	Корригирующая резекция стопы. Формирование трехсуставного артродеза (?)	Снижение функции стопы

Таблица 4

Функциональная классификация нейроишемической и ишемической форм СДС в зависимости от степени тяжести ишемии

Степени тяжести ишемии (M±m)	Лечение	Прогноз
I степень – компенсированная ишемия. $ТсрО_2$ = 39,0–32,0 мм рт.ст. ЛПИ = 1,2–0,9. РСД=128,0–92,0 мм рт.ст.	• ВХО с первичным или первично отсроченным широкозахватным швом. • Любой способ кожной пластики, не требующий препаровки и перемещения кожных лоскутов	Долговременно благоприятный
II степень – субкомпенсированная ишемия. $ТсрО_2$ = 31,0–28,0 мм рт.ст. ЛПИ = 0,85–0,5. РСД=90,0–75,0 мм рт.ст.	• ВХО. • Вопрос о производстве реваскуляризации решать индивидуально. • Малоишемизирующие швы или свободная кожная пластика. Несвободная кожная пластика противопоказана	Долговременно благоприятный
IIIА степень – декомпенсированная критическая ишемия. $ТсрО_2$ = 26,0–23,0 мм рт.ст. ЛПИ = 0,5–0,2. РСД = 60,0–30,0 мм рт.ст.	• ВХО в виде гильотинной или метатарзальной ампутации в пределах стопы. • Через 24–72 ч после ВХО открытая или эндоваскулярная реваскуляризация. • После реваскуляризации рану закрывают отсроченной свободной пластикой кожи. • При наличии раны без прогрессирования инфекции и при сухом некрозе, ВХО со свободной дермопластикой выполняют на 2–3-и сут после реваскуляризации. • При безуспешной реваскуляризации выполняют ампутацию голени	У комплаентных пациентов возможен благоприятный прогноз
IIIБ степень – декомпенсированная необратимая ишемия. $ТсрО_2$ =24,0–18,0 мм рт.ст. ЛПИ = 0,4–0,0. РСД=40,0–0,0 мм рт.ст.	• Ампутация голени или бедра на уровне $Тср0_2$>29,0 мм рт.ст. Ампутацию предпочтительно выполнять последовательно двухлоскутным способом с удалением камбаловидной мышцы и наложением съемного дренирующего мышечно-фасциального шва	• После ампутации голени благоприятный прогноз. • После ампутации бедра прогноз плохой

ишемической и нейроишемической формах СДС не имеют взаимных различий.

Поэтому для обеих форм выполнен объединенный классификационный анализ. Из содержания табл. 4 следует, что при 1-й и 2-й степени ишемии необходимость в реваскуляризации возникает редко, а успех лечения зависит от малоишемизирующего шва после ВХО или от устойчивой к гипоксии свободной кожной пластики. При III степени необходимо различать ***критическую*** и ***необратимую*** ишемию. Сохранение движений стопы, стабильная демаркация, ЛПИ не ниже 0,5 и $ТсрО_2$ не менее 23 мм рт.ст. служат признаками ***критической*** ишемии с малым риском ампутации. При ***необратимой*** ишемии некроз прогрессирует, активные движения отсутствуют, ЛПИ приближается к нулю, а $ТсрО_2$ снижается до 20 мм рт.ст. и ниже. В такой ситуации высокая ампутация неизбежна. Ампутацию в верхней трети голени с удалением камбаловидной мышцы выполняют не ниже уровня, где $ТсрО_2$ равна или выше 29 мм рт.ст. В противном случае ампутируют бедро. При критической ишемии сохранение стопы зависит не только от реваскуляризации, но и от очередности ее выполнения. При тяжело протекающей инфекции реваскуляризация, выполненная через сутки после ВХО, имеет малый риск нагноения. При сухом некрозе или хронической инфекции оперативное лечение начинают с реваскуляризации [5, 6].

Выводы. Практическое применение предлагаемой функциональной классификации способствует решению тактических вопросов и обеспечивает сохранение опороспособной стопы у (88,3±1,2)% оперированных больных. Послеоперационная летальность, связанная в основном с сепсисом и ампутацией бедра, составила (6,2±0,7)%. Гнойные и некротические послеоперационные осложнения снизились соответственно с (27,2±2,6)% до (3,7±0,9)% и с (33,6±3,0)% до (9,6±1,6)% (p<0,01).

Прозрачность исследования. *Исследование не имело спонсорской поддержки. Авторы несут полную ответственность за предоставление окончательной версии рукописи в печать.*

***Декларация о финансовых и других взаимоотношениях**. Все авторы принимали участие в разработке концепции, дизайна исследования и в написании рукописи. Окончательная версия рукописи была одобрена всеми авторами. Авторы не получали гонорар за исследование*.

ЛИТЕРАТУРА

1. *Wagner, F.M*. A classification and treatment program for diabetic, neuropatic and disvascular foot problems. In the American Academy of Orthopedics Surgeons instructional course lectures / F.M. Wagner. – St. Louis: Mosby, 1979. – P.143–165.
2. Раны и раневая инфекция / М.И. Кузин; под ред. Б.М. Костюченка. – М.: Медицина, 1981. – 688 с.
3. *Гостищев, В.К*. Стандарты лечебно-диагностических мероприятий у больных диабетической остеоартропатией и гнойно-некротическими поражениями стоп / В.К. Гостищев, А.Н. Афанасьев // Стандарты диагностики и лечения в гнойной хирургии. – М., 2001. – С.107–112.
4. *Бенсман, В.М*. Хирургия гнойно-некротических осложнений диабетической стопы / В.М. Бенсман. – 2-е изд. – М.: Медпрактика-М, 2015. – 496 с.
5. Гнойно-некротические поражения при нейроишемической форме синдрома диабетической стопы / В.А. Митиш, Ю.С. Пасхалова, И.Я. Ерошкин [и др.] // Хирургия. – 2014. – № 1. – С.48–52.
6. *Стряпухин, В.В*. Выбор хирургической тактики при лечении гнойно-некротических осложнений ишемических форм синдрома диабетической стопы / В.В. Стряпухин, В.М. Бенсман, А.Н. Лищенко // Вестник экспериментальной и клинической хирургии. – 2011. – Т. 4, № 3. – С.462–468.

REFERENCES

1. Wagner FM. A classification and treatment program for diabetic, neuropatic and disvascular foot problems; In the American Academy of Orthopedics Surgeons instructional course lectures. St Louis: Mosby. 1979; 143-165.
2. Kuzin MI, Kostjuchenok ed. Rany i ranevaja infekcija [Wounds and wound infection]. Moskva: Medicina [Moscow: Medicine]. 1981; 688 p.
3. Gostishhev VK, Afanas'ev AN. Standarty lechebno-diagnosticheskih meroprijatij u bol'nyh diabeticheskoj osteoartropatiej i gnojno – nekroticheskimi porazhenijami stop [Standards of therapeutic and diagnostic measures in patients with diabetic osteoarthropathy and purulent – necrotic lesions of the feet]. Standarty diagnostiki i lechenija v gnojnoj hirurgii [Standards of diagnosis and treatment in purulent surgery]. 2001; 107-112.
4. Bensman VM. Hirurgija gnojno-nekroticheskih oslozhnenij diabeticheskoj stopy; Vtoroe izdanie [Surgery of purulent-necrotic complications of diabetic foot. Second edition]. Moskva: Medpraktika-M [Moscow: Medpraktika-M]. 2015; 496 p.
5. Mitish VA, Pashalova JuS, Eroshkin IJa, Galstjan GR, Blatun LA. Gnojno-nekroticheskie porazhenija pri nejroishemicheskoj forme sindroma diabeticheskoj stopy [Purulent-necrotic lesions in the neuroischemic form of diabetic foot syndrome]. Hirurgija [Surgery]. 2014; 1: 48-52.
6. Strjapuhin VV, Bensman VM, Lishhenko AN. Vybor hirurgicheskoj taktiki pri lechenii gnojno-nekroticheskih oslozhnenij ishemicheskih form sindroma diabeticheskoj stopy [The choice of surgical tactics in the treatment of purulent-necrotic complications of ischemic forms of the diabetic foot syndrome]. Vestnik jeksperimental'noj i klinicheskoj hirurgii [Bulletin of experimental and clinical surgery]. 2011; 4 (3): 462-468.

© Р.Р. Билалова, Г.З. Ибрагимова, А.Р. Зайцева, Э.М. Королева, А.Р. Исхакова, 2018

УДК 616.831-005.4-06:616.127-005.8 DOI: 10.20969/VSKM.2018.11(5).16-22

ОПЫТ ЛЕЧЕНИЯ СОЧЕТАННОЙ ПАТОЛОГИИ ОСТРОГО НАРУШЕНИЯ МОЗГОВОГО КРОВООБРАЩЕНИЯ И ИНФАРКТА МИОКАРДА

***БИЛАЛОВА РЕЗЕДА РАВИЛЬЕВНА**, канд. мед. наук, врач функциональной диагностики высшей категории ГАУЗ «Городская клиническая больница № 7», Россия, 420103, Казань, ул. Чуйкова, 54, тел. (843) 221-39-72*
***ИБРАГИМОВА ГУЛЬНАРА ЗАКАРИЕВНА**, врач ультразвуковой диагностики второй категории ГАУЗ «Городская клиническая больница № 7», Россия, 420103, Казань, ул. Чуйкова, 54, тел. +7-937-282-48-51, e-mail: morgens_vesna@mail.ru*
***ЗАЙЦЕВА АЛЬБИНА РЕНАТОВНА**, врач-невролог высшей категории, зав. отделением реанимации и интенсивной терапии № 2 ГАУЗ «Городская клиническая больница № 7», Россия, 420103, Казань, ул. Чуйкова, 54, тел. (843) 221-36-60*
***КОРОЛЕВА ЭЛЬВИРА МУДАРИСОВНА**, врач-невролог высшей категории, зав. кабинетом нейрофизиологических исследований ГАУЗ «Городская клиническая больница № 7», Россия, 420103, Казань, ул. Чуйкова, 54, e-mail: okorolev@yandex.ru*
***ИСХАКОВА АЛИЯ РУСТЕМОВНА**, врач функциональной диагностики первой категории ГАУЗ «Городская клиническая больница № 7», Россия, 420103, Казань, ул. Чуйкова, 54, e-mail:al-rust@mail.ru*

Реферат. Проблема острого нарушения мозгового кровообращения головного мозга и инфаркта миокарда, а также их взаимосвязь стоит очень остро в связи со значительной частотой развития этих заболеваний и высоким процентом инвалидизации и смертности. ***Цель исследования*** – оценить эффективность методики тромболитической терапии при сочетании патологий острого нарушения мозгового кровообращения и инфаркта миокарда. ***Материал и методы.*** Представлено клиническое наблюдение пациента, молодого человека с ишемическим инсультом и сопутствующим инфарктом миокарда, при ведении которого применялись методы тромболитической терапии. ***Результаты и их обсуждение.*** Круглосуточное наблюдение за пациентом в отделении реанимации позволило своевременно диагностировать сочетание инсульта с инфарктом миокарда. В данном случае были получены положительные результаты в виде купирования острой патологии сердечно-сосудистой системы и головного мозга и сохранения трудоспособности пациента. Совместная работа невролога, кардиолога, врачей лучевой и функциональной диагностики в терапии и диагностике пациента дала положительный результат от момента поступления до выписки пациента из стационара. ***Выводы.*** Наличие сложного симптомокомплекса при обследовании пациентов требует от врача-кардиолога и врача-невролога настороженности и проведения целенаправленного поиска сочетания инфаркта миокарда и острого нарушения мозгового кровообращения. Крайне важным является своевременное распознавание случаев сочетания инфаркта миокарда и острого нарушения мозгового кровообращения, также поздняя диагностика приводит к ошибкам в тактике профильной госпитализации и удлиняет сроки оказания специализированной медицинской помощи.

Ключевые слова: острое нарушение мозгового кровообращения, острый коронарный синдром, тромболитическая терапия.
Для ссылки: Опыт лечения сочетанной патологии острого нарушения мозгового кровообращения и инфаркта миокарда / Р.Р. Билалова, Г.З. Ибрагимова, А.Р. Зайцева [и др.] // Вестник современной клинической медицины. – 2018. – Т. 11, вып. 5. – С.16–22. ***DOI:*** 10.20969/VSKM.2018.11(5).16-22.

COMBINED ACUTE CEREBROVASCULAR DISEASE AND MYOCARDIAL INFARCTION TREATMENT EXPERIENCE

***BILALOVA RESEDA R.**, C. Med. Sci., high level certificate specialist on functional diagnostics of City Clinical Hospital № 7, Russia, 420103, Kazan, Chuykov str., 54, тel. (843) 221-39-72*
***IBRAGIMOVA GULNARA Z.**, ultrasonic medical investigation second-class specialist of City Clinical Hospital № 7, Russia, 420103, Kazan, Chuykov str., 54, tel. +7-937-282-48-51, e-mail: morgens_vesna@mail.ru*
***ZAYTSEVA ALBINA R.**, high level certificate neurologist, Head of the Department of intensive care and resustitation № 2 of City Clinical Hospital № 7, Russia, 420103, Kazan, Chuykov str., 54, tel. (843) 221-36-60*
***KOROLEVA ELVIRA M.**, high level certificate neurologist, Head of the office of neurophysiological studies of City Clinical Hospital № 7, Russia, 420103, Kazan, Chuykov str., 54, e-mail: okorolev@yandex.ru*
***ISKHAKOVA ALIYA R.**, high level certificate specialist on functional diagnostics of City Clinical Hospital № 7, Russia, 420103, Kazan, Chuykov str., 54, e-mail: al-rust@mail.ru*

Abstract. The problem of acute cerebral circulation disorder and myocardial infarction, as well as their interrelation, is highly relevant due to significant incidence of these diseases and a high percentage of disability and mortality. ***Aim.*** The aim of the study is to evaluate the effectiveness of thrombolytic therapy in combination of acute cerebrovascular accident and myocardial infarction. ***Material and methods.*** Clinical case of a young man with ischemic stroke and concomitant myocardial infarction, who was administered thrombolytic therapy, is presented. ***Results and discussion.*** Round-the-clock observation of a patient in the intensive care unit made it possible to diagnose the combination of stroke with myocardial infarction in a timely manner. In this case, positive results were obtained by arresting the disease of the cardiovascular system and the brain, preserving the working ability of the patient. Cooperation of neurologist, cardiologist, specialists on radiation and functional diagnostics for treatment and diagnosis of the patient leaded to positive result since the moment of admission till discharge of the patient from the hospital. ***Conclusion.*** The presence of complex symptoms during the examination of patients requires cardiologist and neurologist to be alert to conduct a targeted search for a combination of myocardial infarction and acute cerebral circulation disorder. It is extremely important to timely recognize the cases of combined myocardial infarction and acute cerebral circulatory disorders, as the late diagnosis leads to errors in profile hospitalization strategy and causes delays in providing specialized medical care.
Key words: ischemic stroke, acute coronary syndrome, thrombolytic therapy.
For reference: Bilalova RR, Ibragimova GZ, Zaitseva AR, Koroleva EM, Ishakova AR. Combined acute cerebrovascular disease and myocardial infarction treatment experience. The Bulletin of Contemporary Clinical Medicine. 2018; 11 (5): 16–22.
DOI: 10.20969/VSKM.2018.11(5).16-22.

Своевременная диагностика и индивидуальное доклиническое прогнозирование позволяют выбрать оптимальную тактику лечения и профилактики кардиальных, мозговых осложнений, а также уменьшить количество летальных исходов [1].

На сегодняшний день сочетание патологии сердца и сосудов головного мозга можно определить как постоянно развивающееся научное направление в медицине, основной целью которого является исследование сердца, различных форм сосудистых поражений головного мозга, включая операции на артериях головы, а также исследование мозга при заболеваниях сердца, нарушенной центральной гемодинамики и кардиохирургических вмешательствах. В настоящее время решается ряд актуальных клинических проблем, которые требуют консолидации усилий неврологов, кардиологов, сердечно-сосудистых хирургов, специалистов по интервенционной медицине, а также представителей лучевой и функциональной диагностики [2].

Инсульт представляет собой наиболее распространенное заболевание головного мозга в зрелом и пожилом возрасте. Среди острого нарушения мозгового кровообращения (ОНМК) выделяют ишемические и геморрагические инсульты, транзиторную ишемическую атаку (ТИА), преходящие нарушения мозгового кровообращения, а также острую гипертоническую энцефалопатию (гипертензивную энцефалопатию). Ишемический инсульт и ТИА вызваны прекращением или значительным уменьшением кровоснабжения участка мозга – локальной ишемией. Среди геморрагических нарушений мозгового кровообращения выделяют кровоизлияние в мозг (паренхиматозное кровоизлияние), субарахноидальное кровоизлияние, спонтанные (нетравматические), эпидуральные и субдуральные кровоизлияния. Инсульты проявляются стойкими (более суток) нарушениями функции головного мозга или приводят к быстрому летальному исходу; этим они отличаются от ТИА, при которой наблюдаются только кратковременные (до 24 ч) симптомы локальной ишемии мозга [3].

Острое мозговое кровообращение, приводящее к появлению стойкой неврологической симптоматики, встречается с частотой 400–500 случаев на 100 тыс. населения в год и является одной из основных причин смерти. Летальность при инсульте составляют примерно 25%, около 20% больных, перенесших инсульт, умирают в течение года, а 25% остаются тяжелыми инвалидами [4].

В России, как и в большинстве развитых стран мира, церебральный инсульт занимает 2–3-е место среди причин общей смертности (после заболеваний сердечно-сосудистой системы и онкологических заболеваний). Кроме того, инсульт – основная причина стойкой инвалидизации, так как более 10% лиц, перенесших инсульт, постоянно нуждаются в посторонней помощи и уходе [4].

К основным факторам риска ишемических нарушений мозгового кровообращения относят пожилой и старческий возраст, артериальную гипертензию, гиперхолестеринемию, атеросклероз церебральных и прецеребральных (сонных и позвоночных) артерий, курение, заболевания сердца (мерцательная аритмия, инфаркт миокарда, аневризма левого желудочка, искусственный клапан сердца, ревматическое поражение клапанов сердца, миокардиопатии, бактериальный эндокардит), сахарный диабет [3].

Ишемические нарушения мозгового кровообращения примерно в 90 – 95% случаев вызваны атеросклерозом церебральных и прецеребральных артерий, поражением мелких церебральных артерий вследствие артериальной гипертензии, сахарного диабета или кардиогенной эмболией. В более редких случаях они обусловлены васкулитом, гематологическими заболеваниями (эритремия, серповидно-клеточная анемия, тромбоцитоз, лейкемия), иммунологическими нарушениями (антифосфолипидный синдром), венозным тромбозом, расслоением прецеребральных и церебральных артерий, мигренью, у женщин – приемом оральных контрацептивов. Среди ишемических инсультов выделяют атеротромботический (включая артерио-артериальную эмболию), кардиоэмболический, гемодинамический, лакунарный и реологический [3].

Большинство (свыше 50%) ишемических инсультов являются атеросклеротическими и развиваются при атеросклеротическом поражении дуги аорты и магистральных артерий головы и шеи. 20% случаев ишемического инсульта обусловлены патологией мелких интрацеребральных сосудов, развивающихся при гипертонической болезни или системных васкулитах. Примерно 15% случаев обусловлено сужением просвета кровоснабжающей мозг артерии атеросклеротической бляшкой или анатомическими особенностями строения сосуда [4].

Патогенез ишемии. Независимо от причины, вызвавшей локальную ишемию мозга, развивается каскад патобиохимических изменений, приводящих к необратимому повреждению нервной ткани по механизмам некроза и апоптоза [3].

Диагноз ишемического инсульта основывается на остром развитии очаговых неврологических нарушений, характерных для поражения одного из сосудистых бассейнов мозга (нейроваскулярный синдром), и наличии факторов риска его развития (возраст старше 50 лет, ТИА или ишемический инсульт в анамнезе, артериальная гипертония, сахарный диабет, курение, заболевания сердца) и требует подтверждения методами компьютерной томографии (КТ, РКТ) или магнитно-резонансной томографии (МРТ) головы, что позволяет с высокой точностью отличить ишемическое нарушение мозгового кровообращения от кровоизлияния в мозг или других заболеваний, которые могут проявляться острым развитием неврологического нарушения [3].

Приказ МЗ РФ от 15.11.2012 № 928н подразумевает обязательную госпитализацию больного с инсультом в период «терапевтического окна», быструю транспортировку больного, осуществление телефонного звонка бригадой скорой помощи в сосудистый центр, подготовку инсультной команды к приему больного в сосудистый центр, круглосуточную работу РКТ (МРТ), ультразвуковой диагностики магистральных сосудов головы и сердца, лаборатории. «Время от двери до РКТ, МРТ» не должно превышать 15 мин, «время от двери до иглы» должно быть в целом не более 40 мин [5].

На госпитальном этапе медицинская сестра проводит измерение артериального давления, электрокардиографию (ЭКГ), глюкозометрию, установку кубитального катетера, забор крови для лабораторного анализа, общий анализ (тромбоциты), коагулограмму, АЧТВ, биохимический анализ (мочевина, креатинин, печеночные пробы) [5, 6].

Дежурный врач-невролог проводит сбор анамнеза, неврологический осмотр (NIHSS), выявление противопоказаний к тромболитической терапии (ТЛТ), выбор тактики ведения [5, 6]. Лучевые и функциональные диагносты проводят анализ РКТ, МРТ-данных, ультразвуковое обследование сосудов (в течение 3 ч после поступления) и сердца (при кардиоэмболическом инсульте). Консультация нейрохирурга обязательна при геморрагическом инсульте, обширном инфаркте мозжечка в течение 60 мин. Консультация кардиолога необходима всем пациентам с диагностированным инсультом или подозрением на ТИА [5, 6].

Лечение ишемического инсульта. Базисная терапия вне зависимости от характера инсульта направлена на обеспечение оптимального уровня функционирования физиологических систем, для предупреждения и лечения нарушений дыхания, купирования нарушений центральной гемодинамики с мониторированием и коррекцией уровня оксигенации, АД, сердечной деятельности, основных параметров гомеостаза, с проведением контроля за глотанием, состоянием мочевого пузыря, кишечника, уходом за кожными покровами, пассивной гимнастикой, массажем. Лечение сопутствующих неврологических нарушений (отек мозга, острая окклюзионная гидроцефалия, кровоизлияние в зону инфаркта, дислокация, ангиоспазм) [5, 7].

Специфическая (дифференцированная) терапия инсульта. При поступлении больного в стационар в сроки до 3–6 ч с момента заболевания и подтверждения ишемического характера инсульта при КТ головы обсуждают вопрос о проведении тромболитической терапии с целью лизиса тромба или эмбола и восстановления кровотока в ишемизированной ткани мозга. Предполагается, что она наиболее целесообразна при острой закупорке средней мозговой или базилярной артерии, кардиоэмболическом типе инсульта [5, 7].

Согласно Рекомендациям ESO (2008) в/в введение tPA с введением 10% болюсом и последующей инфузией в течение 60 мин рекомендуется в течение 3 ч после начала ишемического инсульта. Доказано, что в/в ТЛТ также успешна при проведении между 3–4,5 ч после появления первых симптомов инсульта [5, 7]. На основании Клинических рекомендаций по проведению тромболитической терапии при ишемическом инсульте Всероссийского общества неврологов (2015) основными показаниями и противопоказаниями являются:

Показания: ОНМК по ишемическому типу; время от начала возникновения симптомов ОНМК до проведения тромболизиса менее 4,5 ч; возраст от 18 лет и старше (после 80 лет с осторожностью, вопрос о проведении ТЛТ необходимо решать индивидуально с учетом предполагаемого риска) [7].

Противопоказания:

А. ЦЕРЕБРАЛЬНЫЕ: нейровизуализационные (КТ, МРТ) признаки внутричерепного кровоизлияния, опухоли мозга; геморрагический инсульт или инсульт неуточненного характера в анамнезе; быстрое улучшение состояния или слабая выраженность симптомов к моменту начала ТЛТ (неинвалидизирующая симптоматика) при отсутствии данных об окклюзии магистральных сосудов; признаки тяжелого инсульта: клинические (балл по шкале инсульта NIHSS > 25), нейровизуализационные (по данным КТ головного мозга и/или МРТ головного мозга в режиме ДВИ очаг ишемии распространяется на территорию более 1/3 бассейна СМА); судороги в начале инсульта (если есть основания предполагать, что очаговая симптоматика представлена парезом Тодда); предшествующие инсульт или тяжелая черепно-мозговая травма в течение 3 мес; подозрение на субарахноидальное кровоизлияние; хирургическое вмешательство на головном или спинном мозге в анамнезе.

Б. ЦЕРЕБРАЛЬНЫЕ И СОМАТИЧЕСКИЕ: артериальные аневризмы, дефекты развития артерий или вен; опухоли с высоким риском кровотечения.

В. СОМАТИЧЕСКИЕ: гиперчувствительность к любому компоненту препарата; геморрагический диатез; артериальная гипертензия свыше 185/110 мм рт.ст. или необходимость интенсивного снижения менее этих цифр; бактериальный эндокардит, перикардит; желудочно-кишечные кровотечения или кровотечения из мочеполовой системы за последние 3 нед. Подтвержденные обострения язвенной болезни желудка и двенадцатиперстной кишки в течение последних 3 мес; печеночная недостаточность (цирроз, активный гепатит, портальная гипертензия); острый панкреатит; настоящее кровотечение или обширное кровотечение за последние полгода; обширное хирургическое вмешательство, травма, роды, пункция некомпримируемых сосудов, сердечно-легочная реанимация в течение последних 10 дней; беременность; недавний инфаркт миокарда; данные о кровотечении или острой травме (переломе) на момент осмотра.

Г. ЛАБОРАТОРНЫЕ ДАННЫЕ: прием непрямых антикоагулянтов (варфарин), если МНО > 1,3; применение гепарина в течение 48 ч с повышенным АЧТВ;

тромбоцитопения менее 100 000/мм^3; гликемия менее 2,8 и более 22,5 ммоль/л; при предшествующем приеме новых оральных антикоагулянтов (НОАК – дабигатран, ривароксабан, апиксабан) показатели АЧТВ, МНО, количество тромбоцитов, тромбиновое время или активность Ха-фактора должны быть в пределах нормальных значений. При отсутствии возможности определения данных показателей последний прием препарата из группы НОАК должен быть более 2 дней до развития инсульта (при условии нормальной функции почек); другие заболевания или состояния, сопровождающиеся повышенным риском кровотечения или других осложнений в/в ТЛТ (решение принимает консилиум врачей) [7].

Острый коронарный синдром (ОКС) – любая группа клинических признаков или симптомов, позволяющих заподозрить острый инфаркт миокарда (ОИМ) или нестабильную стенокардию [8].

Острый инфаркт миокарда (ОИМ) – признаки некроза кардиомиоцитов в клинических условиях, предполагающих наличие острой ишемии миокарда [8]. Острый некроз кардиомиоцитов – повышение и/или снижение содержания в крови биомаркеров некроза миокарда (предпочтительно сердечного тропонина), которое как минимум однократно превышает 99-й перцентиль значений у здоровых лиц [8].

Нестабильная стенокардия – недавно возникшая ишемия миокарда в покое или при незначительной физической нагрузке, тяжесть и продолжительность которой недостаточны для развития некроза кардиомиоцитов (выброса в кровоток биомаркеров некроза миокарда в количестве, достаточном для диагностики ОИМ), включает больных с затяжным (более 20 мин) ангинозным приступом в покое с впервые возникшей прогрессирующей и постинфарктной стенокардией [8].

Непосредственной причиной развития острого инфаркта миокарда с подъемом сегмента *ST* (ИМп*ST*) является окклюзия КА, как правило, тромботического происхождения, соответствующей области поражения миокарда. Поэтому основой лечения этих больных является восстановление коронарного кровотока – коронарная реперфузия. Разрушение тромба и восстановление перфузии миокарда приводят к ограничению размеров его повреждения и в конечном итоге к улучшению ближайшего и отдаленного прогноза. Поэтому все больные с ИМп*ST* должны быть безотлагательно обследованы для уточнения показаний и противопоказаний к восстановлению коронарного кровотока [9].

Тромболитическая терапия (ТЛТ) – способ реперфузионного лечения ОКС со стойкими подъемами сегмента *ST* на ЭКГ, когда осуществляется медикаментозное восстановление проходимости окклюзированной коронарной артерии с помощью парентерального введения фибринолитического препарата, обычно в сочетании с антиагрегантами и антикоагулянтом [8].

Абсолютные противопоказания к ТЛТ: ранее перенесенный геморрагический инсульт или нарушение мозгового кровообращения неизвестной этиологии; ишемический инсульт, перенесенный в течение последних 3 мес; опухоль мозга, первичные метастазы; подозрение на расслоение аорты; наличие признаков кровотечения или геморрагического диатеза; существенное закрытие травмы головы в последние 3 мес; изменение структуры мозговых сосудов, например, артериовенозная мальформация, артериальные аневризмы [9].

Относительные противопоказания к ТЛТ: устойчивая, высокая, плохо контролируемая АГ в анамнезе; наличие плохо контролируемой АГ (в момент госпитализации САД >180 мм рт.ст., ДАД >110 мм рт.ст.); ишемический инсульт давностью более 3 мес; деменция или внутричерепная патология, не указанная; травматичная или длительная (>10 мин) сердечно-легочная реанимация или обширное оперативное вмешательство, перенесенное в течение последних 3 нед; недавнее (в течение предыдущих 2–4 нед) внутреннее кровотечение; пункция сосуда, не поддающегося прижатию; введение стрептокиназы, в том числе модифицированной, более 5 сут назад или известная аллергия на нее; беременность; обострение язвенной болезни; прием антикоагулянтов непрямого действия (чем выше МНО, тем выше риск кровотечения) [9].

Первичное чрескожное коронарное вмешательство (пЧКВ) – способ реперфузионного лечения ОКС со стойкими подъемами сегмента *ST* на ЭКГ, когда первым мероприятием по восстановлению проходимости коронарной артерии является ЧКВ [8].

Осложнения, связанные с ЧКВ, сходны с осложнениями, сопровождающими диагностическую катетеризацию сердца, но более широко распространены. Осложнения делятся на серьезные (смерть, ИМ, инсульт) и незначительные (преходящая ишемическая атака, осложнения в месте доступа, почечная недостаточность и неблагоприятная реакция контрастного вещества) [10].

Относительные противопоказания к КАГ: острая почечная недостаточность; хроническая почечная недостаточность; активное желудочно-кишечное кровотечение, обострение язвенной болезни; выраженная коагулопатия; выраженная анемия; острое нарушение мозгового кровообращения; выраженное нарушение психического состояния больного; серьезные сопутствующие заболевания, значительно укорачивающие жизнь больного или резко увеличивающие риск последующих лечебных вмешательств; отказ больного от дальнейшего лечения; документированный анафилактический шок на контрастное вещество; выраженное поражение периферических артерий, ограничивающее артериальный доступ; декомпенсированная сердечная недостаточность или острый отек легких; злокачественная артериальная гипертензия, плохо поддающаяся медикаментозному лечению; интоксикация сердечными гликозидами; выраженное нарушение электролитного обмена; лихорадка неизвестной этиологии и острые инфекционные заболевания; бактериальный эндокардит; обострение тяжелого некардиального хронического заболевания; поливалентная аллергия, аллергическая реакция на контрастное вещество [11].

Факторы риска неврологических осложнений операций на сердце: очаговая симптоматика развивается у 25% пациентов после КШ; пожилой возраст (10% у пациентов старше 75 лет); сахарный диабет; предшествующие цереброcосудистые заболевания (особенно инсульт в анамнезе); периоперационная гипотония; атеросклероз и кальциноз восходящей аорты; пристеночный тромб левого желудочка; вскрытие полости сердца при вмешательстве; послеоперационная фибрилляция предсердий [12].

Стратегия лечения острого коронарного синдрома (ОКС). Немедленная (неотложная) инвазивная стратегия лечения ОКС без стойких подъемов сегмента *ST* на ЭКГ – диагностическая КАГ с намерением выполнить реваскуляризацию миокарда в первые 2 ч после госпитализации [8].

Ранняя инвазивная стратегия лечения ОКС без стойких подъемов сегмента *ST* на ЭКГ – диагностическая КАГ с намерением выполнить реваскуляризацию миокарда в первые 24 ч после госпитализации [8].

Инвазивная (отсроченная) стратегия лечения ОКС без стойких подъемов сегмента *ST* на ЭКГ – диагностическая КАГ с намерением выполнить реваскуляризацию миокарда в срок от 24 до 72 ч после госпитализации [8].

Избирательная инвазивная стратегия раннего лечения ОКС без стойких подъемов сегмента *ST* на ЭКГ – диагностическая КАГ с намерением выполнить реваскуляризацию миокарда только при появлении/возобновлении ишемии миокарда (в том числе в ходе неинвазивных

провокационных проб) или возникновении серьезных осложнений (острая сердечная недостаточность, злокачественные желудочковые аритмии) [8].

На основании вышеизложенного рассмотрим клинический случай сочетания острого нарушения мозгового кровообращения и острого коронарного синдрома.

Клинический случай. Пациент *Ш.*, 1955 года рождения, был госпитализирован в ОРиИТ № 2 ГАУЗ ГКБ № 7 в 10.39 25.11.2015 г. с жалобами на головокружение, чувство слабости и онемение в левой конечности, ощущение тошноты. Со слов поступившего, жалобы с 8.00 утра, сопровождающиеся подъемом АД до 180/130 мм рт.ст. Доставлен СМП в приемно-диагностическое отделение горбольницы № 7. Туберкулез, вирусный гепатит, венерические заболевания, травмы, операции, аллергия, гемотрансфузии, вредные привычки, контакт с инфекционными больными отрицает. Общее состояние больного средней тяжести обусловлено тяжестью неврологического дефицита.

Соматический статус: положение активное. Телосложение нормостеническое. Питание нормальное. Кожа физиологической окраски, нормальной влажности. Высыпаний нет. Следов травм нет. Видимые слизистые оболочки физиологической окраски. Периферические лимфоузлы не увеличены. Щитовидная железа в норме. Костно-суставная система без патологии. Дыхание везикулярное, хрипов нет, ритмичное. ЧДД – 16 в мин, тоны приглушены, ритмичные, пульс – 74 уд/мин; АД – 188/130 мм рт.ст. Пульсации, шумы на магистральных сосудах шеи нет. Живот безболезненный. Печень и селезенка не пальпируются. Симптом Пастернацкого отрицательный. Периферических отеков нет.

В *неврологическом статусе:* уровень сознания оглушения I. Афазии, когнитивных психических расстройств нет. Обоняние не нарушено, носовые ходы проходимы. Visus (счет пальцев) OD = OS 4 м; поля зрения – ориентировка не нарушена. Зрачки D = S, фотореакция сохранена. Птоза нет, нистагма нет. Болезненности в точках выхода тройничного нерва нет. Пальпебральный рефлекс, назопальпебральный D=S. Мандибулярный обычной живости. Функция жевательной мускулатуры не нарушена. Лицо симметрично. Глазные щели симметричны. Веки зажмуривает. Симптома ракетки нет. Тонус лицевой мускулатуры обычный. Вкус не изменен. Шепотная речь D=S, 5 м. Глотание не нарушено. Фонация не нарушена. Мягкое нёбо подвижно, симметрично. Нёбные рефлексы обычной живости. Uvula по средней линии. Повороты головы и движения плечами не нарушены. Дизартрии нет. Движение языка в полном объеме. Фибриллярные подергиваний, атрофий мышц нет. Чувствительность: левосторонняя гемигипестезия. Исследование двигательной функции представлено в *таблице*.

Двигательная функция: объем движений в левых конечностях ограничен

Мышцы верхних конечностей	D	S	Мышцы нижних конечностей	D	S
Проксимальная группа	5 б	1-2 б	Проксимальная группа	5 б	2-3 б
Дистальная группа	5 б	2-3 б	Дистальная группа	5 б	2-3 б

Пробы на скрытую мышечную утомляемость: левые конечности не удерживает в произвольном положении. Рефлекторная сфера: с верхних конечностей D > S, с нижних конечностей D > S. Гипотония слева. В позе Ромберга не устойчив за счет тяжести состояния. Мимика обычная. Походка изменена. Функция тазовых органов не нарушена. Менингеальных симптомов нет.

По *РКТ головного мозга* данных об ОНМК на момент исследования не выявлено.

На *ЭКГ:* P – 0,10 с; PQ – 0,20 с; QRS – 0,08 с; QT – 0,38 с; ЧСР – 68 уд/мин, ритм синусовый, горизонтальное положение ЭОС, rS в III отведении, rSr` в AVF-отведении.

Экстракраниальное исследование сосудов (ЭКДС): локальные утолщения по 0,15 см в каротидной бифуркации общей сонной артерии с двух сторон. Интима слева 0,05 см, справа 0,05 см. Плавная извитость позвоночной артерии с двух сторон.

Транскраниальное исследование сосудов (ТКДС): кровоток по средней мозговой артерии асимметричный, снижен справа в M1- и M2-сегментах. Кровоток снижен по передней мозговой и задней мозговой артериям с двух сторон, симметричный.

Диагноз: ишемический инсульт в правой средней мозговой артерии (атеротромботический) в форме грубого левостороннего гемипареза, гемигипестезии. Гипертоническая болезнь III стадии, риск 4.

На основании анамнеза заболевания и полученных данных инструментальных исследований выявлены показания к тромболизису. Пациенту начата тромболитическая терапия препаратом *Aktilisae* 8 мл в/в № 1, затем *Aktilisae* 72 мл в/в через инфузомат в течение 1 ч.

Через час после начала тромболитической терапии и через 4 ч с момента поступления в ГАУЗ ГКБ № 7 в палате реанимации у пациента появляются новые жалобы на интенсивно давящие боли за грудиной. В ОРиИТ № 2 проведено ЭКГ, ЭхоКГ и вызван кардиолог.

На *ЭКГ* появляется новая динамика с высокоамплитудными коронарными положительными зубцами T в III, II, AVF, V3–V6-отведениях, коронарный отрицательный зубец T в AVL, V1–V2-отведениях. Вероятно распространенная ишемия передней стенки левого желудочка с захватом переднебоковой, переднеперегородочной стенок, верхушки, нижней стенки ЛЖ.

На *ЭхоКГ:* ПЖ – 2,2 см; ЛП – 2,9 см; корень аорты – 3,0 см; амплитуда раскрытия АК – 2,0 см; КДР – 3,4 см; КСР – 2,4 см; ФУ – 25%; ФВ – 50%; МЖП – 1,4 см; ЗдПер – 1,4 см. Снижена сократимость миокарда. Зоны гипокинезии по нижней, заднеперегородочной стенкам ЛЖ (базального и среднего сегментов), по боковой стенке ЛЖ (базального и среднего сегментов). Умеренная гипертрофия стенок ЛЖ. Уплотнение клапанных структур сердца атеросклеротического генеза. Незначительная митральная, трикуспидальная, легочная регургитация. Признаки диастолической дисфункции обоих желудочков 1-го типа.

Осмотр кардиолога: жалобы на интенсивно давящие боли в груди. Состояние средней тяжести; АД – 130/70 мм рт.ст., ЧСС – 84 уд/мин; отеков нет, живот без особенностей.

Диагноз: ИБС, ОКС с подъемом *ST*, нижний и боковой стенки ЛЖ. Состояние после тромболизиса. ХСН I, ГБ III, риск 4. Контроль ЭКГ и ЭхоКГ, тропонины, повторная консультация после тромболизиса.

Показатели тропонинов в норме.

На основании полученных новых жалоб и данных диагностических исследований совместно на консилиуме врачом-неврологом, реаниматологом, врачом-кардиологом, врачом функциональной диагностики и ультразвуковой диагностики решено тромболизис продолжить и отказаться от КАГ и БАП в связи с высоким риском геморрагической трансформации на сердце у больного с начатой тромболитической терапией.

В 18.00 проведено повторное ЭКГ, ЭхоКГ, РКТ, МРТ.

На ЭКГ: в динамике QS в III и AVF, (-) зубец T в AVL и I отведениях. Нельзя исключить подострую стадию ишемии нижней и переднебоковой стенок левого желудочка.

На ЭхоКГ: в динамике КДР – 4,8 см; КСР – 3,5 см; КДО – 82 мл; КСО – 38 мл; ФУ – 28%; ФВ – 54%. Зоны умеренной гипокинезии по нижней, переднебоковой стенкам ЛЖ (базального и среднего сегментов).

РКТ без динамики. *МРТ*-данных об объемном процессе головного мозга не выявлено. Очаг ишемического изменения ствола. Гипоплазия левой позвоночной артерии в интракраниальном отделе.

В дальнейшем в динамике в реанимации проводили ежедневное ЭКГ, ЭхоКГ.

После тромболитической терапии от момента поступления наблюдалась положительная динамика с образование на ЭКГ фиброзных изменений нижней стенки левого желудочка (QS в III и AVF, зубец T в AVL и I на изолинии), на ЭхоКГ с восстановлением сократительной функции левого желудочка и подъемом фракции выброса ЛЖ (КДР – 4,8 см; КСР – 3,3 см; КДО – 80 мл; КСО – 34 мл; ФУ – 31%; ФВ – 58%; сократимость миокарда удовлетворительная, зоны гипокинезии не выявлены).

Значения тропонинов и динамика РКТ за 3 дня с момента первых жалоб не изменились.

После обеспечения оптимального уровня функционирования физиологических систем, купирования нарушений центральной гемодинамики, АД, сердечной деятельности больной переведен в стационар неврологического отделения с больными ОНМК. На момент выписки общее состояние пациента удовлетворительное.

В неврологическом статусе сохранилось легкое нарушение мышечной силы в левых конечностях (4–4,5 балла). Сухожильные рефлексы живые, D ≤ S. Координаторные пробы (ПНП, ПКП) выполняет неуверенно слева.

Диагноз при выписке: ишемический инсульт, атеротромботический, в системе задней циркуляции, в форме легкого левостороннего гемипареза, гемигипестезии, вестибулоатаксии. Состояние после тромболитической терапии (25.11.2015). Атеросклероз БЦА, нестенозирующая стадия. Гипертоническая болезнь III степени, риск 4. ИБС. Острый инфаркт миокарда с подъемом сегмента *ST* боковой стенки левого желудочка (25.11.2015) ХСН I, ФК II.

При выписке пациенту рекомендовано продолжить терапию и профилактику сосудистой патологии, наблюдение невролога и кардиолога по месту жительства и проведение через 3 мес КАГ.

Результаты и их обсуждение. На основании вышеизложенного, мы считаем, что медицинская помощь оказана в соответствии с назначениями и стандартами работы в сосудистом центре, проведены все диагностические мероприятия по определению диагноза «ишемический инсульт и инфаркт миокарда», своевременно назначена и проведена тромболитическая терапия для лечения ишемического инсульта. Круглосуточное наблюдение за пациентом в реанимации позволило своевременно диагностировать сочетанный инсульт с инфарктом миокарда. Совместная работа невролога, кардиолога, врачей лучевой и функциональной диагностики в терапии и диагностике пациента дала положительный результат от момента поступления до выписки пациента из стационара. ЧКВ не было проведено больному в связи с высоким риском усугубления неврологической патологии с диагностированным ишемическим инсультом головного мозга. Риск геморрагической патологии на сердце у больного в связи с начатой тромболитической терапией. Тромболитическая терапия входит в стандарт лечения ОКС.

Имеющиеся в стандартах показания и противопоказания к различному подходу лечения дают возможность комбинированного подхода к лечению больного со смежной причиной развития заболевания. Регулярная динамика проведения диагностических исследований в палате позволяет своевременно выявить патологию и отследить динамику.

Выводы. Таким образом, наличие сложного симптомокомплекса при обследовании пациентов требует от врачей кардиолога и невролога настороженности и проведения целенаправленного поиска сочетания инфаркта миокарда и острого нарушения мозгового кровообращения. Крайне важным является своевременное распознавание случаев сочетания инфаркта миокарда и острого нарушения мозгового кровообращения, также поздняя диагностика приводит к ошибкам в тактике профильной госпитализации и удлиняет сроки оказания специализированной медицинской помощи [6, 13].

Внедрение государственной программы, направленной на организацию работы инновационно-оснащенных региональных сосудистых центров и первичных сосудистых отделений в субъектах Российской Федерации, повысило уровень оказания медицинской помощи пациентам с сосудистыми заболеваниями и сочетанной кардионеврологической симптоматикой [6].

Прозрачность исследования*. Исследование не имело спонсорской поддержки. Авторы несут полную ответственность за предоставление окончательной версии рукописи и печать.*

Декларация о финансовых и других взаимоотношениях. *Все авторы лично принимали участие в разработке концепции, дизайна исследования и в написании рукописи. Окончательная версия рукописи была одобрена всеми авторами. Авторы не получали гонорар за исследование.*

ЛИТЕРАТУРА

1. *Чичкова, М.А.* Особенности сочетания инфаркта миокарда и острого нарушения мозгового кровообращения / М.А. Чичкова, О.С. Козлова, Ф.В. Орлов // Астраханский медицинский журнал. – 2016. – № 1. – С.55–60.
2. *Суслина, З.А.* Практическая кардионеврология / З.А. Суслина, А.В. Фонякин. – М.: ИМАП-пресс, 2010. – 304 с.
3. Болезни нервной системы: руководство для врачей: в 2 т. / Н.Н. Яхно, Д.Р. Штульман. – М.: Медицина, 2007. – 743 с.
4. Неврология и нейрохирургия: учебник: в 2 т. / Е.И. Гусев, А.Н. Коновалов, В.И. Скворцова. – 2-е изд., испр. и доп. – М.: ГЭОТАР-Медиа. – 2013. – Т. 2. – 419 с.
5. Инсульт. Современные подходы диагностики, лечения и профилактики: метод. рекомендации / под ред. В.И. Данилова, Д.Р. Хасановой. – М.: ГЭОТАР-Медиа, 2014. – 248 с.
6. Приказ Министерства здравоохранения РФ от 15.11.2015 № 928н «Об утверждении порядка оказания медицинской помощи больным с острым нарушением мозгового кровообращения».
7. Клинические рекомендации по проведению тромболитической терапии у пациентов с ишемическим инсультом (утв. решением Президиума Всероссийского общества неврологов от 17.02.2015). – 49 с.
8. Острый коронарный синдром / под ред. И.С. Явелова, С.М. Хохлунова, Д.В. Дуплякова. – М.: ГЭОТАР-Медиа, 2017. – 384 с.
9. Национальные клинические рекомендации: сб. / под ред. Р.Г. Оганова. – 4-е изд. – М.: Силицея-Полиграф, 2011. – 568 с.
10. Чрескожное коронарное вмешательство. Рекомендации американской коллегии кардиологов, американской ассоциации сердца и Общества сердечно-сосудистой ангиографии и интервенций. American Heart Association. Heart Disease and Stroke Statistics 2005 Update. – Dallas, TX: American Heart Association, 2005.
11. Интервенционная кардиология. Коронарная ангиография и стентирование / А.П. Савченко, О.В. Черкавская, Б.А. Руденко, П.А. Болотов. – М.: ГЭОТАР-Медиа, 2010. – 448 с.
12. Сердечно-сосудистая хирургия: руководство / В.И. Бураковский, Л.А. Бокерия, В.А. Бухарин [и др.]; под ред. В.И. Бураковского, Л.А. Бокерия. – 2-е изд., доп. – М.: Медицина, 1996. – 768 с.
13. *Суржко, Г.В.* Острое нарушение мозгового кровообращения как фактор в возникновении клинико-психологических расстройств / Г.В. Суржко // Молодой ученый. – 2015. – № 10. – С.462–464.

REFERENCES

1. Chichkova MA, Kozlova OS, Orlov FV. Osobennosti sochetaniya infarkta miokarda i ostrogo narusheniya mozgovogo krovoobrashcheniya [Features of the combination of myocardial infarction and acute cerebrovascular accident]. Astrakhanskiy meditsinskiy zhurnal [Astrakhan Medical Journal]. 2016; 1: 55–60.
2. Suslina ZA, Fonyakin AV. Prakticheskaya kardionevrologiya [Practical cardioneurology]. Moskva: IMAP-PRESS [Moscow: IMAP-PRESS]. 2010; 304 p.
3. Yakhno NN, Shtul'man DR. Bolezni nervnoy sistemy: rukovodstvo dlya vrachey v 2-kh tomakh [Diseases of the nervous system: a guide for doctors in 2 volumes]. Moskva: Meditsina [Moscow: Medicine]. 2007; 743 p.
4. Gusev YeI, Konovalov AN, Skvortsova VI. Nevrologiya i neyrokhirurgiya: uchebnik v 2 tomah [Neurology and neurosurgery: a textbook: in 2 toms]. Moskva: GEOTAR-Media [Moscow: GEOTAR-Media]. 2013; 2: 419 p.
5. Danilova VI, Khasanovoy DR ed. Insul't; Sovremennyye podkhody diagnostiki, lecheniya i profilaktiki: metodicheskiye rekomendatsii [Stroke; Modern approaches to diagnosis, treatment and prevention: guidelines]. Moskva: GEOTAR-Media [Moscow: GEOTAR-Media]. 2014; 248 p.
6. Prikaz ministerstva zdravookhraneniya RF ot 15 noyabrya 2015 goda №928n «Ob utverzhdenii poryadka okazaniya meditsinskoy pomoshchi bol'nym s ostrym narusheniye mozgovogo krovoobrashcheniya» [Order of the Ministry of Health of the Russian Federation dated November 15, 2015 No 928n "On approval of the procedure for rendering medical care to patients with acute cerebrovascular accident"]. 2015.
7. Klinicheskiye rekomendatsii po provedeniyu tromboliticheskoy terapii u patsiyentov s ishemicheskim insul'tom utverzhdeny resheniyem Prezidiuma Vserossiyskogo obshchestva nevrologov 17/02/2015. [Clinical recommendations for conducting thrombolytic therapy in patients with ischemic stroke were approved by the decision of the Presidium of the All-Russian Society of Neurology February 17, 2015]. 2015; 49 p.
8. Yavelova IS, Khokhlunova SM, Duplyakova DV ed. Ostryy koronarnyy sindrom [Acute coronary syndrome]. Moskva: GEOTAR-Media [Moscow: GEOTAR-Media]. 2017; 384 p.
9. Oganova RG ed. Natsional'nyye klinicheskiye rekomendatsii [National clinical guidelines. Collection]. Moskva: Izdatelstvo «Silitseya-Poligraf» [Moscow: Publishing house «Silicea-Polygraph»]. 2011; 4: 568 p.
10. Rekomendatsii amerikanskoy kollegii kardiologov, amerikanskoy assotsiatsii serdtsa i Obshchestva serdechno – sosudistoy angiografii i interventsiy [The recommendations of the American College of Cardiology, the American Heart Association and the Society of Cardiovascular Angiography and Interventions]. Cherezkozhnoye koronarnoye vmeshatel'stvo [Percutaneous coronary intervention]. Dallas, TX: American Heart Association [Dallas, TX: American Heart Association]. 2005.
11. Savchenko AP, Cherkavskaya OV, Rudenko BA, Bolotov PA. Interventsionnaya kardiologiya; Koronarnaya angiografiya i stentirovaniye; Interventsionnaya kardiologiya; Koronarnaya angiografiya i stentirovaniye: rukovodstvo [Interventional cardiology; Coronary angiography and stenting; Interventional Cardiology; Coronary angiography and stenting: manual]. Moskva: GEOTAR Media [Moscow: GEOTAR Media]. 2010; 448 p.
12. Bokeriya LA, Bukharin VA et al. Serdechno-sosudistaya khirurgiya: rukovodstvo [Cardiovascular Surgery: guide]. Moskva: Meditsina [Moscow: Medicine]. 1996; 768 p.
13. Surzhko GV. Ostroye narusheniye mozgovogo krovoobrashcheniya kak faktor v vozniknovenii kliniko-psikhologicheskikh rasstroystv [Acute cerebrovascular accident as a factor in the occurrence of clinical and psychological disorders]. Molodoy uchenyy [Young scientist]. 2015; 10: 462-464.

© К.Г. Валеева, А.А. Якупова, 2018

УДК 616.831.94-005.1-073.432.19 DOI: 10.20969/VSKM.2018.11(5).22-25

ПРИМЕНЕНИЕ ТРАНСКРАНИАЛЬНОЙ ДОППЛЕРОГРАФИИ ДЛЯ ПРОГНОЗИРОВАНИЯ АНГИОСПАЗМА У БОЛЬНЫХ С НЕТРАВМАТИЧЕСКИМ СУБАРАХНОИДАЛЬНЫМ КРОВОИЗЛИЯНИЕМ

ВАЛЕЕВА КАДРИЯ ГУСМАНОВНА*, врач-невролог, врач функциональной диагностики отделения для лечения больных с острым нарушением мозгового кровообращения ГАУЗ «Городская клиническая больница № 7» Россия, 420103, Казань, ул. Чуйкова, 54, e-mail: valeevakadria@yandex.ru*

ЯКУПОВА АИДА АЛЬБЕРТОВНА*, докт. мед. наук, доцент кафедры неврологии и нейрохирургии ФПК и ППС ФГБОУ ВО «Казанский государственный медицинский университет» Минздрава России, Россия, 420012, Казань, Бутлерова, 49; руководитель научного направления «Неврология» на базе отделения для лечения больных с острым нарушением мозгового кровообращения ГАУЗ «Городская клиническая больница № 7», Россия, 420103, Казань, ул. Чуйкова, 54, e-mail: aidayakupova@yandex.ru*

Реферат. ***Цель исследования*** – оценка применения транскраниальной допплерографии для обнаружения, мониторинга и прогнозирования осложнения субарахноидального кровоизлияния. ***Материал и методы.*** Анализ данных транскраниальной допплерографии у 30 больных [(59±1,05) года] с субарахноидальным кровоизлиянием на базе сосудистого центра ГАУЗ «Городская клиническая больница № 7» г. Казани. ***Результаты и их обсуждение.*** При анализе данных транскраниальной допплерографии 30 больных были выявлены 4 группы пациентов, разделенные по типу выраженности и распространенности ангиоспазма. В каждой группе оценивались показатели линейной скорости кровотока, пульсативный индекс, индекс Линденгаарда, коэффициент цереброваскулярной реактивности. При сравнении между группами была получена положительная корреляция высокой степени между максимальной линейной скоростью кровотока и индексом Линденгаарда (r=+0,60; p<0,01). Оценка степени выраженности спазма и локализации аневризм показала, что выраженный спазм преобладает у больных с аневризмами в передней мозговой артерии – передней соединительной артерии, а отсутствие спазма – у больных с аневризмами во внутренней сонной артерии (p<0,05). Результаты анализа показали, что наибольшее значение для прогноза заболевания имеет коэффициент цереброваскулярной реактивности и индекс Линденгаарда, чуть в меньшей степени – индекс пульсативности (p<0,0001). Положительная корреляция была выявлена между увеличенной скоростью кровотока и эхопризнаками внутричерепной гипертензии (r=0,42; p<0,01). ***Выводы.*** Анализ применения данных транскраниальной допплерографии показал, что это исследование является эффективным и высокочувствительным методом для обнаружения, мониторинга, прогнозирования осложнений спонтанного субарахноидального кровоизлияния и исхода заболевания.

Ключевые слова: субарахноидальное кровоизлияние, транскраниальная допплерография, ангиоспазм.

Для ссылки: Валеева, К.Г. Применение транскраниальной допплерографии для прогнозирования ангиоспазма у больных с нетравматическим субарахноидальным кровоизлиянием / К.Г. Валеева, А.А. Якупова // Вестник современной клинической медицины. – 2018. – Т. 11, вып. 5. – С.22–25. ***DOI:*** 10.20969/VSKM.2018.11(5).22-25.

TRANSCRANIAL DOPPLER SONOGRAPHY APPLICATION FOR ANGIOSPASM PROGNOSIS IN PATIENTS WITH NONTRAUMATIC SUBARACHNOID HEMORRAGE

VALEEVA KADRIA G., *neurologist, specialist in functional diagnostics of Stroke department of City Clinical Hospital № 7, Russia, 420130, Kazan, Chuykov str., 54, e-mail: valeevakadria@yandex.ru*
YAKUPOVA AIDA A., *D. Med. Sci., associate professor of the Department of neurology and neurosurgery of Kazan State Medical University, Russia, 420012, Kazan, Butlerov str., 49; Head of Neurology Research Center of Stroke department of City Clinical Hospital № 7, Russia, 420103, Kazan, Chuikov str., 54, e-mail: aidayakupova@yandex.ru*

Abstract. ***Aim.*** The aim of the study was to evaluate transcranial Doppler sonography application for detection, monitoring and prognosis of complications of subarachnoid hemorrhage. ***Material and methods.*** Data analysis of transcranial Doppler sonography performed in 30 patients [(59±1,05) years] with subarachnoid hemorrhage was carried out at angiology center at City Clinical Hospital № 7. ***Results and discussion.*** When analyzing the data of transcranial Doppler sonography performed in 30 patients, 4 groups were identified, divided according to the type and severity of angiospasm. The indicators of linear blood flow velocity, the pulsatile index, Lindengaard index, and cerebrovascular reactivity coefficient were evaluated in each group. When comparing between the groups, a high degree of positive correlation was obtained between the maximum linear blood flow velocity and the Lindengaard index (r=+0,60; *p*<0,01). Assessment of the severity of spasm and aneurysm location showed that pronounced spasm prevails in patients with aneurysms in the anterior cerebral artery, which is an anterior connective artery. The absence of spasm was found in patients with internal carotid artery aneurysms (*p*<0,05). The results of the analysis showed that cerebrovascular reactivity coefficient, Lindengaard Index, and slightly less pulsative index (*p*<0,0001), have the greatest value for predicting the disease. A positive correlation was found between increased blood flow velocity and echo signs of intracranial hypertension (r=0,42; *p*<0,01). ***Conclusion.*** Analysis of transcranial Doppler data application showed that this method of investigation is effective and highly sensitive for detecting, monitoring and predicting the complications of spontaneous subarachnoid hemorrhage and the outcome of the disease.
Key words: subarachnoid hemorrhage, transcranial Doppler sonography, angiospasm.
For reference: Valeeva KG, Yakupova AA. Transcranial Doppler sonography application for angiospasm prognosis in patients with nontraumatic subarachnoid hemorrage. The Bulletin of Contemporary Clinical Medicine. 2018; 11 (5): 22–25. ***DOI:*** 10.20969/VSKM.2018.11(5).22-25.

Введение. Спонтанное субарахноидальное кровоизлияние (САК) представляет собой самопроизвольное (не обусловленное травмой головы) излитие крови в субарахноидальное пространство между мягкой и арахноидальной оболочками головного мозга.

Частота заболевания, по разным оценкам и в разных странах мира, составляет от 6 до 30 случаев САК на 100 000 населения в год. САК характеризуется высоким уровнем смертности и инвалидизации. Около15% больных погибают до поступления в стационар, 25% умирают в первые сутки от начала заболевания. Уровень смертности в конце первой недели доходит до 40%, а в первые полгода умирает около 50–60% [1]. В 85% случаев причиной спонтанных субарахноидальных кровоизлияний является разрыв мешотчатых аневризм в основании мозга [1].

Ведущей причиной, влияющей на течение и исход САК является сосудистый спазм. Он возникает примерно у 70% пациентов между 3-м и 14-м днями после сосудистой катастрофы, у 20–40% больных развивается неврологический дефицит, вызванный ишемией мозга [2, 3, 4]. Поэтому для нас было актуальным прогнозировать состояние церебральной гемодинамики и возможные ишемические осложнения с помощью транскраниальной допплерографии (ТКДГ). Этот метод является неинвазивным, позволяет мониторировать наличие, степень, локализацию и длительность сосудистого спазма [5], а также он обладает большей чувствительностью, чем ангиография.

В литературе описывается возможность прогнозирования исхода осложнений субарахноидального кровоизлияния по значению линейной скорости кровотока (ЛСК). Однако скоростные критерии диагностики не всегда позволяют объективно диагностировать наличие и степень выраженности церебрального вазоспазма [6].

К основным ограничениям использования скоростных параметров как единственного критерия диагностики ангиоспазма относят зависимость фоновых показателей кровотока от возраста, наличия сопутствующей патологии сердечно-сосудистой системы, прежде всего, сопровождающейся снижением сердечного выброса, а также структурными изменениями в стенках церебральных сосудов, препятствующими развитию проксимальной спастической и дистальной дилататорной реакции [7].

Поэтому ***целью*** нашей работы была оценка применения ТКДГ как доступного и эффективного инструмента для обнаружения, мониторинга, прогнозирования осложнений САК и исхода заболевания, а также анализ измерений дополнительных допплерографических параметров для поиска их диагностической значимости при выявлении вазоспазма.

Материал и методы. В течение периода с 1 января 2017 г. по 1 июня 2018 г. на базе сосудистого центра ГАУЗ ГКБ № 7 г. Казани были проанализированы данные ТКДГ у 30 больных с разрывами артериальных аневризм (из них 16 женщин и 14 мужчин), поступивших в стационар на 1–7-е сут после сосудистой катастрофы. Средний возраст пациентов составил (59±1,05) года. У всех пациентов субарахноидальное кровоизлияние было диагностировано с помощью РКТ-исследования в день поступления на аппарате Phillips, а также проведено ТКДГ на аппарате Sonara (фирма CareFusion), с измерением линейной скорости кровотока (ЛСК) по артериям каротидного и вертебробазилярного бассейнов, определен индекс Gosling (PI), индекс Линденгаарда и выявление эхопризнаков внутричерепной гипертензии (ВЧГ).

Для ТКДГ применяли датчик с частотой 2 МГц, работающий в импульсном режиме с пошаговой фокусировкой 2 мм. Из 30 пациентов повышение ЛСК имел 21 (70%) больной. По степени выраженности и распространенности ангиоспазма их условно можно поделить на четыре группы:

• пациенты 1-й группы с выраженным (ЛСК по СМА/ПМА>240 см/с) и диффузным распространением спазма (сосуды обоих полушарий СМА/ПМА/ОА);

• пациенты 2-й группы с умеренным спазмом (ЛСК по СМА/ПМА 160–240 см/с) и с вовлечением одного сосуда в одном полушарии;

• пациенты 3-й группы с легким вазоспазмом и с поражением одного сосуда (менее 160 см/с);

• пациенты 4-й группы с нормальными скоростными показателя кровотока (84–120 см/с) [5].

При анализе данных групп у 12 (40%) пациентов из 1-й группы ЛСК регистрировалась в пределах 250–300 см/с, с

повышенным показателем периферического сопротивления и индексом Линденгаарда больше 7. Индекс пульсативности варьировал в пределах 2,0–2,5. Гиперперфузия наблюдалась в основном при обширных инфарктах (по шкале ASPECTS 7–8 баллов). Ишемические изменения у данной группы выявили в первые сутки госпитализации или до операции (в течение 3 сут), возможно, в результате позднего обращения в стационар или молниеносного течения заболевания. Летальность составила 40%. Во 2-й группе у 6 (20%) больных ЛСК колебалась в пределах 175–210 см/с, индекс Линденгаарда 4. Летальность – 3%. В 3-й группе у 3 (10%) пациентов ЛСК регистрировалась в пределах 90–120 см/с с индексом Линденгаарда 2,5. У данных групп развились лакунарные и малые инфаркты (по шкале ASPECTS 2–4 балла) в послеоперационном периоде. Летальность – 0%. У 9 (30%) пациентов из 4-й группы отмечался кровоток с нормальными скоростными значениями; показатели Pi, индекс Линденгаарда, коэффициент цереброваскулярной реактивности были в норме. У большинства пациентов из этой группы не наблюдались ишемические изменения *(табл. 1)*.

Таблица 1

Допплерографические параметры у пациентов с увеличенной ЛСК

Группа	ЛСК, *см/с*	Индекс Линденгаарда	Индекс Gosling (Pi)	Коэффициент цереброваскулярной реактивности
1-я, *n*=12	250–300	7±0,74	2,5±0,65	>0,9±0,75
2-я, *n*=6	175–210	4±0,73	2,0±0,67	0,8±0,71
3-я, *n*=3	90–120	2,5±0,72	1,5±0,64	0,6±0,76

При сравнении между группами была получена положительная корреляция высокой степени между максимальной ЛСК и индексом Линденгаарда (r=+0,60; *p*<0,01).

Оценка степени выраженности спазма и локализации аневризм показала, что выраженный спазм преобладает у больных с аневризмами в ПМА-ПСА и отсутствие спазма у больных с аневризмами в ВСА (*p*<0,05) *(табл. 2)*.

Таблица 2

Степень выраженности вазоспазма по увеличению ЛСК для СМА и локализация аневризм

Показатель	ЛСК (<140 см/с)	ЛСК (90–120 см/с)	ЛСК (175–210 см/с)	ЛСК (250–300 см/с)
ПМА-ПСА	2	–	2	6
СМА	1	1	3	3
ВСА	5	1	1	3
ОА	1	1	–	–
Всего	9 (30%)	3(10%)	6 (20%)	12 (40%)

Результаты анализа показали, что наибольшее значение для прогноза заболевания имеет коэффициент цереброваскулярной реактивности и индекс Линденгаарда, чуть в меньшей степени – индекс пульсативности (*p*<0,0001).

В группе умерших больных (13 пациентов, 43%) наблюдалось повышение индекса пульсации. Его можно рассматривать как плохой прогностический признак. Pi кровотока в артерии с увеличенным ЛСК наблюдалось у пациентов с клиническими признаками ВЧГ (13 пациентов,43%). Положительная корреляция была выявлена между увеличенной скоростью кровотока и эхопризнаками ВЧГ (r=0,42; *p*<0,01).

Всем пациентам проводили динамические допплерографические исследования, которые выполнялись в день поступления, у тяжелых больных исследования проводились каждые 6 ч. При мониторировании ЛСК во времени у большего количества пациентов (71%) отмечалось ее нарастание на 3–7-е сут заболевания *(табл. 3)*.

Таблица 3

Динамика показателей ЛСК на 1, 3, 7 и 21-е сут заболевания во всех исследуемых группах

Период наблюдения, *сут*	1-я группа, *n*=12	2-я группа, *n*=6	3-я группа, *n*=3	4-я группа, *n*=9
1-е	255±0,12	175±0,16	90±0,10	84±0,15
3-е	276±0,14	189±0,15	99±0,12	92±0,16
7-е	288±0,11	200±0,14	114±0,17	100±0,14
21-е	266±0,13	203±0,17	100±0,14	101±0,12

Анализ линейной скорости кровотока показал, что спазм прогрессивно увеличивается к периоду от 3-го до 7-го дня заболевания до 60% и снижался к периоду от 10-х по 21-е сут до 55% (*p*<0,01).

При наблюдение пациентов выявлена прямая взаимосвязь выраженности вазоспазма и тяжести состояния, оцениваемая по шкале Hunt и Hess [8]. Так например, при I степени тяжести у больных не были зарегистрированы признаки ангиоспазма, но с последующим ухудшением степени тяжести увеличивалось количество больных с ангиоспазмом различной степени выраженности (*p*<0,05) *(табл. 4)*.

Таблица 4

Взаимосвязь степени тяжести состояния по шкале Hunt и Hess и количества пациентов

Степень тяжести	Количество пациентов, %
1-я	0
2-я	30
3-я	20
4-я	40
5-я	10

Результаты и их обсуждение. Сосудистый спазм при субарахноидальном кровоизлиянии является частым осложнением, встречающийся во врачебной практике. Он является физиологической реакцией, направленной на прекращение кровотечения из разорвавшейся аневризмы, и приводит к развитию ишемии, осложняет течение заболевания и увеличивает летальность. Поэтому применение ТКДГ направлено на диагностику и прогнозирование вазоспазма. Наше исследование показало, что с помощью ТКДГ можно достоверно прогнозировать спазм в 99% случаев, а выявленные допплерографические показатели доказали высокую информативность об исходе заболевания. Достоверным в прогностическом плане можно считать рост ЛСК в динамике. Также представляет интерес оценка информативности показателей ТКДГ для увеличения чувствительности метода в диагностике спазма и ранних ишемических осложнений. Полученные результаты свидетельствуют о необходимости определения как скоростных показателей кровотока, так и значений индекса пульсативности и индекса Линденгаарда, выявление эхопризнаков внутричерепной гипертензии.

Выводы:

1. ТКДГ – метод, позволяющий диагностировать ангиоспазм, который обусловливает тяжесть клинических проявлений и исход заболевания. С его помощью можно определить линейную скорость кровотока по магистральным артериям мозга, выраженность спазма (степень сужения просвета артерии), локализацию спазма и динамику его развития.

2. Для прогнозирования развития сосудистого спазма у больных с субарахноидальным кровоизлиянием реко-

мендуется всем больным проведение ТКДГ-исследование на 1, 3 и 7-е сут от начала заболевания, а при тяжелом ангиоспазме до 3–4 раз в сут.

3. По результатам нашего исследования для прогнозирования развития и исхода ишемии необходима регистрация линейной скорости кровотока, а также определение пульсационного индекса (Pi), индекса Линденгаарда и выявление эхопризнаков внутричерепной гипертензии (ВЧГ). Прогностически неблагоприятным исходом заболевания у пациентов с САК являются ранний и прогрессивный рост ЛСК, развитие выраженного спазма в период от 3 до 7 сут от начала заболевания, повышение пульсационного индекса (больше 1,0) и индекса Линденгаарда (больше 3).

Прозрачность исследования. *Исследование не имело спонсорской поддержки. Авторы несут полную ответственность за предоставление окончательной версии рукописи в печать.*

Декларация о финансовых и других взаимоотношениях*. Все авторы принимали участие в разработке концепции, дизайна исследования и в написании рукописи. Окончательная версия рукописи была одобрена всеми авторами. Авторы не получали гонорар за исследование.*

ЛИТЕРАТУРА

1. Причины возникновения и особенности клинических проявлений нетравматических субарахноидальных кровоизлияний / Р.Н. Протас, И.В. Лукомский, Ю.В. Алексеенко, А.А. Пашков // Здравоохранение Белоруссии. – 1994. – № 8. –С.11–13.
2. Acute focal neurological deficits in aneurysmal subarachnoidhemorrhage: relation of clinical course, CT findings, and metabolite abnormalitiesmonitored with bedside microdialysis / A. Sarrafzadeh, D. Haux, O. Sakowitz [et al.] // Stroke. – 2003. – Vol. 34 (6). – P.1382–1388.
3. Multivariate analysis of predictors of cerebral vasospasm occurrence after aneurysmal subarachnoid hemorrhage / C. Charpentier, G. Audibert, F. Guillemin [et al.] // Stroke. – 1999. –Vol. 30 (7). – P.1402–1408.
4. Сравнительный анализ данных компьютерной томографии и интракраниальной допплерографии у пациентов с церебральным ангиоспазмом / В.В. Крылов, Е.В. Григорьева, Л.Т. Хамидова, Р.Ш. Муслимов // Неврологический журнал. – 2016. – № 6. – С.344–352.
5. Роль инструментального мониторинга в диагностике и прогнозировании ОНМК / И.Д. Стулин [и др.] // Журнал неврологии и психиатрии им. С.С. Корсакова. – 2003. – Вып. 9. – С.154.
6. *Лейлюк, В.Г.* Ультразвуковая ангиология: практ. пособие / В.Г. Лейлюк, С.Е. Лейлюк. – 2-е изд., доп. и перераб. – М.: Реальное время, 2003. – 322 с.
7. *Torbey, M.T.* Effect of age blood flow velocity and incidence of vasospasm after aneurysnal subarahnoid hemorrhage / M.T. Torbey, T.K. Hauser, A. Bhardwaj // Stroke. –2001. – Vol. 32. – P.2005–2011.
8. *Hunt, W.* Surgical risk as related to time of intervention in the repair of intracranial aneurysms / W. Hunt, R. Hess // J. Neurosurg. – 1968. – Vol. 28. –P.14–20.

REFERENCES

1. Protas RN, Lukomskiy IV, Alekseyenko YuV, Pashkov AA. Prichiny vozniknoveniya i osobennosti klinicheskikh proyavleniy netravmaticheskikh subarakhnoidal'nykh krovoizliyaniy [Causes and features of clinical manifestations of non-traumatic subarachnoid hemorrhage]. Zdravookhranenie Belorussii [Healthcare of Belarus]. 1994; 8: 11-13.
2. Sarrafzadeh A, HauxD, Sakowitz O, et al. Acute focal neurological deficits in aneurysmal subarachnoidhemorrhage: relation of clinical course, CT findings, and metabolite abnormalitiesmonitored with bedside microdialysis. Stroke. 2003; 34 (6): 1382-1388.
3. Charpentier C, Audibert G, Guillemin F, et al. Multivariate analysis of predictors of cerebral vasospasm occurrence after aneurysmal subarachnoid hemorrhage. Stroke. 1999; 30 (7): 1402-1408.
4. Krylov VV, Grigor'yeva YeV, Khamidova LT, Muslimov RSh. Sravnitel'nyy analiz dannykh komp'yuternoy tomografii i intrakranial'noy dopplerografii u patsiyentov s tserebral'nym angiospazmom [Comparative analysis of computed tomography and intracranial Doppler imaging in patients with cerebral angiospasm]. Nevrologicheskiy zhurnal [Neurological Journal]. 2016; 6: 344-352.
5. Stulin ID et al. Rol' instrumental'nogo monitoringa v diagnostike i prognozirovanii ONMK [The role of instrumental monitoring in the diagnosis and prediction of stroke]. Zhurnal nevrologii i psikhiatrii imeni SS Korsakova [Journal of Neuroscience and Psychiatry named after SS Korsakov]. 2003; 9: 154.
6. Leylyuk VG, Leylyuk SYe. Ul'trazvukovaya angiologiya (2 ye izdaniye) [Ultrasonic Angiology (2nd edition)]. Moskva: Real'noye vremya [Moscow: Real time]. 2003; 322 p.
7. Torbey MT, Hauser TK, Bhardwaj A. Effect of age blood flow velocity and incidence of vasospasm after aneurysnal subarahnoid hemorrhage. Stroke. 2001; 32: 2005-2011.
8. Hunt W, Hess R. Surgical risk as related to time of intervention in the repair of intracranial aneurysms. J Neurosurg. 1968; 28: 14-20.

© Р.Ф. Гарифуллин, В.И. Данилов, Р.Х. Каримов, 2018

УДК 616.831-001.34-06:616.133.33 DOI: 10.20969/VSKM.2018.11(5).25-30

РЕАКТИВНОСТЬ ЦЕРЕБРАЛЬНЫХ СОСУДОВ У ПАЦИЕНТОВ С СОТРЯСЕНИЕМ ГОЛОВНОГО МОЗГА И ВОЗМОЖНОСТИ ФАРМАКОЛОГИЧЕСКОЙ КОРРЕКЦИИ ЕЕ НАРУШЕНИЙ

ГАРИФУЛЛИН РЕНАТ ФАРИТОВИЧ*, врач-нейрохирург отделения нейрохирургии ГАУЗ «Городская клиническая больница № 7», Россия, 420103, Казань, ул. Чуйкова, 54, e-mail: doctor-nerv@mail.ru*
ДАНИЛОВ ВАЛЕРИЙ ИВАНОВИЧ*, докт. мед. наук, профессор, зав. кафедрой неврологии и нейрохирургии ФПК и ППС ФГБОУ ВО «Казанский государственный медицинский университет» Минздрава России, Россия, 420012, Казань, ул. Бутлерова, 49, e-mail: asadullina_z@mail.ru*
КАРИМОВ РАВИЛЬ ХАШИМОВИЧ*, канд. мед. наук, главный специалист по нейрохирургии ГАУЗ «Городская клиническая больница № 7», Россия, 420103, Казань, ул. Чуйкова, 54, e-mail: ravilkarimov@gmail.com*

Реферат. ***Цель исследования*** – изучить реактивность церебральных сосудов у пациентов с сотрясением головного мозга и возможность фармакологической коррекции ее нарушений димефосфоном. ***Материал и методы.*** В исследовании приняли участие 50 пациентов с диагнозом «сотрясение головного мозга». Все пациенты находились на стационарном лечении в отделении нейрохирургии в ГАУЗ «Городская клиническая больница № 7» г. Казани. Пациенты были разделены на 2 группы. Пациенты 1-й и 2-й групп получали медикаментозное лечение в соответствии с Клиническими рекомендациями по лечению легкой черепно-мозговой травмы, утвержденными на XXXIII пленуме Правления Ассоциации нейрохирургов России. Пациенты 2-й группы дополнительно принимали 15% раствор димефосфона по 15 мл 3 раза в день внутрь с первых суток на протяжении периода госпитализации. Методом транскраниальной допплерографии измерялась линейная скорость кровотока в передней мозговой артерии, средней мозговой артерии, задней мозговой артерии с выполнением функциональных проб (компрессионный тест, гиперкапнический тест, гипо-

капнический тест) с первых по седьмые сутки пребывания в стационаре ежедневно. ***Результаты и их обсуждение.*** У всех пострадавших отмечались нарушения компенсаторных возможностей мозгового кровообращения. Полученные результаты указывают на снижение реактивности церебральных сосудов. Применение димефосфона в комплексе со стандартным медикаментозным лечением у пациентов с сотрясением головного мозга приводит к более быстрому восстановлению регуляторных механизмов мозгового кровообращения. ***Выводы.*** Установлено, что у всех пациентов с сотрясением головного мозга развиваются нарушения реактивности церебральных сосудов. 15% раствор димефосфона при его пероральном применении способствует более быстрой нормализации этих нарушений.
Ключевые слова: димефосфон, реактивность церебральных сосудов, сотрясение головного мозга, легкая черепно-мозговая травма.
Для ссылки: Гарифуллин, Р.Ф. Реактивность церебральных сосудов у пациентов с сотрясением головного мозга и возможности фармакологической коррекции ее нарушений / Р.Ф. Гарифуллин, В.И. Данилов, Р.Х. Каримов // Вестник современной клинической медицины. – 2018. – Т. 11, вып. 5. – С.25–30. ***DOI:*** 10.20969/VSKM.2018.11(5).25-30.

CEREBROVASCULAR REACTIVITY IN PATIENTS WITH CEREBRAL CONCUSSION AND THE OPPORTUNITIES OF ITS PHARMACOLOGICAL CORRECTION

GARIFULLIN RENAT F.*, neurosurgeon of the Department of neurosurgery of City Clinical Hospital № 7, Russia, 420103, Kazan, Chuykov str., 54, tel. 8-904-662-13-97, e-mail: doctor-nerv@mail.ru*
DANILOV VALERIJ I.*, D. Med. Sci., professor, Head of the Department of neurology and neurosurgery of Kazan State Medical University, Russia, 420012, Kazan, Butlerov str., 49, e-mail: asadullina_z@mail.ru*
KARIMOV RAVIL KH.*, C. Med. Sci., Chief specialist for neurosurgery of City Clinical Hospital № 7, Russia, 420103, Kazan, Chuykov str., 54, e-mail: ravilkarimov@gmail.com*

Abstract. ***Aim.*** Investigation of cerebral vessel reactivity in patients with brain concussion and the opportunities of its pharmacological correction by dimephosphone was performed. ***Material and methods.*** 50 patients diagnosed with cerebral concussion have been enrolled at the study. All patients were hospitalized to the Department of neurosurgery of the City Clinical Hospital №7. The patients were divided into 2 groups. The patients of the first and the second groups received drug treatment in accordance with the guidelines for mild traumatic brain injury treatment, approved at XXXIII Plenum of Board Association of Neurosurgeons of Russia. The patients of the second group were additionally receiving 15 ml 15% dimephosphone solution 3 times a day per os since the first day and during the entire period of hospital stay. Transcranial Doppler sonography was applied to measure linear velocity of blood flow in the anterior cerebral artery, middle cerebral artery and posterior cerebral artery with functional test performance (compression test, hypercapnic test, hypocapnic test) since day 1 till day 7 of hospital stay. ***Results and discussion.*** All patients demonstrated impaired cerebral circulation compensatory functions. The results obtained indicate a decrease in cerebrovascular reactivity. The use of dimephosphone in combination with standard drug treatment in patients with brain concussion leads to a more rapid recovery of cerebral circulation regulatory mechanisms. ***Conclusion***. It was established that impaired cerebral vessel reactivity appears in all patients with cerebral concussion. Oral administration of 15% dimephosphone solution promotes faster normalization of the functions.
Key words: dimephosphone, cerebrovascular reactivity, brain concussion, mild brain trauma.
For reference: Garifullin RF, Danilov VI, Karimov RKh. Cerebrovascular reactivity in patients with cerebral concussion and the opportunities of its pharmacological correction. The Bulletin of Contemporary Clinical Medicine. 2018; 11 (5): 25–30. ***DOI:*** 10.20969/VSKM.2018.11(5).25-30.

Введение. Черепно-мозговая травма – социально значимая патология. Частота нейротравмы среди жителей России и связанная с ней утрата трудоспособности остаются высокими. В Российской Федерации черепно-мозговую травму ежегодно получают около 600 000 человек (более 4 на 1 000 населения) [1]. Сотрясение головного мозга – наиболее легкая форма закрытых черепно-мозговых повреждений, которая характеризуется быстро обратимыми, преимущественно общемозговыми субъективными клиническими проявлениями. В основе сотрясения головного мозга лежат метаболические, ионные, нейротрансмиттерные нарушения и нейровоспаление [2]. Сотрясение головного мозга является наиболее частым травматическим повреждением центральной нервной системы. Лечение больных с этой формой черепно-мозговой травмы требует дальнейшего совершенствования. Оптимальные результаты лечения удается получить при терапии, основанной на учете патогенеза. Для дальнейшего изучения патогенетически обоснованной терапии сотрясения головного мозга представляет интерес изучение состояния регуляторных механизмов мозгового кровообращения, практическое значение имеет оценка возможности фармакологической коррекции их нарушений. В клиническую практику внедрен отечественный вазоактивный препарат – димефосфон, который способствует нормализации регуляторных механизмов церебрального кровообращения [3]. Ранее были показаны возможности коррекции нарушений регуляторных механизмов церебрального кровообращения у пациентов с очагами ушибов головного мозга. Выявленные изменения регуляторных механизмов церебральных сосудов могут поддаваться современной фармакологической коррекции [4].

Цель работы – изучить реактивность церебральных сосудов у пациентов с сотрясением головного мозга и возможность фармакологической коррекции ее нарушений димефосфоном.

Материал и методы. Обследовано 50 пациентов с сотрясением головного мозга в остром периоде, находившихся на стационарном лечении в отделении нейрохирургии в ГАУЗ «Городская клиническая больница № 7» г. Казани. Пациенты были разделены на 2 группы. В 1-й группе было 13 мужчин (52%), 12 женщин (48%); во 2-й группе было 12 мужчин (48%), 13 женщин (52%). Возраст пациентов варьировал от 16 до 72 лет (средний возраст – 34,4 года). Пациенты 1-й и 2-й групп получали медикаментозное лечение в соответствии с Клиническими рекомендациями по лечению легкой черепно-мозговой травмы, утвержденными на XXXIII пленуме Правления Ассоциации нейрохирургов России (г. Санкт-Петербург, 15 апреля 2016 г.). При этом пациенты 2-й группы дополнительно принимали 15% раствор димефосфона по 15 мл 3 раза в день внутрь с первых суток на протяжении периода госпитализации *(таблица)*.

Критериями включения пациентов в исследуемые группы были:

• клиническая картина сотрясения головного мозга;

• отсутствие органических изменений мозга по результатам рентгеновской компьютерной томографии (РКТ);

Характеристика пациентов с сотрясением головного мозга

Показатель	1-я группа	2-я группа
Общее число пациентов, *чел.*	25	25
Число мужчин, *чел.*	13	12
Число женщин, *чел.*	12	13
Средний возраст пациентов, *лет*	34,2	34,6
Дополнительный прием димефосфона	Нет	Да

• выполнение транскраниальной допплерографии с функциональными пробами пациентам в первые сутки после получения черепно-мозговой травмы.

Критериями исключения пациентов в исследуемые группы являлись:

• черепно-мозговые травмы в анамнезе;

• органические изменения центральной нервной системы по результатам нейровизуализации;

• гипертоническая болезнь головного мозга;

• эпилепсия.

Всем пациентам выполнялась РКТ головного мозга (для исключения органических поражений головного мозга) и электроэнцефалография (для исключения очагов патологической и эпиактивности). После травмы ежедневно оценивались жалобы и проводился неврологический осмотр. Методом транскраниальной допплерографии измерялась линейная скорость кровотока в передней мозговой артерии (ПМА), средней мозговой артерии (СМА), задней мозговой артерии (ЗМА) с выполнением функциональных проб (компрессионный тест, гиперкапнический тест, гипокапнический тест) с первых по седьмые сутки пребывания в стационаре ежедневно. Определение реактивности сосудов мозга основано на сопоставлении величин линейной скорости кровотока до и после завершения функционального теста. По результатам изменений линейной скорости кровотока в ПМА, СМА и ЗМА после приложения функциональных проб рассчитывали коэффициенты и индекс реактивности, отражающие состояние системы регуляции мозгового кровообращения. Для того чтобы объективно оценить реактивность сосудов в ответ на использованные функциональные тесты, следует оценить вносимые ими изменения в состояние системы мозгового кровообращения, которые выражаются в изменениях линейной скорости кровотока в ПМА, СМА, ЗМА, направленность которых зависит от приложенного функционального теста, а именно: в вазодилатации (задержка дыхания) или вазоконстрикции (гипервентиляция). Рассчитывались коэффициент реактивности на гиперкапническую нагрузку (Кр+), коэффициент реактивности на гипокапническую нагрузку (Кр-), индекс вазомоторной реактивности (ИВМР).

Коэффициент реактивности на гиперкапническую нагрузку (Lindegaard K.-F. et al., 1986):

$$Кр^{+}=\left(\frac{V^{+}}{V_0}-1\right)\times 100\%.$$

Коэффициент реактивности на гипокапническую нагрузку (Lindegaard K.-F. et al., 1986):

$$Кр^{-}=(1-\frac{V^{-}}{V_0})\times 100\%.$$

Индекс вазомоторной реактивности (Ringelstein E.B.et al., 1988):

$$ИВМР=\frac{V^{+}-V^{-}}{V_0}\times 100\%;$$

где V_0 – средняя максимальная ЛСК в покое (см/с); V^{+} – средняя максимальная ЛСК на фоне гиперкапнической нагрузки (см/с); V^{-} – средняя максимальная ЛСК на фоне гипокапнической нагрузки (см/с).

Протокол проведения исследования был одобрен этическим комитетом Казанского государственного медицинского университета. Пациенты были включены в исследование после получения их письменного согласия.

Результаты и их обсуждение. У больных с сотрясением головного мозга 1-й и 2-й групп значимых различий показателей линейной скорости кровотока в исследуемых сосудах левого и правого бассейнов не было установлено на протяжении всего периода наблюдения. У всех пострадавших с первых суток после травмы отмечалось повышение показателей линейной скорости кровотока (ЛСК) и пульсового индекса (Pi) в бассейне передней мозговой артерии (ПМА), средней мозговой артерии (СМА, сегменты М1, М2) и задней мозговой артерии (ЗМА). Скоростные показатели имели тенденцию к нормализации со 2–4-х сут после травмы. В первые и вторые сутки после травмы у пациентов 1-й группы различия показателей реактивности церебральных сосудов были статистически не значимые по сравнению с пациентами 2-й группы, которые дополнительно получали димефосфон (p>0,05).

У всех больных с первых суток наблюдения был повышен коэффициент реактивности на гиперкапническую нагрузку ($Кр^{+}$), что означает повышение вазодилататорного резерва. С третьих суток наблюдения у больных, дополнительно получавших димефосфон, показатели реактивности церебральных сосудов при гиповентиляции [в ПМА $Кр^{+}$=(48,54±2,5)%; СМА $Кр^{+}$=(51,2±2,3)%; ЗМА $Кр^{+}$=(54,1±2,2)%] статистически значимо различались в сторону нормализации по сравнению с пациентами, которые не получали димефосфон [в ПМА $Кр^{+}$=(50,38±2,0)%; СМА $Кр^{+}$=(55,42±2,6)%; ЗМА $Кр^{+}$=(58,2±2,1)%]; p<0,05 *(рис. 1, 2, 3).*

С первых суток наблюдения коэффициент реактивности на гипокапническую нагрузку ($Кр^{-}$) был низким у всех пациентов, что свидетельствует о снижении вазоконстрикторного резерва церебральных сосудов. На 3–4-е сут наблюдения у пациентов, получавших димефосфон, показатели реактивности церебральных сосудов на гипервентиляцию [в ПМА $Кр^{-}$=(25,81±2,7)%; СМА $Кр^{-}$=(26,30±2,2)%; ЗМА $Кр^{-}$=(33,9±2,2)%] статистически значимо различались в сторону нормализации по сравнению с пациентами, не получавших димефосфон [в ПМА $Кр^{-}$=(23,4±1,9)%; СМА $Кр^{-}$=(28,44±2,7)%; ЗМА $Кр^{-}$=(32,5±2,0)%]; p<0,05 *(рис. 4, 5, 6).*

Индекс вазомоторной реактивности с третьих суток наблюдения у пациентов, получавших димефосфон [в ПМА ИВМР=(65,7±3,0)%; СМА ИВМР=(70,98±2,3)%; ЗМА ИВМР=(63,0±3,4)%], статистически значимо различался в сторону нормализации по сравнению с пациентами, не получавших димефосфон [в ПМА ИВМР=(59,3±2,6)%; СМА ИВМР=(68,42±2,2)%; ЗМА ИВМР=(56,1±2,3)%]; p<0,05 *(рис. 7, 8, 9).*

У всех пострадавших отмечались нарушения компенсаторных возможностей мозгового кровообращения: повышение вазодилататорного резерва и снижение вазоконстрикторного резерва в исследуемых сосудах, что свидетельствует о спазме сосудов с компенсаторным повышением тонуса артериол в бассейне ПМА, СМА, ЗМА. Сужение гомеостатического диапазона (снижение ИВМР) указывает на снижение реактивности церебральных сосудов.

Выводы. Проведенное исследование показало, что при сотрясении головного мозга снижается цереброваскулярная реактивность, развиваются нарушения регуляторных механизмов мозгового кровообращения. На фоне лечения происходит постепенное восстановление регуляторных механизмов мозгового кровообращения, но 15% раствор димефосфона при его трехкратном пероральном применении способствует более быстрой нормализации этих нарушений. Статистически достовер-

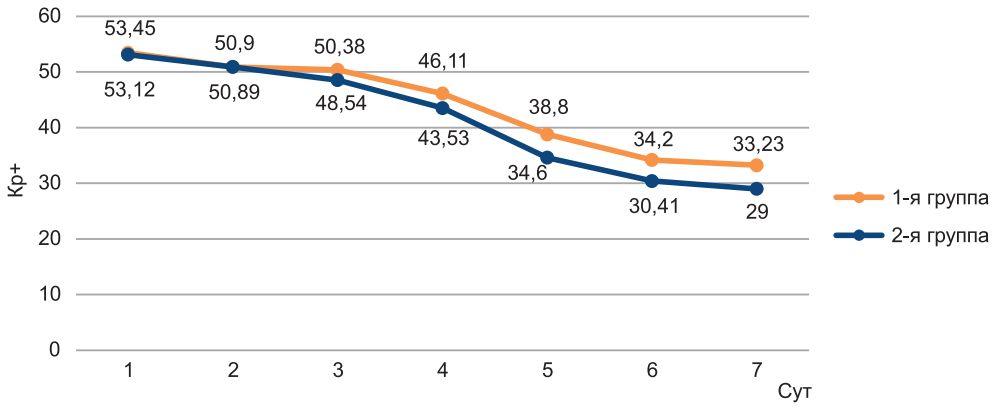

Рис.1. Динамика изменений коэффициента реактивности на гиперкапническую нагрузку (Кр+) в ПМА у пациентов с сотрясением головного мозга

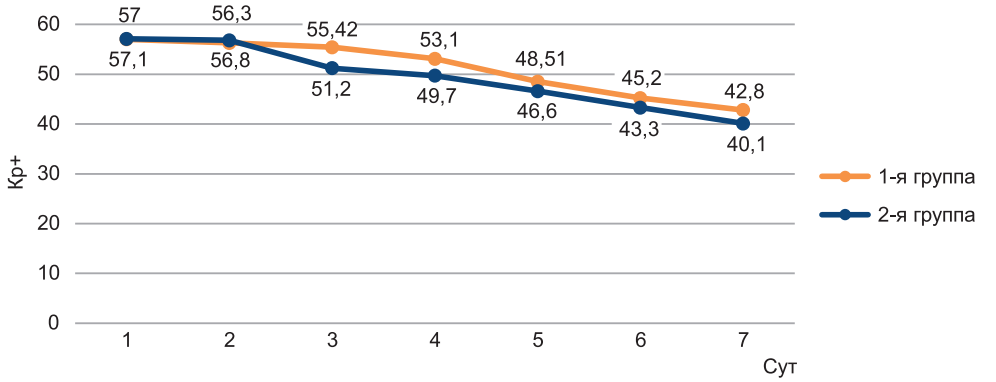

Рис. 2. Динамика изменений коэффициента реактивности на гиперкапническую нагрузку (Кр+) в СМА у пациентов с сотрясением головного мозга

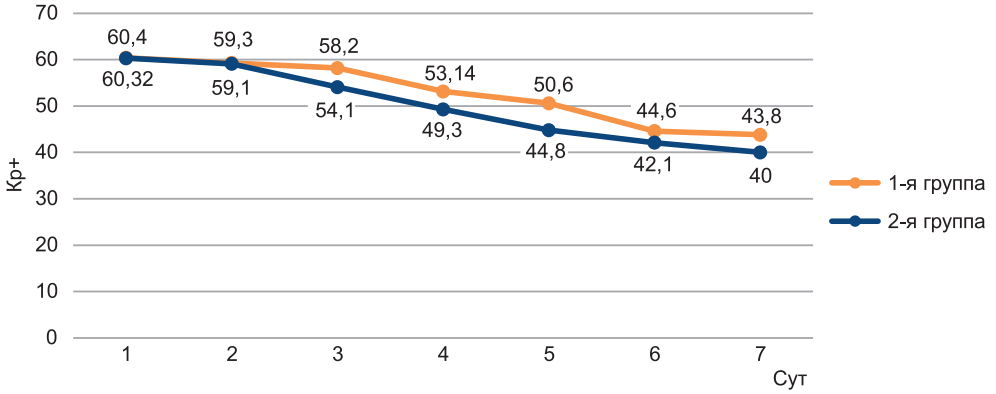

Рис. 3. Динамика изменений коэффициента реактивности на гиперкапническую нагрузку (Кр+) в ЗМА у пациентов с сотрясением головного мозга

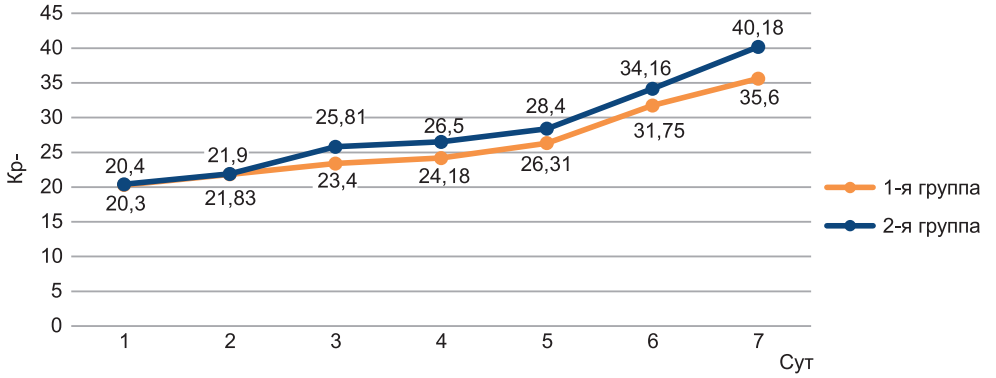

Рис. 4. Динамика изменений коэффициента реактивности на гипокапническую нагрузку (Кр-) в ПМА у пациентов с сотрясением головного мозга

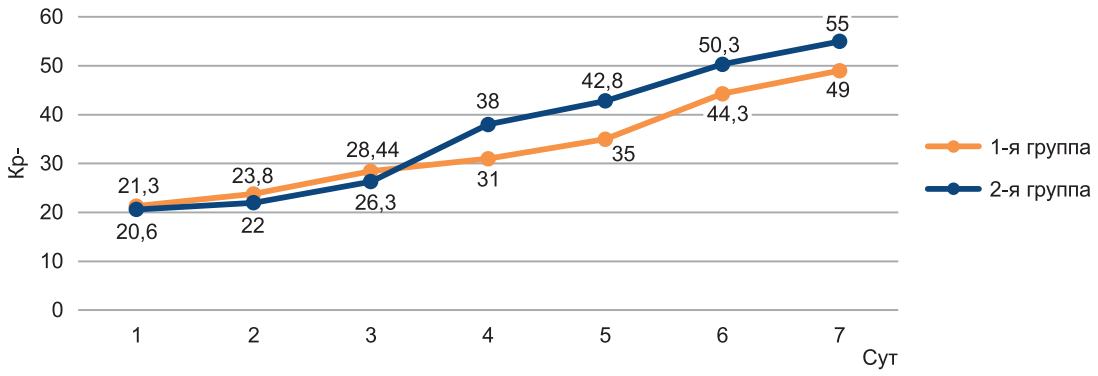

Рис. 5. Динамика изменений коэффициента реактивности на гипокапническую нагрузку (Кр-) в СМА у пациентов с сотрясением головного мозга

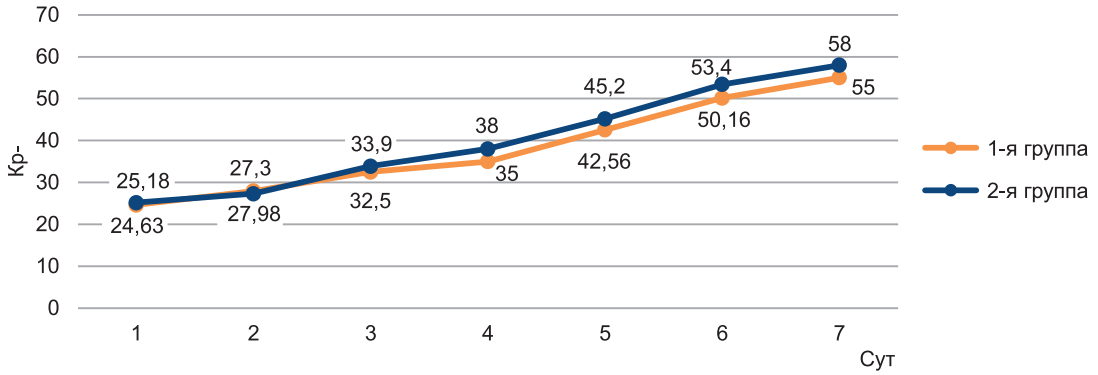

Рис. 6. Динамика изменений коэффициента реактивности на гипокапническую нагрузку (Кр-) в ЗМА у пациентов с сотрясением головного мозга

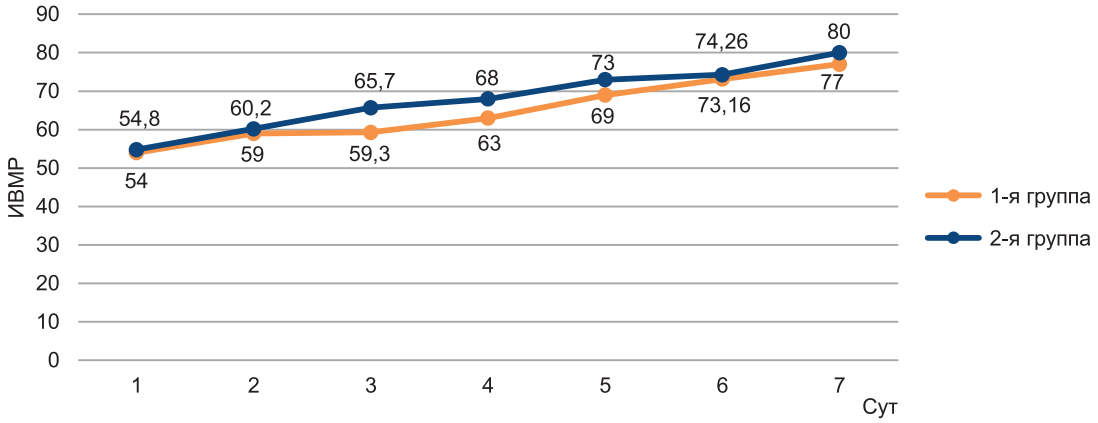

Рис. 7. Динамика изменений индекса вазомоторной реактивности (ИВМР) в ПМА у пациентов с сотрясением головного мозга

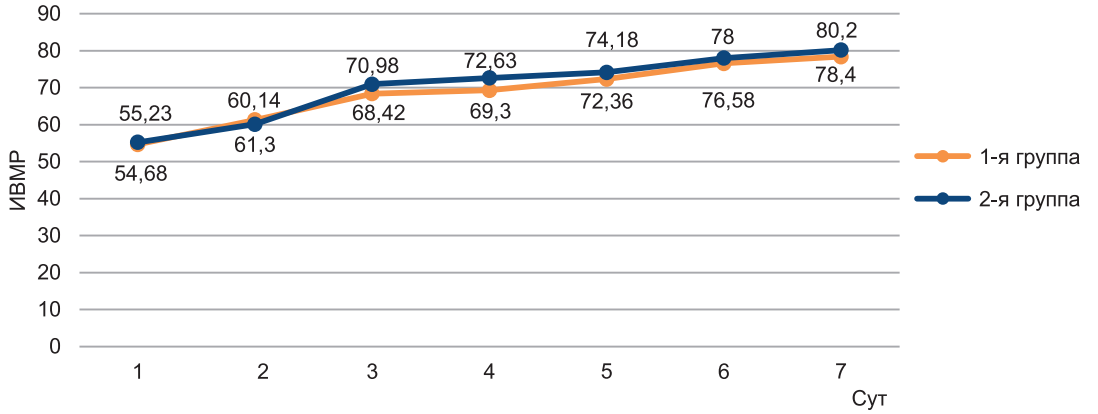

Рис. 8. Динамика изменений индекса вазомоторной реактивности (ИВМР) в СМА у пациентов с сотрясением головного мозга

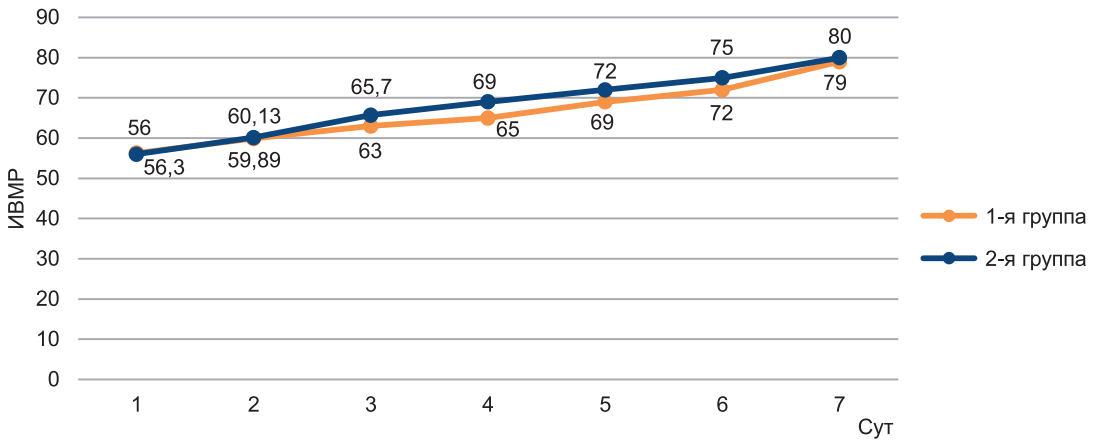

Рис. 9. Динамика изменений индекса вазомоторной реактивности (ИВМР) в ЗМА у пациентов с сотрясением головного мозга

ное опережающее восстановление реактивности сосудов отмечается с 3–4-х сут применения препарата. Исследование демонстрирует реальность целенаправленной фармакологической коррекции нарушений регуляторных механизмов мозгового кровообращения у пациентов с сотрясением головного мозга.

Прозрачность исследования. *Исследование не имело спонсорской поддержки. Авторы несут полную ответственность за предоставление окончательной версии рукописи в печать.*

Декларация о финансовых и других взаимоотношениях. *Все авторы принимали участие в разработке концепции, дизайна исследования и в написании рукописи. Окончательная версия рукописи была одобрена всеми авторами. Авторы не получали гонорар за исследование.*

ЛИТЕРАТУРА

1. Доказательная нейротравматология / А.А. Потапов, Л.Б. Лихтерман, В.Л. Зельман [и др.]. – М.: Внешторгиздат, 2003. – 715 с.
2. *Лихтерман, Л.Б.* Классификация черепно-мозговой травмы / Л.Б. Лихтерман, А.А. Потапов // Клиническое руководство по черепно-мозговой травме. – М.: Антидор, 1998. – Т. 1. – С.47–123.
3. Экспериментально-клиническое обоснование применения димефосфона при операционной и черепно-мозговой травмах / В.И. Данилов, В.П. Панкова, И.А. Студенцова, А.О. Визель // Нейрохирургия. – 2002. – № 2. – С.43–48.
4. *Гарифуллин, Р.Ф.* Реактивность церебральных сосудов у пациентов с очагами ушиба головного мозга и возможности ее фармакологической коррекции / Р.Ф. Гарифуллин, В.И. Данилов, Р.Х. Каримов // Казанский медицинский журнал. – 2016. – Т. 97, № 6. – С.903–908.

REFERENCES

1. Potapov AA, Lihterman LB, Zel'man VL, Kornienko VH, Kravchuk AD. Dokazatel'naya nejrotravmatologiya [Evidence-based neurotraumatology]. Moskva [Moscow]: Vneshtorgizdat. 2003; 715 p.
2. Lihterman LB, Potapov AA. Klinicheskoe rukovodstvo po cherepno-mozgovoj travme: Klassifikaciya cherepno-mozgovoj travmy [Clinical guide to traumatic brain injury: Classification of traumatic brain injury]. Moskva [Moscow]: Antidor. 1998; 1: 47-123.
3. Danilov VI, Pankova VP, Studencova IA, Vizel' AO. Eksperimental'no-klinicheskoe obosnovanie primeneniya dimefosfona pri operacionnoj i cherepno-mozgovoj travmah [Experimental and clinical substantiation of the use of dimephosphone in the operating room and traumatic brain injury]. Nejrohirurgiya [Neurosurgery]. 2002; 2: 43-48.
4. Garifullin RF, Danilov VI, Karimov RH. Reaktivnost' tserebral'nykh sosudov u patsiyentov s ochagami ushiba golovnogo mozga i vozmozhnosti yeyo farmakologicheskoy korrektsii [Cerebrovascular reactivity in patients with cerebral contusion and its possible pharmacological correction]. Kazanskij medicinskij zhurnal [Kazan medical journal]. 2016; 97 (6): 903-908.

© Л.Ш. Гумарова, Р.А. Бодрова, А.Я. Назипова, Е.А. Бусургина, 2018

УДК 616.832-001-083.2

DOI: 10.20969/VSKM.2018.11(5).30-34

ПРИНИЦИПЫ КОМПЛЕКСНОЙ КОРРЕКЦИИ НАРУШЕНИЙ НУТРИТИВНОГО СТАТУСА У ЛИЦ С ТРАВМАТИЧЕСКОЙ БОЛЕЗНЬЮ СПИННОГО МОЗГА

ГУМАРОВА ЛЯЙСЯН ШАМИЛОВНА*, ассистент кафедры реабилитологии и спортивной медицины КГМА – филиала ФГБОУ ДПО РМАНПО Минздрава России; врач-физиотерапевт, терапевт неврологического отделения для лечения больных с острым нарушением мозгового кровообращения ГАУЗ «Городская клиническая больница № 7», Россия, 420103, Казань, ул. Чуйкова, 54, e-mail: lyaisan@inbox.ru*

БОДРОВА РЕЗЕДА АХМЕТОВНА*, докт. мед. наук, доцент, зав. кафедрой реабилитологии и спортивной медицины КГМА – филиала ФГБОУ ДПО РМАНПО Минздрава России, Россия, 420012, Казань, ул. Бутлерова, 36, e-mail: bodrov7@yandex.ru*

НАЗИПОВА АЛЬФИЯ ЯКУПОВНА*, канд. мед. наук, зав. неврологическим отделением для лечения больных с острым нарушением мозгового кровообращения ГАУЗ «Городская клиническая больница № 7», Россия, 420103, Казань, ул. Чуйкова, 54, e-mail: Nazipova.A@yandex.ru*

БУСУРГИНА ЕЛЕНА АЛЕКСАНДРОВНА*, врач-невролог неврологического отделения для лечения больных с острым нарушением мозгового кровообращения ГАУЗ «Городская клиническая больница № 7», Россия, 420103, Казань, ул. Чуйкова, 54, e-mail: Elena.busurgina@mail.ru*

Реферат. ***Целью*** настоящего исследования явилось изучение эффективности комплексной коррекции нутритивного статуса у пациентов с травматической болезнью спинного мозга. ***Материал и методы.*** Под наблюдением находилось 76 пациентов в промежуточном и позднем восстановительном периодах с травматической болезнью спинного мозга,

которым проводилась оценка нутритивного статуса в динамике. В основной группе пациентам с недостаточностью питания на фоне стандартной терапии проводилась комплексная коррекция нутритивного статуса с дополнительным использованием гиперкалорических смесей для энтерального питания с высоким содержанием белка в сочетании с активно-пассивной механотерапией. В контрольной группе пациентам проводились реабилитационные мероприятия на основании стандартных подходов, включающих сосудистую терапию, лечебную физкультуру, массаж, физиотерапию. ***Результаты и их обсуждение.*** В результате проведенной коррекции удельный вес пациентов с недостаточностью питания легкой и средней степени был достоверно ниже в первой основной группе по сравнению с группой контроля (p=0,05). У пациентов основной группы было установлено повышение пикового потребления кислорода на 37,6% по сравнению с группой контроля, где механотерапия не проводилась. У пациентов с травматической болезнью спинного мозга основной группы было установлено улучшение двигательной и социальной активности по шкале FIM на 25,8% (p<0,001). ***Выводы.*** Сочетание адекватной нутритивной поддержки, связанной по времени с активно-пассивной механотерапией, приводит к нормализации нутритивного статуса у пациентов с травматической болезнью спинного мозга (p=0,05), повышению толерантности к физическим нагрузкам (p<0,01) и улучшению показателей двигательной и социальной активности (p<0,0001).
Ключевые слова: травматическая болезнь спинного мозга, недостаточность питания, нутритивная коррекция, активно-пассивная механотерпия.
Для ссылки: Приниципы комплексной коррекции нарушений нутритивного статуса у лиц с травматической болезнью спинного мозга / Л.Ш. Гумарова, Р.А. Бодрова, А.Я. Назипова, Е.А. Бусургина // Вестник современной клинической медицины. – 2018. – Т. 11, вып. 5. – С.30–34. ***DOI:*** 10.20969/VSKM.2018.11(5).30-34.

THE PRINCIPLES OF COMPLEX NUTRITIONAL STATUS DISORDER CORRECTION IN PATIENTS WITH SPINAL CORD INJURY

GUMAROVA LAYSYAN SH.*, assistant of professor of the Department of rehabilitation and sports medicine of Kazan State Medical Academy – the branch of Russian Medical Academy of Postgraduate Education; physiotherapist, physician of the Department of stroke of City Clinical Hospital № 7, Russia, 420103, Kazan, Chuikov str., 36, e-mail: lyaisan@inbox.ru*
BODROVA REZEDA A.*, D. Med. Sci., associate professor, Head of the Department of rehabilitation and sports medicine of Kazan State Medical Academy – the branch of Russian Medical Academy of Postgraduate Education, Russia, 420012, Kazan, Butlerov str., 36, e-mail: bodrov7@yandex.ru*
NAZIPOVA ALFIYA YA.*, C. Med. Sci., Head of the Department of stroke of City Clinical Hospital № 7, Russia, 420103, Kazan, Chuikov str., 54, e-mail: Nazipova.A@yandex.ru*
BUSURGINA ELENA A.*, neurologist of the Department of stroke of City Clinical Hospital № 7, Russia, 420103, Kazan, Chuikov str., 54, e-mail: Elena.busurgina@mail.ru*

Abstract. ***Aim.*** The aim of the research was to study the effectiveness of complex nutritional status correction in patients with spinal cord traumatic diseases. ***Material and methods.*** 76 patients with traumatic disease of the spinal cord in intermediate or late recovery period, assessed in terms of nutritional status over time have been enrolled in the study. The patients with malnutrition against the background of standard therapy in the main group underwent comprehensive correction of nutritional status with additional administration of hypercaloric mixtures for high-protein enteral nutrition in combination with active-passive mechanotherapy. The patients in control group underwent rehabilitation measures according to the standard approaches, including vascular therapy, physical therapy, massage, and physiotherapy. ***Results and discussion.*** As a result of the correction, the proportion of patients with mild and moderate malnutrition became significantly lower in the main group I compared to the control group (p=0,05). Peak oxygen consumption increased by 37,6% in patients of the main group compared with the control group, where mechanotherapy was not performed. Improvement in motor and social activity according to the FIM scale was found to be 25,8% in patients with spastic brain disease of the main group (p<0,001). ***Conclusion.*** The combination of adequate nutritional support associated with in time active-passive mechanotherapy leads to normalization of nutritional status in patients with traumatic spinal cord disease (p=0,05), increased tolerance to physical exertion (p<0,01) and improved motor and social indicator activity (p<0,0001).
Key words: spinal cord injury, malnutrition, nutritional support, active/passive mechanotherapy.
For reference: Gumarova LSh, Bodrova RA, Nazipova AYa, Busurgina EA. The principles of complex nutritional status disorder correction in patients with spinal cord injury. The Bulletin of Contemporary Clinical Medicine. 2018; 11 (5): 30–34. ***DOI:*** 10.20969/VSKM.2018.11(5).30-34.

Введение. Заболеваемость и распространенность травмы спинного мозга во всем мире за период с 1950 по 2012 г. выросла более чем в 30 раз [1]. В Российской Федерации эти показатели занимают третье место по частоте среди других видов травм [2]. Данное повреждение относится к категории тяжелых, свыше 90% выживших после травмы спинного мозга становятся инвалидами, как правило, первой группы [3, 4], составляя 0,7% в структуре общего контингента инвалидов [5]. Недостаточность питания является наиболее частой проблемой у пациентов как в остром, так и в восстановительном периодах травматической болезни спинного мозга (ТБСМ) [6, 7, 8]. Учитывая наибольшее количество осложнений в виде нарушения деятельности внутренних органов, пролежней, белкового истощения организма, остеопороза, вторичной инфекции различной локализации, связанных с длительной иммобилизацией, наиболее актуальным является изучение метаболических нарушений и способов их коррекции и профилактики [9].

Цель исследования – изучение эффективности комплексной коррекции нутритивного статуса и механотерапии у лиц с травматической болезнью спинного мозга (ТБСМ).

Материал и методы. Исследование было выполнено на базе отделений медицинской реабилитации лиц с патологией периферической и центральной нервной системы ГАУЗ «Госпиталь для ветеранов войн» г. Казани Министерства здравоохранения Республики Татарстан (МЗ РТ), отделения ранней нейрореабилитации ГАУЗ «Городская клиническая больница № 7» г. Казани и носило проспективный когортный характер. В исследовании приняли участие пациенты в промежуточном и позднем восстановительном периодах травматической болезни спинного мозга без сопутствующей соматической патологии, которые поступали в клиники с 2010 по 2017 г. Под наблюдением находилось 76 пациентов с ТБСМ со степенью ограничения жизнедеятельности 50,8±3,2 по шкале FIM (Functional Independence Measurement), из

них шейный уровень поражения был у 4 (5,5%) человек, грудной – у 38 (52,8%) человек и поясничный – у 34 (41,7%) человек. По шкале тяжести повреждения спинного мозга ASIA (American Spinal Injury Association) 6 пациентов были с полным повреждением спинного мозга (A), 48 пациентов – с неполным (B), 16 и 6 пациентов с неполным повреждением (C и D соответственно). Средний возраст пациентов составил (35,7±12,1) года (от 18 до 63 лет). По половому признаку пациенты распределились следующим образом: мужчин – 58 (80,6%), женщин – 14 (19,4%). Оценка нутритивного статуса включала измерение антропометрических показателей: индекс массы тела (ИМТ), окружность плеча (ОП), кожно-жировая складка (КЖСТ) калипером КЭЦ-100 (Россия, 2010), расчет окружности мышц плеча (ОМП); проведение биоимпедансометрии на аппарате «Диамант Аист» (Россия, 2012); определение лабораторных показателей на автоматическом анализаторе: общий белок (ОБ), альбумин, трансферрин, абсолютное число лимфоцитов (АЧЛ). Потребность в белке рассчитывалась по азотистому балансу после определения мочевины суточной мочи, энергетические потребности определялись методом непрямой калориметрии с помощью метабографа Fitmate Med (Италия, 2015) и расчетным методом по уравнению Харриса – Бенедикта (1903). Все пациенты с ТБСМ были рандомизированно разделены на основную и контрольную группы по 38 человек в каждой, которые достоверно не отличались по полу, возрасту и уровню спинального поражения. В основной группе пациентам с ТБСМ с недостаточностью питания на фоне стандартной терапии проводилась комплексная коррекция нутритивного статуса с дополнительным использованием гиперкалорических смесей для энтерального питания с высоким содержанием белка от 125 до 500 мл в сут. Прием специализированных смесей осуществлялся за 2–2,5 ч до сеанса механотерапии и через 0,5–1,5 ч после процедуры. Курс механотерапии проводился под контролем частоты сердечных сокращений (ЧСС) и пикового потребления кислорода (ППК) от 6 до 30 мин ежедневно или через день. В контрольной группе назначение реабилитационных мероприятий осуществлялось на основании стандартных подходов [10]. Пациентам с нарушением нутритивного статуса назначалось по стандарту дополнительное энтеральное питание [11]. Для контроля эффективности нутритивной поддержки проводился мониторинг нутритивного статуса и его коррекция один раз в 10–14 дней в стационаре и один раз в месяц амбулаторно. Оценка пикового потребления кислорода (ППК) проводилась при поступлении, через 6 и 12 нед лечения. Выполнено измерение ППК методом эргоспирометрии с помощью соответствующего к метабографу тренажера для верхних конечностей («Monark Ergomedic 831E», Швеция, 2016).

Результаты и их обсуждение. По результатам обследования при поступлении все пациенты с ТБСМ имели различную степень недостаточности питания или находились в группе высокого риска по ее развитию *(рис. 1)*. В результате проведенной коррекции количество пациентов с недостаточностью питания легкой степени в I группе снизилось на 25%, со средней степенью – на 23,8% по сравнению с группой контроля (p=0,05).

Наблюдение в динамике выявило достоверный прирост антропометрических показателей (ИМТ, ОП, КЖСТ, ОМП) через 4–6 мес (16–24 нед) у пациентов на фоне комплексной нутритивной коррекции, связанной со временем проведения механотерапии *(табл. 1)*.

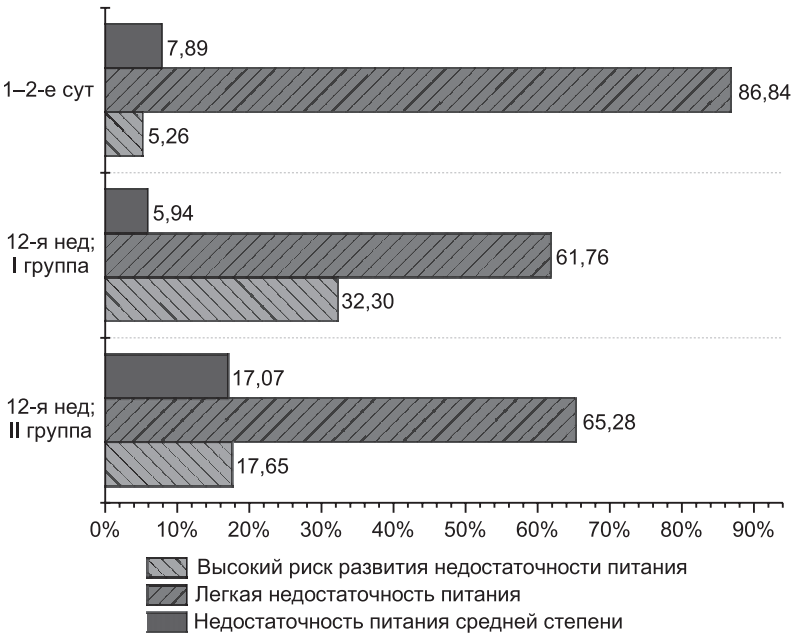

Рис. 1. Нутритивный статус пациентов в процессе медицинской реабилитации

Таблица 1

Анализ антропометрических показателей основной и контрольной групп пациентов с ТБСМ через 16–24 нед исследования

Показатель	Группы сравнения				p
	Основная группа (n=34)		Контрольная группа (n=38)		
	M	σ	M	σ	
ИМТ, *кг/м²*	21,20	1,51	19,90	1,8	0,047
ОП, *см*	26,12	2,93	23,13	3,8	0,023
КЖСТ, *мм*	10,09	2,67	8,94	2,14	0,048
ОМП, *см*	23,17	2,84	20,37	3,55	0,049

Примечание. Для статистического анализа использован t-критерий Стьюдента для независимых выборок.

Наиболее значимые изменения антропометрических показателей были выявлены по окружности плеча (p=0,023), что было связано с регулярно проводимой активной механотерапией верхних конечностей.

Анализируя динамику компонентного состава тела методом биоимпедансометрии, выявлен статистически значимый прирост безжировой массы тела (БЖМ, кг) и увеличение активной клеточной массы (АКМ, кг) к 16-й нед по сравнению с группой контроля *(рис. 2)*.

В процессе комплексной коррекции нутритивного статуса у пациентов I основной группы наблюдалось достоверное повышение концентрации общего белка, альбумина, трансферрина и абсолютного числа лимфоцитов в крови в отличие от группы контроля *(табл. 2)*.

В контрольной группе достоверно значимых различий лабораторных показателей не выявлено.

В результате курса медицинской реабилитации у пациентов отмечалось достоверное повышение энергозатрат покоя (ЭЗП). Известно, что работа, особенно связанная с мышечной деятельностью, оказывает большое влияние на повышение основного обмена, и, соответственно, на ЭЗП [12]. Также при сравнении показателей, полученных разными методами, выявлено, что ЭЗП, определенные методом непрямой калориметрии, были статистически достоверно ниже по сравнению с расчетными по формуле Харриса –

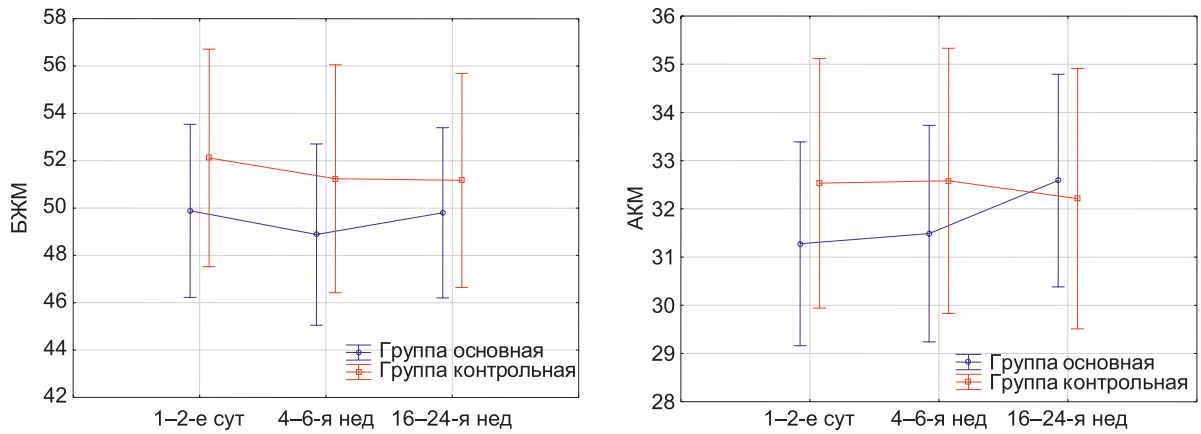

Рис. 2. Анализ значимости различий компонентного состава тела основной и контрольной групп пациентов с ТБСМ в динамике (p<0,05)

Таблица 2

Показатели сывороточных белков и абсолютного числа лимфоцитов I основной группы пациентов с ТБСМ

Показатель	Основная группа				p
	1–2-е сут		6-я нед		
	M	σ	M	σ	
ОБ, *г/л*	63,11	7,95	66,86	6,17	0,001
Альбумин, *г/л*	34,95	5,36	37,12	4,37	0,01
Трансферрин, *г/л*	2,01	0,34	2,11	0,27	0,0084
АЧЛ	1,72	0,08	2,12	0,14	0,0168

Примечание. Для анализа различий использовался t-критерий Стьюдента для зависимых групп.

Бенедикта. Отклонение от реальной величины составило в среднем 24% *(рис. 3)*. Анализируя показатели ЭЗП методом непрямой калориметрии, статистически значимых различий между сравниваемыми группами установлено не было, что согласуется с литературными данными [13, 14].

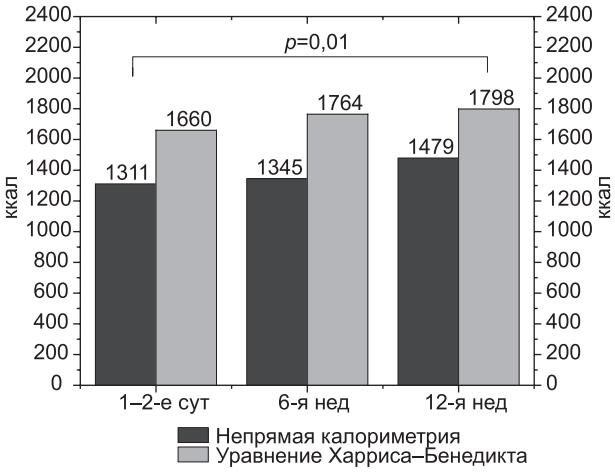

Рис. 3. Динамика энергозатрат покоя (ЭЗП, ккал/сут) пациентов с ТБСМ в процессе медицинской реабилитации

При поступлении у пациентов с легкой недостаточностью питания средние потери азота составляли (6,88±2,03) г/сут, у пациентов со средней степенью недостаточности питания – (9,83±3,10) г/сут. У всех пациентов I основной группы в процессе курса комплексной нутритивной коррекции отмечалось достоверное снижение потерь азота в среднем на 22%. Во II контрольной группе также отмечалось достоверное снижение потерь азота на 12,6%, что, возможно, связано с переходом в анаболическую фазу заболевания, а также с проводимой активно-пассивной механотерапией.

Пиковое потребление кислорода у пациентов I основной группы, измеренное во время велоэргоспирометрии, составляло соответственно (16,96±4,1) и (18,6±4,9) мл/кг/мин на 6-й и 12-й нед исследования (p<0,01). В контрольной группе не обнаружено значительных изменений в ППК на 12-й нед наблюдения – (11,6±4,2) мл/кг/мин (p=0,73).

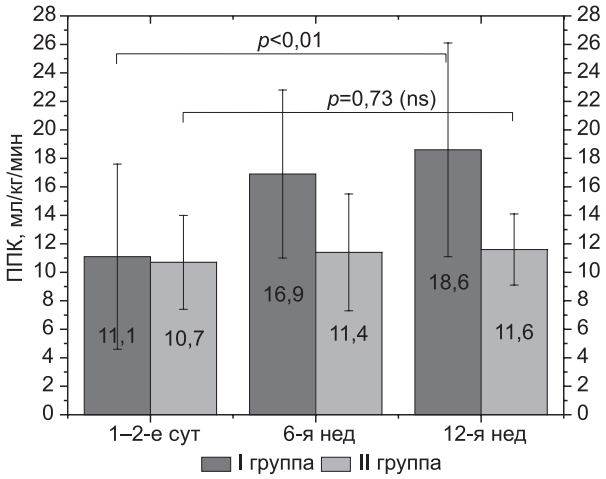

Рис. 4. Динамика пикового потребления кислорода до и после коррекции нутритивного статуса у пациентов с ТБСМ

При поступлении у пациентов с ТБСМ уровень двигательной и социальной активности по шкале FIM (Functional Independence Measurement, Мера функциональной независимости) составил 50,8 балла, что соответствует тяжелым нарушениям функций. В результате проведенной коррекции через 12 нед у пациентов I группы наблюдалось повышение баллов по шкале FIM на 34% по сравнению с группой контроля (p<0,001), что связано с включением активно-пассивной механотерапии в комплексную коррекцию нутритивного статуса.

Выводы. У пациентов с ТБСМ с преимущественным поражением грудного и поясничного отделов, соответствующих уровню повреждения B и C по шкале ASIA, были установлены нарушения нутритивного статуса, проявляющиеся в виде недостаточности питания легкой степени в 86,8% случаев, средней степени – в 7,89% случаев. Более 5% пациентов имели высокий риск развития нарушений нутритивного статуса. Описанные метаболические нарушения связаны с патогенезом и клиническим течением травматической болезни спинного мозга. Назначение комплексной нутритивной поддержки способствовало ранней коррекции белкового обмена, достоверному уве-

личению окружности плеча, повышению пикового потребления кислорода (ППК), что было связано со временем проведения активно-пассивной механотерапии. Ручная активная механотерапия не менее 3 раз в нед в течение 12 нед у лиц в восстановительном периоде ТБСМ на фоне соответствующей нутритивной коррекции улучшает функциональный резерв сердечно-сосудистой системы за счет увеличения ППК, повышает толерантность к физическим нагрузкам (p<0,01) и способствует улучшению двигательной и социальной активности (p<0,0001).

Прозрачность исследования. *Исследование не имело спонсорской поддержки. Авторы несут полную ответственность за предоставление окончательной версии рукописи в печать.*

Декларация о финансовых и других взаимоотношениях*. Все авторы принимали участие в разработке концепции, дизайна исследования и в написании рукописи. Окончательная версия рукописи была одобрена всеми авторами. Авторы не получали гонорар за исследование.*

ЛИТЕРАТУРА

1. Global incidence and prevalence of traumatic spinal cord injury / J.C. Furlan, B.M. Sakakibara, W.C. Miller, A.V. Krassioukov // Can. J. Neurol. Sci. – 2013. – Vol. 40 (4). – P.456–464. DOI: 10.1017/S0317167100014530.
2. *Лебедев, В.В.* Компьютерная томография в неотложной нейрохирургии / В.В. Лебедев, В.В. Крылов, В.М. Халчевский. – М.: Медицина, 2005. – 360 с.
3. *Базилевская, З.В.* Структура летальности при повреждении позвоночника и спинного мозга / З.В. Базилевская, Л.Л. Головных, Т.А. Киркинская // Вопросы нейрохирургии. – 1980. – № 6. – С.37–41.
4. *Кузнецова, Е.Ю.* Клинико-эпидемиологическая характеристика инвалидов с осложненной позвоночно-спинномозговой травмой, как основа базовой программы реабилитации / Е.Ю. Кузнецова, Л.Г. Гаркуша, Г.В. Сидорова // Поленовские чтения: тез. докл. VIII Всерос. науч.-практ. конф. – СПб., 2009. – С.96–97.
5. Тактика хирургического лечения повреждений шейного отдела позвоночника / В.М. Драгун, В.П. Берснев, В.Г. Валерко [и др.] // Поленовские чтения: тез. докл. VIII Всерос. науч.-практ. конф. – СПб., 2009. – С.89.
6. *McL. Black, P.* Complications and Sequelae of Head Injury / P. McL. Black, D.L. Barrow. – Thieme Verlagsgruppe, 1992. – 201 p.
7. Profile and prevalence of malnutrition in children with spinal cord injuries – assessment of the Screening tool for Assessment in Paediatrics (STAMP) / S. Wong, F. Derry, A. Jamous [et al.] // Spinal Cord. – 2011. – Vol. 50. – P.67–71.
8. The prevalence of malnutrition in spinal cord injuries patients: a UK multicentre study / S. Wong, F. Derry, A. Jamous [et al.] // Br. J. Nutr. – 2011. – Vol. 108 (5). – P.918–923.
9. *Гумарова, Л.Ш.* Потребность в нутритивной поддержке у пациентов с последствиями травм центральной нервной системы / Л.Ш. Гумарова, Р.А. Бодрова // Журнал неврологии и психиатрии им. Корсакова. – 2016. – № 3. – С.83–87.
10. Реабилитация больных с травматической болезнью спинного мозга / Г.Е. Иванова, В.В. Крылов, М.Б. Цыкунов, Б.А. Поляев. – М.: Московские учебники и картолитография, 2010. – С.640.
11. Приказ МЗ РФ от 05.08.2003 № 330 «О мерах по совершенствованию лечебного питания в лечебно-профилактических учреждениях РФ». – URL: http://ivo.garant.ru/#/document/12132439:0
12. Энергообеспечение и питание в спорте: уч.-метод. пособие / В.А. Заборова [и др.]. – М.: Физическая культура, 2011. – 107 с.
13. Nutritional support after spinal cord injury / S.S. Dhall, M.N. Hadley, B. Aarabi [et al.] // Neurosurgery. – 2012. – Vol. 72. – P.255–259.
14. Метаболический мониторинг у больных в остром периоде тяжелой черепно-мозговой травмы / К.Ю. Крылов, И.А. Савин [и др.] // Вестник анестизиологии и реаниматологии. – 2012. – Т. 9, № 6. – С.29–33.

REFERENCES

1. Furlan JC, Sakakibara BM, Miller WC, Krassioukov AV. Global incidence and prevalence of traumatic spinal cord injury. Can J Neurol Sci. 2013; 40 (4): 456-464. DOI: 10.1017/S0317167100014530.
2. Lebedev VV, Krylov VV, Halchevsky VM. Komp'uternaya tomographiya v neotlozhnoi hirurgii [Computerized Tomography in Neurosurgical Neurosurgery]. Moskva: Meditsina [Moscow: Medicine]. 2005; 360 p.
3. Basilevskaya ZV, Golovniy LL, Kirkinskaya TA. Struktura letal'nosti pri povrezhdenii pozvonochnika i spinnogo mozga [Structure of mortality in case of spinal cord injury]. Voprosy neirohirurgii [Questions of neurosurgery]. 1980; 6: 37-41.
4. Kuznetsova EYu, Garkusha LG, Sidorova GV. Kliniko-epidemiologicheskaya kharakteristika invalidov s oslozhnennoy pozvonochno-spinnomozgovoy travmoy, kak osnova bazovoy programmy reabilitatsii [Clinico-epidemiological characteristics of disabled people with complicated spinal cord trauma, as the foundation of the basic rehabilitation program]. In VIII Vserossiyskaya nauchno-prakticheskaya konferentsiya Polenovskie chteniya; Tezicy dokladov [VIII All-Russian scientific-practical Conference, Polenov readings; Conference proceedings]. Sankt-Peterburg [St Petersburg]. 2009; 96-97.
5. Dragun VM, Bersnev VP, Valerko VG. Taktika khirurgicheskogo lecheniya povrezhdeniy sheynogo otdela pozvonochnika [Tactics of surgical treatment of cervical spine injuries]. In VIII Vserossiyskaya nauchno-prakticheskaya konferentsiya Polenovskie chteniya; Tezicy dokladov [VIII All-Russian scientific-practical Conference, Polenov readings; Conference proceedings]. Sankt-Peterburg [St Petersburg]. 2009; 89.
6. Black McL Peter, Barrow Daniel L. Complications and Sequelae of Head Injury. Thieme Verlagsgruppe. 1992; 201 p.
7. Wong S, Derry F, Jamous A, et al. Profile and prevalence of malnutrition in children with spinal cord injuries – assessment of the Screening tool for Assessment in Paediatrics (STAMP). Spinal Cord. 2011; 50: 67-71.
8. Wong S, Derry F, Jamous A, Hirani SP, Grimble G, Forbes A. The prevalence of malnutrition in spinal cord injuries patients: a UK multicentre study. Br J Nutr. 2011; 108 (5): 918-923. DOI: 10.1017/s0007114511006234.
9. Gumarova LSH, Bodrova RA. Potrebnost' v nutritivnoy podderzhke u patsiyentov s posledstviyami travm tsentral'noy nervnoy sistemy [Assesment of need in nutritional support in patients with the consequences of central nervous system injuries]. Zhurnal nevrologii i psikhiatri imeni SS Korsakova [Journal of Neurology and Psychiatry named after SS Korsakov]. 2016; 3: 83-87. DOI: 10.17116/jnevro20161163183-87.
10. Ivanova GE, Krylov VV, Tsykunov MB, Polyaev BA. Reabilitatsiya bol'nyh s travmaticheskoy bolezn'yu spinnogo mozga [Rehabilitation of patients with traumatic spinal cord injury]. Moskva: Moskovskiye uchebniki i kartolitografiya [Moscow: Moscow textbooks and cartolithography]. 2010; 640 p.
11. Prikaz №330 MZ RF ot 05/08/13 «O merah po usovershenstvovaniyu lechebnogo pitaniya v lechebno-profilakticheskih uchrezhdeniyah RF» [Order 330 of the Ministry of Health of the Russian Federation of 05/08/03 «About measures to improve therapeutic nutrition in medical institutions of the Russian Federation»]. 2003; http://ivo.garant.ru/#/document/12132439:0
12. Zaborova VA, et al. Energoobespechenie I pitanie v sporte [Energy supply and nutrition in sports]. Moskva: Fizicheskaya kul'tura [Moscow: Physical Culture]. 2011; 107 p.
13. Dhall Sanjay S, Hadley Mark N, Aarabi Bizhan, Gelb Daniel E, Hurlbert R John. Nutritional support after spinal cord injury. Neurosurgery. 2012; 72: 255-259. DOI: 10.1227/neu.0b013e31827728d9.
14. Krylov KYu, Savin IA, et al. Metabolicheskiy monitoring u bol'nykh v ostrom periode tyazheloy cherepno-mozgovoy travmy [Metabolic monitoring in patients in acute period of severe craniocerebral trauma]. Vestnik anesteziologii I reanimatologii [Messenger of anesthesiology and resuscitation]. 2012; 9 (6): 29-33.

© В.Р. Давыдова, Д.Ю. Устимов, Е.А. Бердникова, 2018

УДК 616-099-085.032.14+[615.31:547.461.4].03 DOI: 10.20969/VSKM.2018.11(5).35-43

УПРАВЛЯЕМАЯ ИНФУЗИОННАЯ ТЕРАПИЯ ПРИ ТОКСИЧЕСКОМ ДЕЙСТВИИ НЕУТОЧНЕННОГО ХИМИЧЕСКОГО ВЕЩЕСТВА

ДАВЫДОВА ВЕРОНИКА РУСТЭМОВНА*, канд. мед. наук, ассистент кафедры анестезиологии, реаниматологии и медицины катастроф ФГБОУ ВО «Казанский государственный медицинский университет» Минздрава России, Россия, 420012, Казань, ул. Бутлерова, 49, e-mail: vevojuyar@gmail.com*

УСТИМОВ ДМИТРИЙ ЮРЬЕВИЧ*, ассистент кафедры анестезиологии, реаниматологии и медицины катастроф ФГБОУ ВО «Казанский государственный медицинский университет» Минздрава России, Россия, 420012, Казань, ул. Бутлерова, 49; врач-анестезиолог-реаниматолог ГАУЗ «Городская клиническая больница № 7», 420103, Казань, ул. Чуйкова, 54*

БЕРДНИКОВА ЕКАТЕРИНА АЛЕКСАНДРОВНА*, врач-анестезиолог-реаниматолог ГАУЗ «Городская клиническая больница № 7», Россия, 420103, Казань, ул. Чуйкова, 54*

Реферат. ***Цель исследования*** – улучшить качество лечения пациентов, поступивших в отделение реанимации с диагнозом: «Т40.9. Отравление другими и неуточненными психодислептиками (галлюциногенами)» и «Т43.9. Отравление психотропными средствами неуточненными». ***Материал и методы.*** В исследование были включены 90 пациентов [62 мужчины (68,8%) и 28 женщин (31,2%)], поступавших в отделение анестезиологии и реанимации № 1 ГАУЗ ГКБ № 7 в 2014–2017 гг. в коматозном состоянии с диагнозом Т40.9 и Т43.9 (по МКБ-10). Пациенты распределялись на 3 группы по 30 человек случайным образом по мере поступления. Моментом начала исследования считали время поступления в отделение. Всем пациентам было проведено клинико-лабораторное обследование и необходимое лечение. ***Результаты и их обсуждение.*** По результатам исследования было выявлено, что в группе II и III, инфузионная терапия которой контролировалась мониторингом лактата и $ScvO_2$, улучшения показателей гомеостаза происходили быстрее, чем в группе I с мониторингом только лактата. Снижение показателей лактата во II и III группе происходило быстрее, что говорит о более раннем восстановлении кислородного баланса тканей. Пациентам II и III групп потребовался больший суточный объем инфузионной терапии и более высокие дозы вазоинотропной поддержки, однако выздоровление у этих пациентов наступало быстрее, чем в I группе. В результате оптимизации инфузионной терапии на основании совместного мониторинга клиренса лактата и $ScvO_2$ раньше происходила редукция коматозной симптоматики, что и являлось критерием выздоровления. Применение меглюмина натрия сукцината 1,5% также привело к более раннему восстановлению кислородного баланса тканей по сравнению с контрольной группой. В группе, где применяли меглюмина натрия сукцинат 1,5%, быстрее снижалась тахикардия, но медленнее поднималось артериальное давление, что обусловлено особенностями данного метода. Наилучшие показатели по редукции коматозного состояния зафиксированы в группе III, у которой сочетались мониторинг $ScvO_2$ и применение меглюмина натрия сукцината 1,5%. ***Выводы.*** При лечении тяжелого отравления вследствие токсического действия неуточненного психотропного вещества должна применяться патогенетически обоснованная терапия, направленная на стабилизацию кислородного баланса тканей. Нормализация кислородного баланса тканей, основанная на достижении целевых значений лактата и $ScvO_2$, ускоряет редукцию коматозного состояния. Применение препарата меглюмина натрия сукцинат 1,5% при лечении отравления вследствие токсического действия неуточненного психотропного вещества позволяет обеспечить целевой уровень детоксикации на фоне патогенетически обоснованной инфузионной терапии, уменьшить длительность делирия и время пребывания в отделении реанимации. Наилучшие результаты получены при сочетании инфузионной терапии, корригируемой на основе мониторинга центральной венозной сатурации ($ScvO_2$), и применения инфузии препарата меглюмина натрия сукцинат 1,5%.

Ключевые слова: анестезиология, реаниматология, отравление неуточненным химическим веществом, инфузионная терапия, венозная сатурация, меглюмина натрия сукцинат.

Для ссылки: Давыдова, В.Р. Управляемая инфузионная терапия при токсическом действии неуточненного химического вещества / В.Р. Давыдова, Д. Ю. Устимов, Е.А. Бердникова // Вестник современной клинической медицины. – 2018. – Т. 11, вып. 5. – С.35–43. ***DOI:*** 10.20969/VSKM.2018.11(5).35-43.

MANAGED INFUSION THERAPY FOR UNSPECIFIED SUBSTANCE TOXIC EFFECTS

DAVYDOVA VERONIKA R.*, C. Med. Sci., assistant of professor of the Department of anesthesiology, intensive care and disaster medicine of Kazan State Medical University, Russia, 420012, Kazan, Butlerov str., 49, tel. 8-919-632-62-11, e-mail: vevojuyar@gmail.com*

USTIMOV DMITRY YU.*, assistant of professor of the Department of anesthesiology, intensive care and disaster medicine of Kazan State Medical University, Russia, 420012, Kazan, Butlerov str., 49; anesthesiologist-intensivist of City Clinical Hospital № 7, 420103, Kazan, Chuikov str., 54*

BERDNIKOVA EKATERINA A.*, anesthesiologist-intensivist of City Clinical Hospital № 7, 420103, Kazan, Chuikov str., 54*

Abstract. ***Aim***. To improve the quality of treatment of patients admitted to the intensive care unit with a diagnosis of «T40.9. Poisoning with other or unspecified psychodisleptics (hallucinogens)» and «T43.9. Poisoning with unspecified psychotropic drugs». ***Material and methods***. 90 patients [62 men (68,8%) and 28 women (31,2%)] admitted to intensive care unit № 1 at city clinical hospital № 7 in 2014–2017 in a comatose state diagnosed with T40.9 and T43.9 (according to ICD-10) were enrolled at the study. The patients were divided into 3 groups of 30 people randomly upon admission. The time of the study considered the time of hospital stay. All patients underwent clinical and laboratory examination and necessary treatment. ***Results and discussion***. According to the study, it was revealed that infusion therapy managed according to lactate and $ScvO_2$ monitoring leaded to faster homeostasis improvement in group II and III comparing to group I with monitoring solely lactate. The decrease in lactate level in group II and III occurred faster, which indicates an earlier tissue oxygen balance restoration. A larger daily volume of infusion therapy and higher doses of vaso-inotropic support were required for patients of groups II and III. However, recovery in these patients occurred faster than in group I. As a result of infusion therapy optimization on the basis of joint monitoring of lactate and $ScvO_2$ clearance, coma symptoms were reduced beforehand, which was the criterion of recovery. The use of 1,5% meglumine sodium succinate also led to an earlier tissue oxygen balance restoration compared with the control group. In meglumine sodium succinate group tachycardia decreased faster but blood pressure was elevating more slowly due to the special properties of this method. The best indicators of coma reduction were recorded in group III, where monitoring of $ScvO_2$ was combined with the use of 1,5% meglumine sodium succinate. ***Conclusion.*** Pathogenetic therapy should be

used to stabilize tissue oxygen balance in the course of treatment of severe poisoning with unspecified toxic psychotropic substance. Tissue oxygen balance restoration, assesses by reaching the target values of lactate and $ScvO_2$, accelerates the reduction of coma. The use of the 1,5% meglumine sodium succinate drug in treatment of poisoning, due to the toxic effect of an unspecified psychotropic substance, allows providing the target level of detoxification against the background of pathogenetic infusion therapy, reducing the duration of delirium and the time spent in the intensive care unit. The best results were obtained in combination of infusion therapy, managed according to central venous saturation ($ScvO_2$) monitoring and 1,5% meglumin sodium succinate infusion.
Key words: anesthesiology, resuscitation, poisoning with unspecified chemical substance, infusion therapy, venous saturation, meglumine sodium succinate.
For reference: Davydova VR, Ustimov DYu, Berdnikova EA. Managed infusion therapy for unspecified substance toxic effects. The Bulletin of Contemporary Clinical Medicine. 2018; 11 (5): 35–43. ***DOI:*** 10.20969/VSKM.2018.11(5).35-43.

Введение. Отравления сопровождают людей с самого начала их появления. Со временем меняются лишь токсикологические данные, а следовательно, диагностические терапевтические возможности.

В Татарстане, по данным Роспотребнадзора по РТ, острые отравления химической этиологии в быту за 2017 г. составили 3 056 случаев, или 79,0 (89,0) на 100 000 населения, что на 11,2% меньше по сравнению с 2016 г. (2016 г. – 3 431). Основная доля пострадавших [74,4% (77,5%)] – лица в возрасте 18 лет и старше; подростки 15–17 лет [4,8% (4%)] и дети 0–14 лет [20,8% (18,5%)].

Среди случаев острых отравлений химической этиологии в быту преобладают случайные обстоятельства. Отравления с целью опьянения, самолечения, ошибочный прием составляют 51,6% (50,8%); преднамеренные обстоятельства отравления с целью получения эффекта наркотического опьянения, суицида составляют 25,8% (27%); на другие обстоятельства приходится 22,6% (22,2%).

По половой принадлежности: мужчины составляют 61,2% (62,8%), женщины – в 1,6 раза реже, 38,8% (37,2%). По социально-профессиональным группам пострадавшие распределились следующим образом: 41,5% (44,8%) – безработные; 16,7% (19,4%) – работающее население; 16,6% (12,8%) – пенсионеры; 7,6% (6,4%) – школьники (7–17 лет); 11,2% (9,9%) – неорганизованные дети (0–14лет); 3,4% (3,1%) – дети, посещающие ДДУ (3–6 лет); 2,8% (3,2%) – учащиеся; 0,2% (0,4%) – люди с неопределенным местом жительства.

В структуре острых бытовых отравлений химической этиологии 33% (35%) приходится на отравления другими мониторируемыми видами химических веществ, 32,1% (31,3%) – отравления лекарственными препаратами, 22,9% (22,6%) – алкоголем и спиртосодержащей продукцией, 12% (11,1%) – наркотическими веществами.

Основная доля среди отравлений другими мониторируемыми видами в 2017 г. приходится на токсическое действие окиси углерода – 32,5%; пестицидов, в том числе чемеричной настойкой, – 7,7%; разъедающих веществ, в том числе уксусной кислотой и уксусной эссенцией, – 8,0%; органических растворителей – 5,7%; ядовитых веществ, содержащихся в съеденных пищевых продуктах, – 9,0%, прочие – 7,1%.

Показатели смертности от острых отравлений химической этиологии в быту в 2017 г. (2016 г.) составили 13,7 (14,7 на 100 тыс. населения), отмечается снижение на 6,8%. Основная доля случаев с летальным исходом приходится на лиц в возрасте 18 лет и старше – 97,7% (98,6%); среди подросткового населения 15–17 лет – 1% (0,7%); на детское население 0 – 14 лет – 1,3% (0,7%). Среди острых отравлений химической этиологии, закончившихся летальным исходом, в 2017 г. (2016 г.) наиболее значимыми являются отравления от употребления спиртосодержащей продукции – 49,4% (47,1%); отравления прочими мониторируемыми видами различных веществ – 35,1% (41,7%); отравления наркотиками и психодислептиками – 11,1% (8,1%); лекарственными препаратами – 4,4% (3,1%).

По социальному положению пострадавших от острых отравлений химической этиологии ведущее место из общего числа летальных случаев занимают безработные – 47,9% (53,4%), пенсионеры – 29,1% (25,8%), работающее население – 19,4% (18,4%) [1].

Представление об отравлении как объекте идеальной комплексной профилактики и терапии с помощью универсальных мер по удалению токсического агента и некого универсального антидота, который должен был бы защищать от любого токсического агента (или большинства из них), изменилось. Сегодня быстрая доступность информации из токсикологических центров о ядовитом агенте и современной токсический анализ является основой дифференцированный диагностики, а знание о времени экспозиции и дозе вещества обеспечивают надежную основу для конкретной терапии.

Однако поступления в отделения реанимации пациента с диагнозом «Т40.9. Отравление другими и неуточненными психодислептиками (галлюциногенами)» и «Т43.9. Отравление психотропными средствами неуточненными» остаются нередким явлением. Порой анамнез собрать невозможно, токсикологический анализ запаздывает, а терапию надо начинать здесь и сейчас. Поэтому необходимо подобрать такой диагностический критерий, который бы позволял контролировать эффективность проведения инфузионной терапии независимо от токсического агента. Также необходимо выделить такой препарат, который позволял бы поддерживать необходимый уровень метаболизма в тканях, несмотря на токсическое повреждение. Таким «маркером» может являться центральная (смешанная) венозная сатурация ($ScvO_2$) [2], а препаратом выбора поддержания достаточного кислородного баланса тканей – меглюмина натрия сукцинат (meglumine sodium succinate) [3, 4].

Цель исследования – улучшить качество лечения пациентов, поступивших в отделение реанимации с диагнозом «Т40.9. Отравление другими и неуточненными психодислептиками (галлюциногенами)» и «Т43.9. Отравление психотропными средствами неуточненными».

Материал и методы. Настоящее исследование проводилось на базе Казанского государственного медицинского университета (кафедра анестезиологии и реанимации ФГБОУ ВО КГМУ Минздрава России) и отделения анестезиологии и реанимации № 1 ГАУЗ ГКБ № 7 в 2014–2017 гг. В исследование включались все пациенты, поступавшие в клинику в коматозном состоянии с диагнозом «Т40.9 Отравление другими и неуточненными психодислептиками (галлюциногенами)» и «Т43.9 Отравление психотропными средствами неуточненными».

Исследование было проведено у 90 пациентов [62 мужчины (68,8%) и 28 женщин (31,2%)], что коррелирует с данными Роспотребнадзора по РТ. Пациенты поступали в состоянии токсической комы и распределялись по трем группам по 30 человек случайным образом по мере поступления.

Моментом начала исследования считали время поступления в ОАР.

Всем пациентам регулярно проводились стандартные лабораторные и клинические исследования, включая ALT, AST, исследование уровня лактата плазмы, а для

II и III групп проводили мониторинг $ScvO_2$ – центральной венозной сатурации крови по анализам КЩС. Все пациенты получали инфузионно-трансфузионную терапию на основании показателей: $АД_{сист}$ / $АД_{сред}$ (мм рт.ст.), ЧСС (в мин), лактат плазмы (ммоль/л), диурез (мл/кг/ч), $SatO_2$ (%), гематокрит (%), гемоглобин (г/л) [5]. Во II и III группах дополнительная коррекция осуществлялась на основании смешанной венозной сатурации крови по анализам КЩС.

В III группе проводилась инфузия препарата меглюмина натрия сукцината (Meglumine sodium succinate) 1,5% по 800 мл в сут (по 400 мл 2 раза в сут) [6]. Критерием успешности лечения выбраны адекватное сознание у пациента, нормализация анализов (контроль по ALT), перевод в профильное отделение. Таким образом, в исследовании было выделено 3 группы.

I. Стандартная инфузионная терапия.

II. Инфузионная терапия, корригируемая на основе анализа центральной венозной сатурации ($ScvO_2$).

III. Инфузионная терапия, корригируемая на основе анализа центральной венозной сатурации ($ScvO_2$), и инфузия препарата меглюмина натрия сукцинат (Meglumine sodium succinate) 1,5%.

Результаты и их обсуждение. Показатели системной гемодинамики и кислородного баланса тканей при поступлении в группах представлены в *таблице*.

Всем пациентам проводилась инфузионная терапия: кристаллоиды, витамины группы $B_{6,12}$, церебропротекторы, симптоматическая терапия, а в III группе – инфузия препарата меглюмина натрия сукцинат (Meglumine sodium succinate) 1,5% [5]. Инотропная поддержка дофамином по показателям АД, ЧСС, диуреза, клиренса лактата во всех группах и динамика $ScvO_2$ во II и III группах.

Клиренс лактата в группах показан на *рис. 1.*

Динамика $ScvO_2$ во II и III группах отображена на *рис. 2*.

Инсуффляция кислорода проведена у всех пациентов во всех группах. Как видно из представленных диаграмм, уровень лактата в группах II и III нормализовался быстрее, что коррелирует с динамикой $ScvO_2$, по которой осуществлялась коррекция $r_{xy} \neq 0$ – коэффициент корреляции Пирсона.

Показатели системной гемодинамики и кислородного баланса тканей при поступлении пациентов в клинику

Показатели системной гемодинамики и кислородного баланса	Группы					
	I		II		III	
	Абс. число	%	Абс. число	%	Абс. число	%
ЦВД < 30 мм рт. ст.	28	93,3	25	83,3	26	86,6
ЧСС > 90, *мин*	20	66,6	19	63,3	21	70
$АД_{сред.}$ < 80 мм рт. ст.	18	60	17	56,6	19	63,3
Лактат плазмы > 2,2 ммоль/л	15	50	17	56,6	18	60
Диурез < 0,5 мл/кг/ч	16	56	14	46,6	16	56
$SatO_2$ < 94%	22	73,3	24	80	26	86,6
Гематокрит > 45%	15	50	16	56	18	60
Гемоглобин < 100 г/л*	1	3,3	1	3,3	–	–
$ScvO_2$ < 70%	–	–	21	70	22	73,3

*Анемия обусловлена железодефицитной формой.

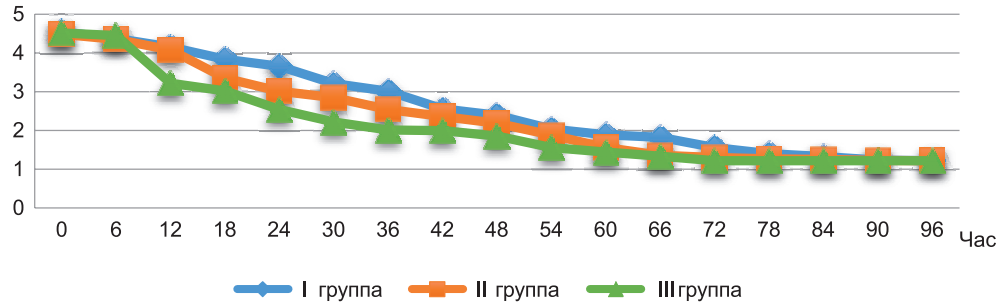

Рис. 1. Клиренс лактата в I, II, III группах

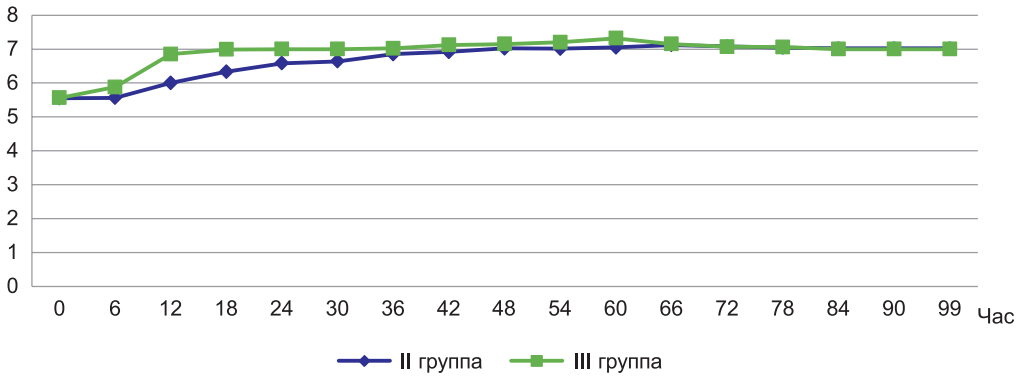

Рис. 2. Динамика $ScvO_2$ во II и III группах

Инотропная поддержка проводилась в I группе в дозе (4,2±2,5) мкг/кг/мин, во II группе в дозе (5,4±2,8) мкг/кг/мин, в III группе в дозе (4,9±2,4) мкг/кг/мин. Нормализация показателей гемодинамики и кислородного баланса тканей, в том числе выход на целевые показатели лактата в первые сутки, отмечена у 12 пациентов в I группе, у 20 больных выход на целевые показатели лактата и $ScvO_2$ в первые сутки – во II группе, что составило 42,86% от количества пациентов с патологическими показателями в I группе и 80% во II. Выход на целевые показатели лактата и $ScvO_2$ произошел у 25 пациентов в первые сутки в III группе, что составило 96,15% от количества пациентов с патологическими показателями.

Полная нормализация показателей у всех пациентов I группы отмечена после третьих суток терапии, во II группе – после вторых и в III группе – на вторые сутки. По истечении первых суток лечения средний объем инфузии составил (3 520,0±350,0) мл, (4 850,0±425,0) мл, (4 550,0±320,0) мл в I, II, III группах соответственно.

Динамика редукции маркеров цитолиза представлена на *рис. 3.*

Динамика редукции коматозной симптоматики представлена на *рис. 4*.

В настоящем исследовании авторами показано, что в группах II и III, инфузионная терапия в которых контролировалась мониторингом лактата и $ScvO_2$, улучшения показателей гомеостаза происходили быстрее, чем в группе I с мониторингом только лактата. Снижение показателей самого лактата во II и III группах происходило быстрее, что говорит о более раннем восстановлении кислородного баланса тканей. Пациентам II и III групп потребовался больший суточный объем инфузионной терапии, однако выздоровление у этих пациентов наступало быстрее, чем в I группе, что позволяло раньше отменить инфузию. Также пациентам II и III групп потребовались большие дозы вазоинотропной поддержки, но у них появилась возможность раньше от этой поддержки «уйти».

В результате оптимизации инфузионной терапии на основании совместного мониторинга клиренса лактата и $ScvO_2$ раньше происходила редукция коматозной симптоматики, что и являлось критерием выздоровления. Применение меглюмина натрия сукцината (Meglumine sodium succinate) 1,5% также привело к более раннему восстановлению кислородного баланса тканей по сравнению с контрольной группой. В группе меглюмина натрия сукцината (Meglumine sodium succinate) 1,5% быстрее снижалась тахикардия, но медленнее поднималось АД, что обусловлено особенностями данного метода. Наилучшие показатели по редукции коматозного состояния зафиксированы в группе III, у которой сочетались мониторинг $ScvO_2$ и применение меглюмина натрия сукцината (Meglumine sodium succinate) 1,5%.

Результаты и их обсуждение. Нарушение дыхания является частым осложнением острых экзогенных отравлений и развивается оно вследствие нарушения газообмена в легких либо транспорта газов кровью, или газообмена в тканях (тканевое дыхание). Это приводит к гипоксии, которая в зависимости от вида токсического вещества может развиваться как гипоксическая гипоксия (артериальная гипоксемия), транспортная (гемическая) гипоксия, циркуляторная и тканевая (гистотоксическая) гипоксия, т.е. согласно известной патогенетической классификации при острых отравлениях возможны гипоксические состояния всех видов [7].

При острых отравлениях наиболее распространена гипоксическая гипоксия, возникающая вследствие нарушений внешнего дыхания (86,1%), а в остальных случаях (13,9%) преобладают явления гемической, циркуляторной и тканевой. Различные нарушения внешнего дыхания, встречающиеся при острых отравлениях, приводят к развитию гипоксической гипоксии неврогенной, аспирационно-обтурационной или легочной (паренхиматозной) формы [8].

При лечении острого отравления перед врачом стоит главная задача – проведение патогенетически обоснованной инфузионной терапии, направленной на коррекцию сдвигов гомеостаза, вызванных токсическим агентом, и удаления токсического агента и продуктов его распада. При этом поскольку коматозное состояние при отравлениях является следствием патологических нарушений (в том числе кислородным дисбалансом тканей), то проведение обоснованной инфузионной терапии становится

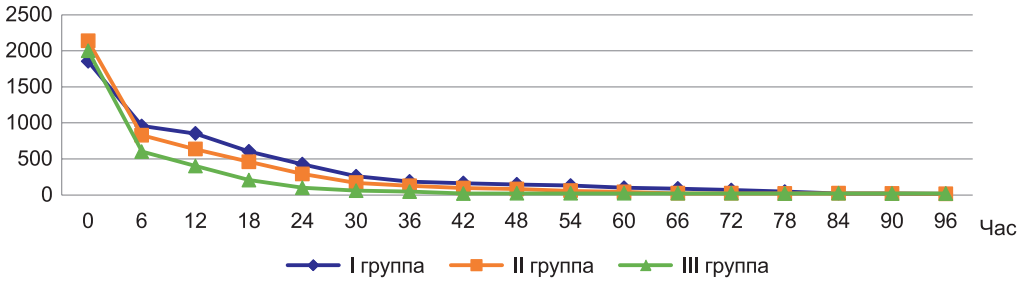

Рис. 3. Динамика редукции маркеров цитолиза ALT U/l (средние значения)

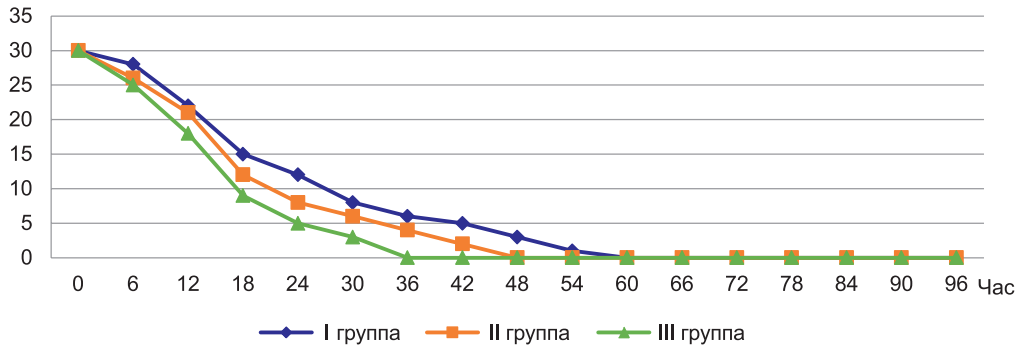

Рис. 4. Динамика редукции коматозной симптоматики (количество пациентов в коме)

первоочередной задачей [9, 10, 11]. Здесь необходимо использовать тот «маркер», который бы наиболее полно и интегрально позволял контролировать достаточность инфузионной терапии. Таким «маркером» может являться центральная (смешанная) венозная сатурация ($ScvO_2$).

Клиническое использование $ScvO_2$ обусловлено четырьмя составляющими: сердечный выброс, концентрация гемоглобина, насыщение гемоглобина кислородом и потребление кислорода тканями. Возможно использование мониторинга $ScvO_2$ для оценки волемического статуса, сердечного выброса и переносимости инфузионной нагрузки [12, 13], а также для определения показаний к гемотрансфузии [14, 15], определения кислородного баланса тканей и вазоинотропной поддержки [16]. Выбор $ScvO_2$ для проведения патогенетически обоснованной инфузионной терапии был обусловлен возможностью $ScvO_2$ отражать общий кислородный баланс организма, который выражается отношением доставки кислорода к его потреблению в тканях. В клинической интерпретации $ScvO_2$ важно учитывать факторы, влияющие на доставку кислорода (вентиляционно-перфузионные отношения, сердечный выброс, уровень гемоглобина) и на изменения потребности в нем (синдром системной воспалительной реакции, повышение работы дыхания, лихорадка, боль, возбуждение, интоксикация, седация) [17]. В условиях критического состояния значения $ScvO_2$ ниже 65% соответствуют недостаточной доставке кислорода, а выше 75% – нарушению потребления кислорода тканями. В связи с этим P. Bauer et al. (2008) предложили зону безопасных значений $ScvO_2$ – «коридор безопасности» – в интервале 65–75%, выход из которого ассоциируется с увеличением летальности [18].

Необходимо подчеркнуть, что $ScvO_2$ носит «интегральный» характер – отражает общий кислородный баланс организма без учета нарушений регионарного характера Таким образом, инфузионная терапия, направленная только на восстановление $ScvO_2$, может быть недостаточна для адекватного восстановления гомеостаза. Диагностическую значимость $ScvO_2$ можно увеличить, используя мониторинг лактата. Разнонаправленная динамика обоих показателей позволяет более гибко принимать клинические решения с учетом вида нарушения кислородного баланса [19, 20]. В работе T. Jansen (2010) в группе ургентных пациентов, где проводился одновременный мониторинг $ScvO_2$ и лактата, было продемонстрировано уменьшение времени нахождения в отделениях реанимации, респираторной и вазоинотропной поддержки, тяжести органной дисфункции [21].

Гипоксия сопровождает любую патологию. По современным представлениям гипоксия является патофизиологическим процессом, развивающимся в условиях дефицита кислорода или действия токсических веществ [22]. В основе гипоксии лежит инактивация митохондриальных ферментных и ионотранспортных комплексов. Это ведет к нарушению аэробного синтеза энергии, к торможению (или полной блокаде) энергозависимых метаболических функций клеточных мембран, к структурным изменениям и гибели клеток.

По мнению Л.Д. Лукьяновой (1999, 2001), патологические эффекты гипоксии реализуются двумя путями: вследствие прямого воздействия на биоэнергетический аппарат клетки с нарушением его функции (биоэнергетическая гипоксия) и опосредованно – через стрессорную активацию нейрогуморального звена, запускающего реакции «патологического» метаболического каскада, которые формируют условия, ухудшающие диссоциацию оксигемоглобина и ограничивающие поступление кислорода в клетку. Возникает так называемая «метаболическая гипоксия» [22, 23].

Гипоксия имеет стадийный характер течения. При снижении кислорода в среде, окружающей клетку, изменяется активность митохондриальных ферментов (биоэнергетическая гипоксия) на субстратном участке в области I ферментного комплекса (НАД-зависимый путь окисления). Это приводит к нарушению сопряженного с ним процесса окислительного фосфорилирования – 1-я (компенсаторная) стадия биоэнергетической гипоксии.

При продолжающемся гипоксическом воздействии нарушения электрон-транспортной функции дыхательной цепи распространяются от субстратного к цитохромному участку (область цитохромов в-с). Это соответствует 2-й (обратимой) стадии биоэнергетической гипоксии и сопровождается декомпенсацией энергетического обмена. Когда нарушения электрон-транспортной функции дыхательной цепи митохондрий приводят к инактивации цитохромоксидазы, формируется 3-я (терминальная, или необратимая) стадия биоэнергетической гипоксии. Стадийность процесса определяется тяжестью и длительностью снижения доставки кислорода к клетке, а в комплексе функционально-метаболических нарушений («метаболическая гипоксия») изменения энергетического обмена играют ведущую роль.

Для коррекции митохондриальных нарушений при гипоксии современная медицина использует вещества, способные защитить клетку от гипоксии, так называемые цитопротекторы или антигипоксанты [22].

Янтарная кислота (бутадионовая кислота, этан-1,2-дикарбоновая кислота) является универсальным промежуточным метаболитом, образующимся при взаимопревращениях углеводов, белков и жиров в растительных и животных клетках (Оболенский С.В., 2002). В физиологических условиях она диссоциирована, поэтому название ее аниона – сукцинат, часто применяют как синоним термина «янтарная кислота» [24]. Содержание янтарной кислоты в животных тканях сопоставимо с таковым для других ди- и трикарбоновых кислот. Эндогенный уровень ее в плазме крови человека колеблется от 1 до 6 мкг/мл. Обнаруживаемая в животных тканях янтарная кислота является продуктом пятой и субстратом шестой реакции в цикле Кребса. Превращение янтарной кислоты в организме обеспечивает продукцию энергии. Мощность системы энергопродукции, которую она обеспечивает, в сотни раз превосходит все другие системы энергообразования организма [25, 26].

В нервной ткани функционирует так называемый γ-аминобутиратный шунт (ГАМК-шунт, или цикл Робертса), в ходе которого янтарная кислота образуется из γ-аминомасляной кислоты через промежуточную стадию янтарного полуальдегида. У растений янтарная кислота продуцируется в глиоксилатном цикле при расщеплении изолимонной кислоты изоцитралазой, у некоторых микроорганизмов – в процессе сукцинат-пропионатного брожения.

Биологическая активность экзогенного сукцината зависит от дозы, режима введения препарата, его химической формы (кислота, соль, сложный эфир) и функционального состояния организма. При применении физиологических доз янтарной кислоты можно выделить две группы эффектов:

• прямое действие янтарной кислоты на клеточный метаболизм;

• влияние янтарной кислоты на транспорт свободного кислорода в ткани.

В экспериментах *in vitro* было показано, что применение сукцината увеличивает потребление кислорода тканями за счет окисления добавленных субстратов до конечных продуктов: углекислоты, воды и тепла. Одна молекула сукцината обеспечивает окисление многих эндогенных субстатов. То есть окисление сукцината является необходимым условием каталитического действия других карбоновых кислот для усвоения тканью кислорода. Для

пополнения пула всех органических кислот цикла Кребса у человека оказалось достаточным вводить экзогенный сукцинат [25, 26, 27, 28, 29, 30, 31]. Биологическое значение данного явления заключается в быстром ресинтезе клетками АТФ и в повышении их антиоксидантной резистентности. Преимущества сукцината перед другими субстратами клеточного окисления наиболее выражены в условиях гипоксии, когда возрастает продукция эндогенного сукцината и скорость его окисления.

Например, при ишемических и гипоксических поражениях головного мозга снижается уровень таких макроэргов, как АТФ и креатинфосфат. Изменения дыхательной цепи митохондрий начинаются на субстратном участке, где после кратковременного усиления резко снижается активность НАДН-зависимого пути окисления. Последнее нарушает перенос электронов на участке НАДН-коэнзим Q и окислительное фосфорилирование, связанное с ним. И если на начальных этапах гипоксии внутриклеточная концентрация макроэргов снижается незначительно, так как активизируются компенсаторные альтернативные метаболические потоки (в частности, сукцинатоксидазный путь окисления), то при прогрессировании гипоксии блокируется терминальный цитохромный участок дыхательной цепи митохондрий.

Параллельно происходят изменения в гликолитическом пути образования АТФ. Первоначальная активация его и накопление молочной кислоты выступают в роли процесса альтернативного окислительному фосфорилированию. Однако гликолиз даже в условиях, когда он поставляет в клетки до 80% всей образующейся энергии, удовлетворяет потребности их в энергии всего на одну треть. А если ишемия не устраняется, то наступает торможение гликолиза.

Необходимо отметить, что повреждение системы доставки АТФ часто опережает нарушение его образования. Разобщение синтеза и утилизации АТФ объясняет возникновение необратимых изменений (повреждений) клеток мозга при довольно высоком уровне АТФ. Факторами особой значимости при церебральной ишемии и вторичной гипоксии выступают «оксидантный стресс» и рост свободных радикалов, источником генерации которых служат либо митохондриальные ферменты, либо НАДН-оксидаза наружной мембраны митохондрий, которая не связана с дыхательной цепью. Повышенная продукция свободных радикалов является одной из причин длительного спазма сосудов, прогрессирования ишемического отека или набухания мозга.

Поэтому фармакологическая коррекция энергетических нарушений в нейронах, обусловленных ишемией или гипоксией, должна включать либо восстановление НАД-зависимого участка дыхательной цепи митохондрий, либо активацию метаболических потоков, альтернативных НАД-оксидазному, т.е. обеспечивающих поступление электронов на терминальный цитохромный участок дыхательной цепи и поддерживающих тем самым способность митохондрий производить энергию.

Наиболее быстрым альтернативным путем выступает сукцинатоксидазное окисление, активация которого возможна через повышение активности сукцинатдегидрогеназы и улучшение проникновения как экзогенного, так и эндогенного сукцината в митохондрии. Введенная в организм янтарная кислота, выполняя каталитическую функцию по отношению к циклу Кребса, снижает содержание в крови таких интермедиаторов этого цикла, как лактат, пируват, цитрат, которые накапливаются на ранних стадиях гипоксии. Феномен быстрого окисления янтарной кислоты сукцинатдегидрогеназой с быстрым ресинтезом АТФ получил название «монополизации дыхательной цепи».

Цикл Робертса, функционирующий в нервной ткани, в ходе которого янтарная кислота образуется из γ-аминомасляной кислоты, также направлен на защиту нейронов от гипоксии. То есть антигипоксическое, нейропротекторное действие янтарной кислоты обусловлено ее влиянием на ресинтез АТФ в митохондриях и увеличением содержания в мозге γ-аминомасляной кислоты [32]. Это ослабляет деструкцию мембранных элементов нейронов, способствует полному восстановлению функций и структуры мозга [33, 34].

Под влиянием янтарной кислоты в организме нормализуются обмен гистамина и серотонина, улучшается микроциркуляция в органах и тканях, усиливается биоэлектрическая активность сердца, улучшается гемодинамика, восстанавливается активность ключевого окислительно-восстановительного фермента дыхательной цепи митохондрий клеток – цитохромоксидазы [6, 35, 36, 37,]. Таким образом, в основе лечебно-профилактического действия янтарной кислоты и ее соединений лежит модифицирующее влияние на процессы тканевого метаболизма (клеточное дыхание, ионный транспорт, синтез белков). Причем амплитуда и направленность модификаций зависят от исходного функционального состояния тканей, а конечный результат выражается в оптимизации параметров их функционирования.

Выводы:

1. При лечении тяжелого отравления вследствие токсического действия неуточненного психотропного вещества должна применяться патогенетически обоснованная терапия, направленная на стабилизацию кислородного баланса тканей.

2. Центральная венозная сатурация и уровень лактата плазмы являются достоверными триггерами для коррекции лечения.

3. Нормализация кислородного баланса тканей, основанная на достижении целевых значений лактата и $ScvO_2$, ускоряет редукцию коматозного состояния.

4. Применение препарата меглюмина натрия сукцината (Meglumine sodium succinate) 1,5% при лечении отравления вследствие токсического действия неуточненного психотропного вещества позволяет обеспечить целевой уровень детоксикации на фоне патогенетически обоснованной инфузионной терапии, уменьшить длительность делирия и время пребывания в ОАР.

5. Наилучшие результаты получены при сочетании инфузионной терапии, корригируемой на основе мониторинга центральной венозной сатурации ($ScvO_2$), и применения инфузии препарата меглюмина натрия сукцината (Meglumine sodium succinate) 1,5%.

Практические рекомендации:

1. У пациентов с тяжелым отравлением вследствие токсического действия неуточненного психотропного вещества при коррекции инфузионной терапии следует ориентироваться на уровни центральной венозной сатурации и лактата плазмы как универсальные маркеры кислородного баланса тканей.

2. Необходимо проводить нормализацию кислородного баланса тканей у пациетов с отравлением вследствие токсического действия неуточненного психотропного вещества с помощью патогенетически обоснованной инфузионной терапии, основанной на достижении целевых значений лактата и $ScvO_2$, что ускоряет редукцию делирия.

3. Рекомендовать применение препарата меглюмина натрия сукцинат (Meglumine sodium succinate) 1,5%, который позволяет обеспечить целевой уровень детоксикации, уменьшает длительность коматозного состояния и время пребывания в ОАР.

Прозрачность исследования. *Исследование спонсировалось ОРР ООО «НТФФ «ПОЛИСАН». Авторы несут полную ответственность за предоставление окончательной версии рукописи в печать.*

***Декларация о финансовых и других взаимоотношениях**. Все авторы принимали участие в разработке концепции, дизайна исследования и в написании рукописи. Окончательная версия рукописи была одобрена всеми авторами. Авторы получали гонорар за исследование.*

ЛИТЕРАТУРА

1. Ситуация по острым отравлениям химической этиологии среди населения Республики Татарстан за 2017 г. / Управление Федеральной службы по надзору в сфере защиты прав потребителей и благополучия человека по Республике Татарстан (Татарстан). – URL: http://16.rospotrebnadzor.ru/en/directions_of_activity/social_hygienic_monitoring/-/asset_publisher/Pfz8/content/ситуация-по-острым-отравлениям-химической-этиологии-среди-населения-республики-татарстан-за-2017 г.
2. Trends but not individual values of central venous oxygen saturation agree with mixed venous oxygen saturation during varying hemodynamic conditions / M.H. Dueck, M. Klimek, S. Appenrodt [et al.] // Anesthesiology. – 2005. – Vol. 103. – P.249–257.
3. *Ливанов, Г.А.* Коррекция критических состояний при острых отравлениях ядами нейротропного действия на раннем госпитальном этапе / Г.А. Ливанов // Скорая медицинская помощь. – 2005. – № 1. – С.47–52.
4. *Кондрашова, М.Н.* Активация сукцинатдегидрогеназы как основа «анаэробной» работы и устойчивости к гипоксии / М.Н. Кондрашова, Е.И. Маевский // Митохондриальные процессы во временной организации жизнедеятельности / под ред. М.Н. Кондрашовой. – Пущино, 1978. – С.6–12.
5. Приказ Министерства здравоохранения РФ от 04.09.2012 № 129н «Об утверждении стандарта специализированной медицинской помощи при острой интоксикации, вызванной употреблением психоактивных веществ».
6. *Коваленко, Л.А.* Реамберин 1,5% для инфузий: от эксперимента в клинику / Л.А. Коваленко, М.Г. Романцев. – СПб.: Минимакс, 1999. – 112 с.
7. *Зильбер, А.П.* Клиническая физиология в анестезиологии и реаниматологии / А.П. Зильбер. – М.: Медицина, 1984. – 480 с.
8. Человек в условиях гипокапнии и гиперкапнии / Н.А. Агаджанян, И.Н. Полунин, В.К. Степанов, В.Н. Поляков. – Астрахань: Изд-во АГМА, 2001. – 340 с.
9. Positron emission tomographic analysis of central D1 and D2 dopamine receptor occupancy in patients treated with classical neuroleptics and clozapine: Relation to extrapyramidal side effects / L. Farde, A.L. Nordstrom, F.A. Weisel [et al.] // Arch. Gen. Psychiatry. – 1992. – Vol. 49. – P.538–544.
10. High levels of Dopamine D2 receptor occupancy with low-dose haloperidol treatment: A PET study / S. Kapur, G. Remington, C. Jones [et al.] // Am. J. Psychiatry. – 1996. – Vol. 153(7). – P.948–950.
11. *Laureys, S.* Brain function in coma, vegetative state, and related disorders / S. Laureys, A.M. Owen, N.D. Schiff // Lancet Neurol. – 2004. – Vol. 3. – P.537–546.
12. $ScvO_2$ as a marker to define fluid responsiveness / R. Giraud [et al.] // J. Trauma. – 2011. – Vol. 70 (4). – P.802–807.
13. Correlation between central venous oxygen saturation and oxygen delivery changes following fluid therapy / A. Yazigi [et al.] // Acta Anaesthesiol. Scand. – 2008. – Vol. 52. – P.1213–1217.
14. *Strandvik, G.F.* Hypertonic saline in critical care: a review of the literature and guide lines for use in hypotensive states and raised intracranial pressure / G.F. Strandvik // Anaesthesia. – 2009. – Vol. 64. – P.990–1003.
15. Venous oxygen saturation as a physiologic transfusion trigger / B. Vallet [et al.] // Critical Care. – 2010. – Vol. 14. – P.213.
16. Central venous saturationis a predictor of reintubationin difficult-to-wean patients / C. Teixeira [et al.] // Crit. Care Med. – 2010. – Vol 38 (2). – P.491–496.
17. *Шефи, Ш.* Центральная венозная сатурация ($ScvO_2$): польза и ограничения / Ш. Шефи, Р. Пирс; под ред. Э.В. Недашковского // Актуальные проблемы анестезиологии и реаниматологии: освежающий курс лекций. – Архангельск, 2009. – № 14. – С.153–159.
18. *Bauer, P.* Significance of venous oximetry in the critically ill / P. Bauer, K. Reinhart, M. Bauer // Med. Intensiva. – 2008. – Vol. 32. – P.134–142.
19. *Fuller, B.M.* Lactate as a hemodynamic marker in the critically ill / B.M. Fuller, R.P. Dellinger // Curr. Opin. Crit. Care. – 2012. – № 18 (3). – P.267–272.
20. Early Interventions in Severe Sepsis and Septic Shock: A Review of the Evidence One Decade Later / E.P. Rivers, M. Katranji, K.A. Jaehne [et al.] // Minerva Anestesiol. – 2012. – Vol. 78 (6). – P.712–724.
21. Early Lactate-Guided Therapy in ICU Patients: A Multicenter, Open-Label, Randomized, Controlled Trial / T.C. Jansen, J. Bommel, J. Schoonderbeek [et al.] // Am. J. Respir. Crit. Care Med. – 2010. – Vol. 182. – P.752–761.
22. *Лукьянова, Л.Д.* Гипоксия при патологиях. Молекулярные механизмы и принципы коррекции / Л.Д. Лукьянова // Перфторорганические соединения в биологии и медицине: сб. науч. тр. – Пущино: ОНТИ ПНЦ РАН, 2001. – С.56–69.
23. *Лукьянова, Л.Д.* Антигипоксанты. Подходы к их классификации. Принципы применения / Л.Д. Лукьянова // V Фармакологическая коррекция гипоксических состояний: материалы II Всесоюз. конф. – Гродно, 1991. – Т. 4,1. – С.126–127.
24. *Оболенский, С.В.* Реамберин – новое средство для инфузионной терапии в практике медицины критических состояний: метод. рекомендации / С.В. Оболенский; Комитет по здравоохр.; администр. С.-Петербурга; СПб. мед. акад. последипломного образования. – СПб.: СПбМАПО, 2002. – 19 с.
25. *Кондрашова, М.Н.* Выясненные и наметившиеся вопросы на пути исследования регуляции физиологического состояния янтарной кислоты / М.Н. Кондрашова // Терапевтическое действие янтарной кислоты. – Пущино: НЦБИ, 1976. – С.8–30.
26. *Кондрашова, М.Н.* Накопление и использование янтарной кислоты в митохондриях / М.Н. Кондрашова // Митохондрии. Молекулярные механизмы ферментативных реакций. – М.: Наука, 1972. – С.151–170.
27. *Кондрашова, М.Н.* Роль янтарной кислоты в активации гипометаболических состояний / М.Н. Кондрашова // Янтарная кислота в медицине, пищевой промышленности, сельском хозяйстве: сб. науч. ст. – Пущино: Ин-т теорет. и эксперим. биофизики, 1996. – С.70–74.
28. *Кондрашова, М.Н.* Фармакологическая коррекция гипоксических состояний / М.Н. Кондрашова. – М.: АМН СССР, 1989. – С.151–170.
29. *Кондрашова, М.Н.* Активация сукцинатдегидрогеназы как основа «анаэробной» работы и устойчивости к гипоксии / М.Н. Кондрашова, Е.И. Маевский // Митохондриальные процессы во временной организации жизнедеятельности / под ред. М.Н. Кондрашовой. – Пущино: НЦБИ, 1978. – С.6–12.
30. *Маевский, Е.И.* Коррекция метаболического ацидоза путем поддержания функций митохондрий / Е.И. Маевский, А.С. Розенфельд, Е.В. Гришина, М.Н. Кондрашова. – Пущино: Наука, 2001. – 155 с.
31. Endogenous succinate in mitochondria respiration under different states of organism / M.N. Kondrashova, E.I. Maevsky, I.B. Gusar [et al.] // First European bioenergetic conference: abstracts. – Bologna, Italy, 1980. – P.371–372.
32. *Румянцева, С.А.* Критические состояния в клинической практике / С.А. Румянцева [и др.]. – М.: МИГ «Медицинская книга», 2010. – 640 с.
33. Перфторан и жизнь в обществе после перенесенной травматической и нетравматической ишемии головного мозга / Л.В. Усенко, Е.Н. Клигуненко, А.А. Криштафор, Г.С. Канюка // Перфторорганические соединения в биологии и медицине. – Пущино: Наука, 2001. – С.156–163.
34. *Усенко, Л.В.* Динамика функционального состояния коры головного мозга при лечении экспериментальной черепно-мозговой травмы янтарно-кислым натрием / Л.В. Усенко, Е.Н. Клигуненко, А.Г. Доронин // Актуальные проблемы теоретической и клинической медицины. – Днепропетровск, 1996. – С.64–67.
35. Применение новых иммунотропных и антиоксидантных средств в терапии гриппа и ОРЗ: руководство для врачей

/ В.А. Исаков, А.Л. Коваленко, В.В. Туркин, Ю.В. Аспель. – СПб., 2001. – 74 с.
36. *Клигуненко, Е.Н.* Функциональное состояние коры головного мозга и обмен биогенных аминов под влиянием натрия сукцината при экспериментальной ЧМТ / Е.Н. Клигуненко, В.К. Бондарь, А.Г. Доронин // Материалы IV науч.-практ. конф. анестезиологов Казахстана. – Кустанай, 1986. – Ч. III. – С.56–60.
37. *Гусев, Е.И.* Ишемия головного мозга / Е.И. Гусев, В.И. Скворцова. – М.: Медицина, 2001. – 328 с.

REFERENCES

1. Upravleniye Federal'noy sluzhby po nadzoru v sfere zashchity prav potrebiteley i blagopoluchiya cheloveka po Respublike Tatarstan (Tatarstan) [Office of the Federal Service for Supervision of Consumer Rights Protection and Human Welfare in the Republic of Tatarstan (Tatarstan)]. Situatsiya po ostrym otravleniyam khimicheskoy etiologii sredi naseleniya Respubliki Tatarstan za 2017 god [The situation of acute poisoning of chemical etiology among the population of the Republic of Tatarstan for 2017] http://16.rospotrebnadzor.ru/en/directions_of_activity/social_hygienic_monitoring/-/asset_publisher/Pfz8/content/situatsiya-po-ostrym-otravleniyam-khimicheskoi-etiologii-sredi-naseleniya-respubliki-tatarstan-za-2017g
2. Dueck MH, Klimek M, Appenrodt S, Weigand C, Boerner U. Trends but not individual values of central venous oxygen saturation agree with mixed venous oxygen saturation during varying hemodynamic conditions. Anesthesiology. 2005; 103: 249–257.
3. Livanov GA. Korrektsiya kriticheskikh sostoyaniy pri ostrykh otravleniyakh yadami neyrotropnogo deystviya na rannem gospital'nom etape [Correction of critical states in acute poisoning with poisons of neurotropic action in the early hospital stage]. Skoraya meditsinskaya pomoshch' [Emergency]. 2005; 1: 47–52.
4. Kondrashova MN, Mayevskiy Yel. Aktivatsiya suktsinatdegidrogenazy kak osnova "anaerobnoy" raboty i ustoychivosti k gipoksii [Activation of succinate dehydrogenase as the basis of "anaerobic" work and resistance to hypoxia]. Mitokhondrial'nyye protsessy vo vremennoy organizatsii zhiznedeyatel'nosti [Mitochondrial processes in the temporal organization of vital activity]. 1978; 6–12.
5. Prikaz Ministerstva zdravookhraneniya RF ot 4 sentyabrya 2012 goda № 129n «Ob utverzhdenii standarta spetsializirovannoy meditsinskoy pomoshchi pri ostroy intoksikatsii, vyzvannoy upotrebleniyem psikhoaktivnykh veshchestv» [Order of the Ministry of Health of the Russian Federation of September 4, 2012 No. 129n "On approval of the standard of specialized medical care for acute intoxication caused by the use of psychoactive substances"]. 2012.
6. Kovalenko LA, Romantsev MG. Reamberin 1,5 % dlya infuziy: ot eksperimenta v kliniku [Reamberin 1.5% for infusions: from experiment to the clinic]. SPb: Minimaks [SPb: Minimax]. 1999; 112 p.
7. Zilber AP. Klinicheskaya fiziologiya v anesteziologii i reanimatologii. [Clinical physiology in anesthesiology and resuscitation]. Moskva: Meditsina [Moscow: Medicine]. 1984; 480 p.
8. Agadzhanyan NA, Polunin IN, Stepanov VK, Polyakov VN, Agadzhanyan NA. Chelovek v usloviyakh gipokapnii i giperkapnii [A person in hypocapnia and hypercapnia]. Astrakhan': Izdatelstvo AGMA [Astrakhan: Publishing house AGMA]. 2001; 340 p.
9. Farde L, Nordstrom A-L, Wiesel F-A, Pauli S, Halldin C, Sedvall G. Positron emission tomographic analysis of central D1 and D2 dopamine receptor occupancy in patients treated with classical neuroleptics and clozapine; Relation to extrapyramidal side effects. Archives of General Psychiatry. 1992; 49: 538–544.
10. Kapur S, Remington G, Jones C, Wilson A, DaSilva J, Houle S, Zipursky R. High levels of dopamine D2 receptor occupancy with low-dose haloperidol treatment: a PET study. American Journal of Psychiatry. 1996; 153: 948–950.
11. Laureys S, Owen AM, Schiff ND. Brain function in coma, vegetative state, and related disorders. Lancet Neurol. 2004; 3: 537–546.
12. Giraud R, Siegenthaler N, Gayet-Ageron A, Combescure C, Romand JA, Bendjelid K. ScvO2 As a Marker to Define Fluid Responsiveness. J Trauma. 2011; 70 (4): 802–807.
13. Yazigi A, Abou-Zeid H, Madi-Jebara S, Haddad F, Hayek G, Jabbour K. Correlation between central venous oxygen saturation and oxygen delivery changes following fluid therapy. Acta Anaesthesiol Scand. 2008; 52 (9): 1213–1217.
14. Strandvik GF. Hypertonic saline in critical care: a review of the literature and guidelines for use in hypotensive states and raised intracranial pressure. Anaesthesia. 2009; 64 (9): 990-1003.
15. Vallet B, Robin E, Lebuffe G. Venous oxygen saturation as a physiologic transfusion trigger. Critical Care. 2010; 14: 213.
16. Teixeira C, da Silva NB, Savi A, Vieira SR, Nasi LA, Friedman G, Oliveira RP, Cremonese RV, Tonietto TF, Bressel MA, et al. Central venous saturation is a predictor of reintubation in difficult-to-wean patients. Crit Care Med. 2010; 38: 491–496.
17. Shefi Sh, Pirs R; Nedashkovskogo EV ed. Tsentral'naya venoznaya saturatsiya ($ScvO_2$): pol'za i ogranicheniya [Central venous saturation (Scv02): benefits and limitations]. Arkhangel'sk: Aktual'nyye problemy anesteziologii i reanimatologii: osvezhayushchiy kurs lektsiy [Arkhangelsk: Actual problems of anesthesiology and resuscitation: a refreshing course of lectures]. 2009; 14: 153–159.
18. Bauer P, Reinhart K, Bauer M. Significance of venous oximetry in the critically ill. Med Intensiva. 2008; 32: 134–142.
19. Fuller BM, Dellinger RP. Lactate as a hemodynamic marker in the critically ill. Curr Opin Crit Care. 2012; 18: 267–272.
20. Rivers EP, Katranji M, Jaehne KA, et al. Early Interventions in Severe Sepsis and Septic Shock: A Review of the Evidence One Decade Later. Minerva Anestesiol. 2012: 78 (6): 712-724.
21. Jansen TC, van Bommel J, Schoonderbeek FJ, Sleeswijk Visser SJ, van der Klooster JM, Lima AP, Willemsen SP, Bakker J. Early lactate-guided therapy in intensive care unit patients: a multicenter, open-label, randomized controlled trial. Am J Respir Crit Care Med. 2010; 182: 752–761.
22. Luk'yanova LD. Gipoksiya pri patologiyakh; Molekulyarnyye mekhanizmy i printsipy korrektsii; Perftororganicheskiye soyedineniya v biologii i meditsine [Hypoxia in pathologies; Molecular mechanisms and principles of correction; Perfluoroorganic compounds in biology and medicine]. Pushchino: ONTI PNTS RAN [Pushchino: ONTI PNT RAS]. 2001; 56–69.
23. Luk'yanova LD. Antigipoksanty; Podkhody k ikh klassifikatsii; Printsipy primeneniya [Antihypoxants; Approaches to their classification; Principles of application]. Grodno: V Farmakologicheskaya konferentsiya gipoksicheskikh sostoyaniy: materialy 2-oy vsesoyuznoy konferentsii [Grodno: V Pharmacological Conference of Hypoxic States: Proceedings of the 2nd All-Union Conference]. 1991; 4 (1): 126–127.
24. Obolenskiy SV. Reamberin – novoye sredstvo dlya infuzionnoy terapii v praktike meditsiny kriticheskikh sostoyaniy: metodicheskie rekomendatsii [Reamberin – a new tool for infusion therapy in the practice of medicine of critical states: guidelines]. SPb: SPbMAPO [SPb: SPbMAPE]. 2002; 19 p.
25. Kondrashova MN, Vyyasnennyye i nametivshiyesya voprosy na puti issledovaniya regulyatsii fiziologicheskogo sostoyaniya yantarnoy kisloty; Terapevticheskoye deystviye yantarnoy kisloty [Clarified and emerging issues on the path of studying the regulation of the physiological state of succinic acid; Therapeutic effect of succinic acid]. Pushchino: NTSBI [Pushchino: NCBI]. 1976; 8–30.
26. Kondrashova MN. Nakopleniye i ispol'zovaniye yantarnoy kisloty v mitokhondriyakh; Mitokhondrii; Molekulyarnyye mekhanizmy fermentativnykh reaktsiy [Accumulation and use of succinic acid in mitochondria; Mitochondria; Molecular mechanisms of enzymatic reactions]. Moskva: Nauka [Moscow: Science]. 1972; 151–170.
27. Kondrashova MN. Rol' yantarnoy kisloty v aktivatsii gipometabolicheskikh sostoyaniy; Yantarnaya kislota v meditsine, pishchevoy promyshlennosti, sel'skom khozyaystve

[The role of succinic acid in the activation of hypometabolic conditions; Amber acid in medicine, food industry, agriculture]. Pushchino: Inctitut teoreticheskoy i eksperimental'noy biofiziki [Pushchino: Institute of Theoretical and Experimental Biophysics]. 1996; 70–74.
28. Kondrashova MN. Farmakologicheskaya korrektsiya gipoksicheskikh sostoyaniy [Pharmacological correction of hypoxic conditions]. Moskva: AMN SSSR [Moscow: Academy of Medical Sciences of the USSR]. 1989; 151–170.
29. Kondrashova MN. Mitokhondrial'nyye protsessy vo vremennoy organizatsii zhiznedeyatel'nosti; Aktivatsiya suktsinatdegidrogenazy kak osnova "anaerobnoy" raboty i ustoychivosti k gipoksii [Mitochondrial processes in the temporal organization of vital activity; Activation of succinate dehydrogenase as the basis of "anaerobic" work and resistance to hypoxia]. Pushchino: NTSBI [Pushchino: NCBI]. 1978; 6–12.
30. Mayevskiy YeI, Rozenfel'd AS, Grishina YeV, Kondrashova MN. Korrektsiya metabolicheskogo atsidoza putem podderzhaniya funktsiy mitokhondriy [Correction of metabolic acidosis by maintaining the functions of mitochondria]. Pushchino: Nauka [Pushchino: Science]. 2001; 155 p.
31. Kondrashova MN, Maevsky EI, Gusar IB, Anisimov VN, Kaminsky YuG, Kosenko EA. Endogenous succinate in mitochondria respiration under different states of organism. Bologna, Italy: First European bioenergetic conference: abstracts. 1980; 371–372.
32. Rumyantseva SA, Kriticheskiye sostoyaniya v klinicheskoy praktike [Critical states in clinical practice]. Moskva: MIG «Meditsinskaya kniga» [Moscow: MIG "Medical book"]. 2010; 640 p.
33. Usenko LV, Kligunenko YeN, Krishtafor AA, Kanyuka GS. Perftoran i zhizn' v obshchestve posle perenesennoy travmaticheskoy i netravmaticheskoy ishemii golovnogo mozga; Perftororganicheskiye soyedineniya v biologii i meditsine [Perftoran and life in society after a traumatic and non-traumatic cerebral ischemia; Perfluoroorganic compounds in biology and medicine]. Pushchino: Nauka [Pushchino: Science]. 2001; 156–163.
34. Usenko LV, Kligunenko YeN, Doronin AG. Dinamika funktsional'nogo sostoyaniya kory golovnogo mozga pri lechenii eksperimental'noy cherepno-mozgovoy travmy yantarno-kislym natriyem [Dynamics of the functional state of the cerebral cortex in the treatment of experimental craniocerebral trauma by amber-acid sodium]. Dnepropetrovsk: Aktual'nyye problemy teoreticheskoy i klinicheskoy meditsiny [Dnepropetrovsk: Actual problems of theoretical and clinical medicine]. 1996; 64–67.
35. Isakov VA, Kovalenko AL, Turkin VV, Aspel' YuV. Primeneniye novykh immunotropnykh i antioksidantnykh sredstv v terapii grippa i ORZ: Rukovodstvo dlya vrachey [The use of new immunotropic and antioxidant agents in the treatment of influenza and acute respiratory disease: A guide for physicians]. SPb. 2001; 74 p.
36. Kligunenko YeN, Bondar' VK, Doronin AG. Funktsional'noye sostoyaniye kory golovnogo mozga i obmen biogennykh aminov pod vliyaniyem natriya suktsinata pri eksperimental'noy CHMT [Functional state of the cerebral cortex and exchange of biogenic amines under the influence of sodium succinate in the experimental TBI]. Kustanay: Materialy IV nauchno-prakticheskaya konferentsiya anesteziologov Kazakhstana; Chast' III [Kustanay: Proceedings of the IV scientific-practical conference of anesthesiologists of Kazakhstan. Part III]. 1986; 56–60.
37. Gusev YeI, Skvortsova VI. Ishemiya golovnogo mozga [Ischemia of the brain]. Moskva: Meditsina [Moscow: Medicine]. 2001; 328 p.

© Е.Н. Иванцов, Ф.А. Магамедкеримова, М.А. Макаров, Г.А. Фадеев, Н.Р. Хасанов, 2018

УДК 616.1-056.7:616.132.2-007.271 DOI: 10.20969/VSKM.2018.11(5).43-47

ГЕНЕТИЧЕСКИЕ МАРКЕРЫ НАСЛЕДСТВЕННОЙ ОТЯГОЩЕННОСТИ ПО ИШЕМИЧЕСКОЙ БОЛЕЗНИ СЕРДЦА И СТЕНОЗА СТВОЛА ЛЕВОЙ КОРОНАРНОЙ АРТЕРИИ У ПАЦИЕНТОВ С ОСТРЫМ КОРОНАРНЫМ СИНДРОМОМ

ИВАНЦОВ ЕВГЕНИЙ НИКОЛАЕВИЧ*, ассистент кафедры пропедевтики внутренних болезней ФГБОУ ВО «Казанский государственный медицинский университет» Минздрава России, Россия, 420012, Казань, ул. Бутлерова, 49, e-mail: zhenia.iva91@gmail.com*

МАГАМЕДКЕРИМОВА ФЕРИДА АРИФОВНА*, ассистент кафедры пропедевтики внутренних болезней ФГБОУ ВО «Казанский государственный медицинский университет» Минздрава России, Россия, 420012, Казань, ул. Бутлерова, 49, e-mail: ferida_oradro.92@mail.ru*

МАКАРОВ МАКСИМ АНАТОЛЬЕВИЧ*, канд. мед. наук, доцент кафедры пропедевтики внутренних болезней ФГБОУ ВО «Казанский государственный медицинский университет» Минздрава России, Россия, 420012, Казань, ул. Бутлерова, 49, e-mail: maks.vfrfhjd2011@yandex.ru*

ФАДЕЕВ ГРИГОРИЙ АЛЕКСАНДРОВИЧ*, врач отделения ренгеноэндоваскулярной диагностики и лечения ГАУЗ «Городская клиническая больница № 7», Россия, 420103, Казань, ул. Чуйкова, 54, e-mail: vazax@bk.ru*

ХАСАНОВ НИЯЗ РУСТЕМОВИЧ*, докт. мед. наук, зав. кафедрой пропедевтики внутренних болезней ФГБОУ ВО «Казанский государственный медицинский университет» Минздрава России, Россия, 420012, Казань, ул. Бутлерова, 49, e-mail: ybzp@mail.ru*

Реферат. ***Цель исследования*** – изучение наследственного сердечно-сосудистого анамнеза и атеросклеротического поражения ствола левой коронарной артерии у некурящих пациентов с острым коронарным синдромом в ассоциации с полиморфизмом rs699947 гена VEGF-A. ***Материал и методы.*** В исследование были включены 122 некурящих пациента с острым коронарным синдромом в возрасте от 29 до 87 лет [средний возраст составил (66,5±1,01) года], госпитализированных в отделение кардиологии ГАУЗ ГКБ № 7 г. Казани, среди которых 50 мужчин и 72 женщины. В исследуемой группе было 32 пациента с нестабильной стенокардией и 90 пациентов с инфарктом миокарда различной локализации. В том числе 61 пациент с подъемом сегмента *ST* на электрокардиограмме. У всех пациентов оценивался семейный анамнез сердечно-сосудистых заболеваний, была проведена коронароангиография и определение полиморфизма rs699947 гена VEGF-A методом ПЦР. ***Результаты и их обсуждение.*** Отягощенный семейный анамнез по ишемической болезни сердца чаще наблюдался среди носителей генотипа AA (51,7%), чем среди носителей генотипа CC (13,5%; *p*=0,001). Различия с носителями генотипа AC rs699947 гена VEGF-A были статистически не значимы (42,9%; *p*=0,5). Наблюдалась достоверно меньшая частота встречаемости отягощенного семейного анамнеза среди носителей генотипа CC по сравнению с носителями генотипа AC (*p*=0,003) и всеми носителями аллеля A (45,9%; *p*=0,0004). Среди носителей аллеля A отягощенный семейный сердечно-сосудистый анамнез встречался чаще, чем среди носителей аллеля C (45,9 и 31,2% соответственно; *p*=0,03). Средний и выраженный стеноз ствола левой коронарной артерии наблюдался у 17 (13,9%) пациентов. Наибольшая частота стеноза ствола левой коронарной артерии наблюдалась среди носителей генотипа AC (23,2%), чем у всех остальных пациентов (4,3%; *p*=0,0036). Анализ также показал, что

стеноз ствола левой коронарной артерии достоверно реже наблюдался у носителей генотипа CC (2,7%) по сравнению с носителями генотипа AC (23,2%; *p*=0,007) и аллеля A (18,8%; *p*=0,035). ***Выводы.*** Полученные нами данные свидетельствуют об ассоциации аллеля A с наследственной отягощенностью по ишемической болезни сердца и генотипа AC с атеросклеротическим поражением ствола левой коронарной артерии при определенной протекторной функции генотипа CC rs699947 гена VEGF-A в отношении наследственной предрасположенности к развитию ишемической болезни сердца и существенного атеросклеротического поражения ствола левой коронарной артерии.
Ключевые слова: rs699947, ген VEGF-A, острый коронарный синдром, генетика, ишемическая болезнь сердца, атеросклероз ствола левой коронарной артерии.
Для ссылки: Генетические маркеры наследственной отягощенности по ишемической болезни сердца и стеноза ствола левой коронарной артерии у пациентов с острым коронарным синдромом / Е.Н. Иванцов, Ф.А. Магамедкеримова, М.А. Макаров [и др.] // Вестник современной клинической медицины. – 2018. – Т. 11, вып. 5. – С.43–47. ***DOI:*** 10.20969/VSKM.2018.11(5).43-47.

FAMILY HISTORY OF CORONARY HEART DISEASE AND LEFT MAIN CORONARY ARTERY STENOSIS GENETIC MARKERS IN PATIENTS WITH ACUTE CORONARY SYNDROME

IVANTSOV EVGENIY N.*, assistant of professor of the Department of introduction into internal medicine of Kazan State Medical University, Russia, 420012, Kazan, Butlerov str., 49, e-mail: zhenia.iva91@gmail.com*
MAGAMEDKERIMOVA FERIDA A.*, assistant of professor of the Department of introduction into internal medicine of Kazan State Medical University, Russia, 420012, Kazan, Butlerov str., 49, e-mail: ferida_oradro.92@mail.ru*
MAKAROV MAXIM A.*, C. Med. Sci., assistant of professor of the Department of introduction into internal medicine of Kazan State Medical University, Russia, 420012, Kazan, Butlerov str., 49, e-mail: maks.vfrfhjd2011@yandex.ru*
FADEEV GRIGORIY A.*, physician of the Department of X-ray and endovascular diagnosis and treatment of City Clinical Hospital № 7, Russia, 420103, Kazan, Chuikov str., 54, e-mail: vazax@bk.ru*
KHASANOV NIYAZ R.*, D. Med. Sci., Head of the Department of introduction into internal medicine of Kazan State Medical University, Russia, 420012, Kazan, Butlerov str., 49, e-mail: ybzp@mail.ru*

Abstract. ***Aim.*** The aim of the study is to analyze hereditary cardiovascular history and left coronary artery atherosclerotic lesions in non-smoking patients with acute coronary syndrome in association with the VEGF-A gene rs699947 polymorphism. ***Material and methods.*** 122 non-smoking patients with acute coronary syndrome aged from 29 to 87 years [mean age was (66,5±1,01) years] hospitalized to the cardiology department at Kazan City Clinical Hospital № 7 have been enrolled in the study. Among them there were 50 men and 72 women. There were 32 patients with unstable angina and 90 patients with myocardial infarction of different localization in the study group, including 61 patients with ST segment elevation on electrocardiogram. A family history of cardiovascular diseases was evaluated in all patients, coronary angiography and VEGF-A gene rs699947 polymorphism determination by PCR were performed. ***Results and discussion.*** Aggravated family history of coronary heart disease was more common among AA genotype carriers (51,7%) than in CC genotype carriers (13,5%; *p*=0,001). The differences with the carriers of the VEGF-A gene ACrs699947 genotype were not statistically significant (42,9%; *p*=0,5). There was a significantly lower incidence of aggravated family history among carriers of CC genotype compared to AC genotype carriers (*p*=0,003) and to all allele A carriers (45,9%; *p*=0,0004). The aggravated family cardiovascular history was more common among allele A carriers, than in allele C carriers (45,9% and 31,2%, respectively; *p*=0,03). Middle and severe left coronary artery stenosis was observed in 17 (13,9%) patients. The highest incidence of stenosis of the left coronary artery trunk was observed in AU genotype carriers (23,2%) comparing to all other patients (4,3%; *p*=0,0036). The analysis also showed that left coronary artery trunk stenosis was significantly less frequently observed in CC genotype carriers (2,7%) compared to AU genotype carriers (23,2%; *p*=0,007) and allele A carriers (18,8%; *p*=0,035). ***Conclusion.*** The data obtained indicate the association of allele A with hereditary burden of coronary heart disease, and the AU genotype with atherosclerotic lesion of the left coronary artery stem with a certain protective function of the VEGF-A gene CC rs699947 in relation to the hereditary predisposition to coronary heart disease and significant atherosclerotic lesion of the trunk of the left coronary artery.
Key words: rs699947, VEGF-A gene, acute coronary syndrome, IHD, genetics, atherosclerosis of the left main coronary artery.
For reference: Ivantsov EN, Magamedkerimova FA, Makarov MA, Fadeev GA, Khasanov NR. Family history of coronary heart disease and left main coronary artery stenosis genetic markers in patients with acute coronary syndrome. The Bulletin of Contemporary Clinical Medicine. 2018; 11 (5): 43–47. ***DOI:*** 10.20969/VSKM.2018.11(5).43-47.

По данным ВОЗ, ишемическая болезнь сердца (ИБС) является главной причиной смерти взрослого населения в развитых странах, являясь пандемией второй половины XX и начала XXI в. [1]. В этиологии ИБС выделяют ряд немодифицируемых факторов риска (в том числе отягощенный семейный анамнез и наследственность), среди которых особо выделяют генетические факторы.

К ИБС приводит атеросклероз коронарных артерий, при этом особое значение имеет атеросклеротическое поражение ствола левой коронарной артерии (СЛКА). M.S. Gotsman ассоциировал стеноз СЛКА с внезапной смертью [2]. В 3–4 раза большая встречаемость внезапной сердечной смерти среди пациентов с поражением СЛКА по сравнению с атеросклерозом коронарных артерий других локализаций требует особого внимания. Стеноз СЛКА более 50% позволяет отнести пациентов к категории высокого риска внезапной смерти [3]. В связи с этим ряд авторов отождествляют пациентов со стенозами СЛКА с больными с острым коронарным синдромом (ОКС) независимо от тяжести их клинического состояния [4]. Поражение СЛКА также влияет на оценку риска оперативного вмешательства по шкале SYNTAXScore (Synergy between Percutaneous Coronary Intervention with TAXUS and Cardiac Surgery), увеличивая его на 5 или 6 баллов в зависимости от типа коронарного кровоснабжения миокарда [5].

Стеноз СЛКА можно заподозрить по некоторым клиническим проявлениям или по данным электрокардиографии (ЭКГ), однако, по мнению ряда авторов, наиболее информативным методом является коронарография (КАГ) [6–8]. При этом СЛКА по сравнению с другими коронарными артериями содержит большее количество эластической гладкомышечной ткани, что способствует быстрому сужению сосуда, и даже незначимый стеноз может приводить к снижению доставки кислорода к миокарду, что наблюдается, например, в связи с развитием феномена «эластического спадения» в ответ на заведение коронарного проводника [9].

Атеросклероз следует рассматривать как многофакторное заболевание, развитие которого может суще-

ственно ускориться при наличии определенных внешних факторах или генетических вариантах некоторых белков, участвующих в патогенезе заболевания. При этом структура или экспрессия белка не являются критически значимыми, а лишь увеличивают вероятность ускоренного развития патологического процесса [10].

Однонуклеотидный полиморфизм гена VEGF-A (vascular endothelial growth factor A) rs699947 достаточно хорошо изучен. Имеются данные о его ассоциации с атеросклерозом и ИБС, а также рядом других заболеваний, таких как рак щитовидной железы, молочной железы, легких, диабетической ретинопатии [9, 11, 12]. Однако его связь с атеросклеротическим поражением СЛКА и анамнезом сердечно-сосудистых заболеваний не изучена.

В генетических исследованиях неравномерное действие внешних факторов может значимо влиять на фенотипы. Курение является главной причиной эндотелиальной дисфункции и развития ИБС, по мнению многих авторов [13]. Поэтому такой наиболее значимый фактор мы посчитали необходимым исключить при изучении роли генетических факторов в поражении СЛКА и наследственном анамнезе.

Целью исследования являлось изучение наследственного сердечно-сосудистого анамнеза и атеросклеротического поражения СЛКА у некурящих пациентов с ОКС в ассоциации с генотипами rs699947 гена VEGF-A.

Материал и методы. В исследование были включены 122 некурящих пациента с ОКС в возрасте от 29 до 87 лет [средний возраст составил (66,5±1,01) года], госпитализированных в отделения кардиологии ГАУЗ ГКБ № 7 г. Казани, среди которых 50 мужчин и 72 женщины. В исследуемой группе было 32 пациента с нестабильной стенокардией и 90 пациентов с инфарктом миокарда различной локализации. В том числе 61 пациент с подъемом сегмента *ST* на электрокардиограмме. ИМ был установлен на основании алгоритма диагностики европейских рекомендаций «Третье универсальное определение инфаркта миокарда» (2013) [14]. Всем пациентам проводилась рутинная КАГ согласно клиническим показаниям. Было выявлено по меньшей мере одно стенотическое сужение или окклюзия коронарной артерии. У 18 пациентов было верифицировано атеросклеротическое поражение СЛКА с сужением просвета от 10 до 100% [в среднем (51,1±0,06)%].Согласно шкале Gensini [15] пациенты были распределены на группы в соответствии со степенью выраженности стеноза СЛКА: 0–20% (n=105) – нет значимого атеросклероза СЛКА; 21–70% (n=13) – средняя выраженность стеноза СЛКА; ≥71% (n=4) – тяжелый стеноз СЛКА.

В исследуемой группе 96 пациентов страдали гипертонической болезнью, 30 – хронической сердечной недостаточностью, 23 – хронической болезнью почек III–IV стадии, 12 – онкологическими заболеваниями (в том числе, в стадии ремиссии), 10 – язвенной болезнью желудка и двенадцатиперстной кишки, 10 – эрозивным гастритом, 10 – хроническими заболеваниями печени, 9 – тиреоидным зобом, 3 – подагрой, 3 – хронической обструктивной болезнью легких.

У всех пациентов проводился сбор и оценка анамнеза изучение генетического профиля с определением генотипов rs699947 гена VEGF-A методом ПЦР.

Средние значения представлены в виде M±m. Различия качественных показателей оценивались с использованием точного критерия Фишера. Результаты считались статистически значимыми при значении p<0,05.

Результаты и их обсуждение. В изучаемой группе пациентов было 29 (20,7%) носителей генотипа AA; 56 (47,1%) носителей генотипа AC; 37 (32,2%) носителей генотипа CC rs699947 гена VEGF-A, что по данным GWAS наиболее близко соответствует распределению частот генотипов rs699947 гена VEGF-A среди жителей Европы [16].

В каждой группе носителей различного генотипа rs699947 гена VEGF-A изучалась встречаемость отягощенного семейного анамнеза по сердечно-сосудистым заболеваниям и встречаемость атеросклеротического сужения просвета СЛКА *(табл. 1)*.

Таблица 1

Распределение отягощенного наследственного сердечно-сосудистого анамнеза среди носителей различных генотипов rs699947 гена VEGF-A

Генотипы rs699947 гена VEGF-A	AA (n=29)	AC (n=56)	p
Пациенты с отягощенным семейным сердечно-сосудистым анамнезом	15 (51,7%)	24 (42,9%)	0,5
Генотипы rs699947 гена VEGF-A	AA (n=29)	CC (n=37)	p
Пациенты с отягощенным семейным сердечно-сосудистым анамнезом	15 (51,7%)	5 (13,5%)	0,001
Генотипы rs699947 гена VEGF-A	CC (n=37)	AC (n=56)	p
Пациенты с отягощенным семейным сердечно-сосудистым анамнезом	5 (13,5%)	24 (42,9%)	0,003

Среди носителей генотипа AA отягощенный семейный анамнез наблюдался значимо чаще (51,7%), чем среди носителей генотипа CC (13,5%; p=0,001), и статистически не различался с носителями генотипа AC (42,9%; p=0,5) rs699947 гена VEGF-A. Вместе с тем наблюдалась достоверно меньшая частота встречаемости отягощенного семейного анамнеза среди носителей генотипа CC по сравнению с носителями генотипа AC (p=0,003) и всеми носителями аллеля A (45,9%; p=0,0004). Среди носителей аллеля A отягощенный семейный сердечно-сосудистый анамнез встречался достоверно чаще, чем среди носителей аллеля C rs699947 гена VEGF-A (45,9 и 31,2% соответственно; p=0,03). Таким образом, носительство генотипа AA и в целом аллеля A ассоциировано с большей частотой встречаемости отягощенного семейного анамнеза, рассматриваемого в качестве наследственного фактора сердечно-сосудистого риска.

Средний и выраженный стеноз СЛКА наблюдался у 17 (13,9%) пациентов, при этом минимальное число пораженных артерий (включая СЛКА) составляло 2, максимальное – 7, а среднее 4,3±0,3.

Наибольшая частота стеноза СЛКА наблюдалась среди носителей генотипа AC, достигая 23,2% *(табл. 2)*. В свою очередь, частота стеноза СЛКА была достоверно выше среди носителей генотипа AC, чем у всех остальных пациентов, т.е. у носителей генотипов AA и CC вместе взятых (4,3%; p=0,0036).

Таблица 2

Распределение атеросклеротического поражения СЛКА среди носителей различных генотипов rs699947 гена VEGF-A

Генотипы rs699947 гена VEGF-A	AA (n=29)	AC (n=56)	p
Пациенты с атеросклеротическим стенозом СЛКА	3 (10,3%)	13 (23,2%)	0,24
Генотипы rs699947 генаVEGF-A	AA (n=29)	CC (n=37)	p
Пациенты с атеросклеротическим стенозом СЛКА	3 (10,3%)	1 (2,7%)	0,31
Генотипы rs699947 гена VEGF-A	CC (n=37)	AC (n=56)	p
Пациенты с атеросклеротическим стенозом СЛКА	1 (2,7%)	13 (23,2%)	0,007

Следует отметить, что среди носителей генотипа AA у 3 пациентов, а среди носителей генотипа CC только у 1 пациента был выявлен значимый стеноз СЛКА. Анализ также показал, что стеноз СЛКА достоверно реже наблюдался у носителей генотипа CC по сравнению с носителями генотипа AC (2,7 и 23,2% соответственно; p=0,007) и аллеля A (2,7 и 18,8% соответственно; p=0,035). Таким образом, можно определить генотип AC в качестве фактора, ассоциированного с развитием среднего и выраженного стеноза СЛКА, а генотип CC rs699947 гена VEGF-A – в качестве протекторного генотипа.

Ген VEGF-A содержит по меньшей мере 28 SNP, в том числе изучаемый нами rs699947. Данный ген кодирует одноименный белок, который характеризуют как фактор роста, активный в ангиогенезе, васкулогенезе и развитии эндотелиальных клеток. Он индуцирует пролиферацию эндотелиальных клеток, способствует миграции клеток, ингибирует апоптоз и индуцирует пермеабилизацию (изменение проницаемости) кровеносных сосудов, в том числе посредством активации системы циклооксигеназазависимой пролиферации эндотелиальных клеток через рецептор VEGF-2 [17].

По литературным данным, аллель A rs699947 гена VEGF-A повышает риск развития ретинопатии у пациентов азиатской и европейской популяции с сахарным диабетом I типа [11, 15, 16, 18–23]. Генотип AA rs699947 гена VEGF-A увеличивает риск развития рака легких, при этом генотип AC на риск не влияет, а генотип CC достоверно его снижает [24]. Также ряд авторов отмечают ассоциацию генотипа CC rs699947 гена VEGF-A с течением клиники фолликулярной лимфомы [25].

При изучении доступной литературы нами не было найдено данных об известных патогенетических механизмах влияния гена VEGF-A и мутаций в rs699947 на атеросклеротическое поражение коронарных артерий, в том числе СЛКА. Учитывая функции этого гена, можно предположить, что мутации в нем могут влиять на развитие атеросклероза СЛКА как при определенной особенности развития кровеносного русла, питающего миокард, так и посредством изменения проницаемости эндотелия через систему циклооксигеназазависимой пролиферации или регуляции апоптоза клеток сосудистой стенки. Полученные нами данные свидетельствуют о связи аллеля A с наследственной отягощенностью по ИБС и генотипа AC с атеросклеротическим поражением СЛКА при определенной протекторной функции генотипа CC rs699947 гена VEGF-A в отношении наследственной предрасположенности к развитию ИБС и существенного атеросклеротического поражения СЛКА.

Выводы:

1. Генотипы AA и AC, а также аллель A rs699947 гена VEGF-A ассоциированы с отягощенным семейным сердечно-сосудистым анамнезом у некурящих пациентов с ОКС.

2. Генотип AC rs699947 гена VEGF-A ассоциирован со средним и выраженным стенозом левой коронарной артерии у некурящих пациентов с ОКС.

3. Генотип CC rs699947 гена VEGF-A ассоциирован с неотягощенным семейным сердечно-сосудистым анамнезом и редким атеросклеротическим поражением СЛКА у некурящих пациентов с ОКС.

Прозрачность исследования. *Исследование не имело спонсорской поддержки. Авторы несут полную ответственность за предоставление окончательной версии рукописи в печать.*

Декларация о финансовых и других взаимоотношениях*. Все авторы принимали участие в разработке концепции, дизайна исследования и в написании рукописи. Окончательная версия рукописи была одобрена всеми авторами. Авторы не получали гонорар за исследование.*

ЛИТЕРАТУРА

1. World Health Organization. Prevention of cardiovascular disease: pocket guidelines for assessment and management of cardiovascular risk: (WHO/ISH cardiovascular risk prediction charts for WHO epidemiological sub-regions EUR A, EUR B, EUR C). Prevention of cardiovascular disease / World Health Organization. – Geneva: WHO, 2007.
2. *Gotsman M.S.* Obstruction of the left main coronary artery – the artery of sudden death / M.S. Gotsman, B.S. Lewis, A. Bakst // South African Medical Journal = Suid-Afrikaanse Tydskrif Vir Geneeskunde. – 1973. – T. 47, № 15. – P.641–644.
3. *Cohen, M.V.* Main left coronary artery disease. Clinical experience from 1964–1974 / M.V. Cohen, R. Gorlin // Circulation. – 1975. – T. 52, № 2. – P.275–285.
4. Medical-surgical aspects of left main coronary artery disease / J. Mehta [et al.] // The Journal of Thoracic and Cardiovascular Surgery. – 1976. – T. 71, № 1. – P.137–141.
5. The SYNTAX Score: an angiographic tool grading the complexity of coronary artery disease / G. Sianos [et al.] // EuroIntervention: Journal of EuroPCR in Collaboration with the Working Group on Interventional Cardiology of the European Society of Cardiology. – 2005. – T. 1, № 2. – P.219–227 (The SYNTAX Score).
6. Current diagnosis and management of left main coronary disease / J. Chikwe [et al.] // European Journal of Cardio-Thoracic Surgery: Official Journal of the European Association for Cardio-Thoracic Surgery. – 2010. – T. 38, № 4. – P.420–428.
7. Left main coronary artery stenosis: cardiologist view / O. Barbarash [et al.] // Kreativnaya kardiologiya. – 2015. – № 2. – P.5–20 (Left main coronary artery stenosis).
8. *Petch, M.C.* The progression of coronary artery disease / M.C. Petch // British Medical Journal (Clinical research ed.). – 1981. – T. 283, № 6299. – P.1073–1074.
9. *Bergelson, B.A.* Left main coronary artery disease: assessment, diagnosis, and therapy / B.A. Bergelson, C.L. Tommaso // American Heart Journal. – 1995. – T. 129, № 2. – P.350–359.
10. Генетические исследования в кардиологии: прогнозирование риска неблагоприятных исходов и проблема персонализированного лечения / Д.А. Затейщиков [и др.] // Кремлевская медицина. Клинический вестник. – 2014. – № 1. – С.84–91.
11. Vascular endothelial growth factor gene polymorphisms in thyroid cancer / P.J. Hsiao [et al.] // The Journal of Endocrinology. – 2007. – T. 195, № 2. – P.265–270.
12. Further evidence for the contribution of the vascular endothelial growth factor gene in coronary artery disease susceptibility / Q.T. Cui [et al.] // Gene. – 2013. – T. 521, № 2. – P.217–221.
13. Centers for Disease Control and Prevention (US). How Tobacco Smoke Causes Disease: The Biology and Behavioral Basis for Smoking-Attributable Disease: A Report of the Surgeon Genera : Publications and Reports of the Surgeon General. How Tobacco Smoke Causes Disease / Centers for Disease Control and Prevention (US), National Center for Chronic Disease Prevention and Health Promotion (US), Office on Smoking and Health (US). – Atlanta (GA): Centers for Disease Control and Prevention (US), 2010.
14. Expert Consensus Document. Third Universal Definition of Myocardial Infarction // Revista Española de Cardiología (English Edition). – 2013. – Vol. 66, № 2. – P.132.
15. Comparison of TIMI and Gensini score in patients admitted to the emergency department with chest pain, who underwent coronary angiography / M.D. İşcanlı [et al.] // Medical Science Monitor: International Medical Journal of Experimental and Clinical Research. – 2014. – T. 20. – C.343–349.
16. Reference SNP (refSNP) Cluster Report: rs699947. – URL: https://www.ncbi.nlm.nih.gov/projects/SNP/snp_ref.cgi?rs=699947
17. Analysis of the human tissue-specific expression by genome-wide integration of transcriptomics and antibody-based proteomics / L. Fagerberg [et al.] // Molecular & cellular proteomics: MCP. – 2014. – T. 13, № 2. – P.397–406.
18. Polymorphisms of the vascular endothelial growth factor and susceptibility to diabetic microvascular complications in patients with type 1 diabetes mellitus / B. Yang [et al.] //

Journal of Diabetes and Its Complications. – 2003. – T. 17, № 1. – P.1–6.
19. Functional VEGF C-634G polymorphism is associated with development of diabetic macular edema and correlated with macular retinal thickness in type 2 diabetes / T. Awata [et al.] // Biochemical and Biophysical Research Communications. – 2005. – T. 333, № 3. – P.679–685.
20. Common sequence variation in the VEGFA gene predicts risk of diabetic retinopathy / S. Abhary [et al.] // Investigative Ophthalmology & Visual Science. – 2009. – T. 50, № 12. – P.5552–5558.
21. Impact of variants in the VEGF gene on progression of proliferative diabetic retinopathy / S. Nakamura [et al.] // Graefe's Archive for Clinical and Experimental Ophthalmology = Albrecht Von Graefes Archiv Fur Klinische Und Experimentelle Ophthalmologie. – 2009. – T. 247, № 1. – P.21–26.
22. Association of vascular endothelial growth factor polymorphisms with nonproliferative and proliferative diabetic retinopathy / M.-Y. Chun [et al.] // The Journal of Clinical Endocrinology and Metabolism. – 2010. – T. 95, № 7. – P.3547–3551.
23. Vascular Endothelial Growth Factor Gene Polymorphism is not Associated with Diabetic Retinopathy in Egyptian Patients / R.A. Abdel Fattah [et al.] // Middle East African Journal of Ophthalmology. – 2016. – T. 23, № 1. – P.75–78.
24. rs833061 and rs699947 on promoter gene of vascular endothelial growth factor (VEGF) and associated lung cancer susceptibility and survival: a meta-analysis / J. Tu [et al.] // Medical Science Monitor: International Medical Journal of Experimental and Clinical Research. – 2014. – T. 20. – P.2520–2526.
25. Association of VEGFA-2578 C>A polymorphism with clinicopathological aspects and outcome in follicular lymphoma patients / G.R.A. de Mendonça [et al.] // Blood Cancer Journal. – 2016. – T. 6, № 8. – P.464.

REFERENCES

1. World Health Organization. Prevention of cardiovascular disease: pocket guidelines for assessment and management of cardiovascular risk : (WHO/ISH cardiovascular risk prediction charts for WHO epidemiological sub-regions EUR A, EUR B, EUR C). Geneva: WHO; 2007.
2. Gotsman MS, Lewis BS, Bakst A. Obstruction of the left main coronary artery – the artery of sudden death. South Afr Med J Suid-Afr Tydskr Vir Geneeskd. 1973; 47 (15): 641-644.
3. Cohen MV, Gorlin R. Main left coronary artery disease; Clinical experience from 1964-1974. Circulation. 1975; 52 (2): 275-285.
4. Mehta J, Hamby RI, Hoffman I, Hartstein ML, Wisoff BG. Medical-surgical aspects of left main coronary artery disease. J Thorac Cardiovasc Surg. 1976; 71 (1): 137-141.
5. Sianos G, Morel M-A, Kappetein AP, Morice M-C, Colombo A, Dawkins K, et al. The SYNTAX Score: an angiographic tool grading the complexity of coronary artery disease. EuroIntervention J Eur Collab Work Group Interv Cardiol Eur Soc Cardiol. 2005; 1 (2): 219-227.
6. Chikwe J, Kim M, Goldstone AB, Fallahi A, Athanasiou T. Current diagnosis and management of left main coronary disease. Eur J Cardio-Thorac Surg Off J Eur Assoc Cardio-Thorac Surg. 2010; 38 (4): 420-428.
7. Barbarash O, Polikutina O, Tavlueva E, Barbarash N. Left main coronary artery stenosis: cardiologist view. Kreat Kardiologiya. 2015; (2): 5-20.
8. Petch MC. The progression of coronary artery disease. Br Med J Clin Res. 1981; 283 (6299): 1073-1074.
9. Bergelson BA, Tommaso CL. Left main coronary artery disease: assessment, diagnosis, and therapy. Am Heart J. 1995; 129 (2): 350-359.
10. Zateeyshchikov YES, Minushkina LO, Chumakova OS, Sidorenko BA. Geneticheskiye issledovaniya v kardiologii: prognozirovaniye riska neblagopriyatnykh iskhodov i problema personalizirovannogo lecheniya [Genetic studies in cardiology: predicting the risk of adverse outcomes and the problem of personalized treatment]. Kremlevskaya Meditsina; Klinicheskiy Vestnik [Kremlin Medicine; Clinical Herald]. 2014; (1): 84-91.
11. Hsiao P-J, Lu M-Y, Chiang F-Y, Shin S-J, Tai Y-D, Juo S-HH. Vascular endothelial growth factor gene polymorphisms in thyroid cancer. J Endocrinol. 2007; 195 (2): 265-270.
12. Cui QT, Li Y, Duan CH, Zhang W, Guo XL. Further evidence for the contribution of the vascular endothelial growth factor in the coronary artery disease susceptibility. Gene. 2013; 1, 521 (2): 217-221.
13. Centers for Disease Control and Prevention (US), National Center for Chronic Disease Prevention and Health Promotion (US), Office on Smoking and Health (US). How Tobacco Smoke Causes Disease: The Biology and Behavioral Basis for Smoking-Attributable Disease: A Report of the Surgeon General [Internet]. Atlanta (GA): Centers for Disease Control and Prevention (US); 2010 [cited 2018 Aug 6]. http://www.ncbi.nlm.nih.gov/books/NBK53017/
14. Expert Consensus Document. Third Universal Definition of Myocardial Infarction. Rev Esp Cardiol Engl Ed. 2013; 66 (2): 132.
15. İşcanlı MD, Aksu NM, Evranos B, Aytemir K, Özmen MM. Comparison of the TIMI and Gensini score in patients admitted to the emergency department with chest pain, who underwent coronary angiography. Med Sci Monit Int Med J Exp Clin Res. 2014; 20: 343-349.
16. Reference SNP (refSNP) Cluster Report: rs699947. https://www.ncbi.nlm.nih.gov/projects/SNP/snp_ref.cgi?rs=699947
17. Fagerberg L, Hallström BM, Oksvold P, Kampf C, Djureinovic D, Odeberg J, et al. Analysis of the human tissue-specific expression by genome-wide integration of transcriptomics and antibody-based proteomics. Mol Cell Proteomics MCP. 2014; 13 (2): 397-406.
18. Yang B, Cross DF, Ollerenshaw M, Millward BA, Demaine AG. Polymorphisms of the vascular endothelial growth factor and susceptibility to diabetic microvascular complications in patients with type 1 diabetes mellitus. J Diabetes Complications. 2003; 17 (1): 1-6.
19. Awata T, Kurihara S, Takata N, Neda T, Iizuka H, Ohkubo T, et al. Functional VEGF C-634G polymorphism is associated with the development of diabetic macular edema and correlated with macular retinal thickness in type 2 diabetes. Biochem Biophys Res Commun. 2005; 333 (3): 679-685.
20. Abhary S, Burdon KP, Gupta A, Lake S, Selva D, Petrovsky N, et al. Common sequence variation in the VEGFA gene predicts the risk of diabetic retinopathy. Invest Ophthalmol Vis Sci. 2009; 50 (12): 5552-5558.
21. Nakamura S, Iwasaki N, Funatsu H, Kitano S, Iwamoto Y. Impact of variants in the VEGF gene on progression of proliferative diabetic retinopathy. Graefes Arch Clinic Exp Ophthalmol Albrecht Von Graefes Arch Klin Exp Ophthalmol. 2009; 247 (1): 21-26.
22. Chun M-Y, Hwang H-S, Cho H-Y, Chun H-J, Woo J-T, Lee K-W, et al. Association of vascular endothelial growth factor polymorphisms with nonproliferative and proliferative diabetic retinopathy. J Clin Endocrinol Metab. 2010; 95 (7): 3547-3551.
23. Abdel Fattah RA, Eltanamly RM, Nabih MH, Kamal MM. Vascular Endothelial Growth Factor Gene Polymorphism is not Associated with Diabetic Retinopathy in Egyptian Patients. Middle East Afr J Ophthalmol. 2016; 23 (1): 75-78.
24. Tu J, Wang S, Zhao J, Zhu J, Sheng L, Sheng Y, et al. rs833061 and rs699947 on the promoter gene of the vascular endothelial growth factor (VEGF) and associated lung cancer susceptibility and survival: a meta-analysis. Med Sci Monit Int Med J Exp Clin Res. 2014; 20: 2520-2526.
25. de Mendonça GRA, Brito ABC, Rocha RM, Delamain MT, de Andrade Natal R, Soares FA, et al. Association of VEGFA-2578 C> A polymorphism with clinicopathological aspects and outcome in follicular lymphoma patients. Blood Cancer J. 2016; 6 (8): e464.

© З.Ф. Ким, М.Н. Садыков, А.М. Делян, И.М. Галиуллин, Л.М. Нуриева, Б.А. Калимуллин, 2018

УДК 616.1-055.1-053.8-02 DOI: 10.20969/VSKM.2018.11(5).48-51

РАСПРОСТРАНЕННОСТЬ ОСНОВНЫХ ФАКТОРОВ СЕРДЕЧНО-СОСУДИСТОГО РИСКА В ОГРАНИЧЕННОЙ КАТЕГОРИИ ТРУДЯЩИХСЯ МУЖЧИН

КИМ ЗУЛЬФИЯ ФАРИТОВНА*, канд. мед. наук, зав. отделением кардиологии № 1 ГАУЗ «Городская клиническая больница № 7»; доцент кафедры внутренних болезней № 2 ФГБОУ ВО «Казанский государственный медицинский университет» Минздрава России, Россия, 420012, Казань, ул. Бутлерова, 49, тел. 8-917-255-55-74, e-mail: profz@yandex.ru*
САДЫКОВ МАРАТ НАИЛЕВИЧ*, канд. мед. наук, министр здравоохранения РТ, Казань, e-mail: minzdrav@tatar.ru*
ДЕЛЯН АРТУР МАРКОСОВИЧ*, главный врач ГАУЗ «Городская клиническая больница № 7», Россия, 420137, Казань, ул. Чуйкова, 54, e-mail: gkb7@bk.ru*
ГАЛИУЛЛИН ИЛЬГИЗ МАХМУТОВИЧ*, начальник управления по внебюджетной деятельности ГАУЗ «Городская клиническая больница № 7», Россия, 420137, Казань, ул. Чуйкова, 54, e-mail: gkb7@bk.ru*
НУРИЕВА ЛУИЗА МАНСУРОВНА*, студентка V курса лечебного факультета ФГБОУ ВО «Казанский государственный медицинский университет» Минздрава России, Россия, 420012, Казань, ул. Бутлерова, 49, e-mail: nurievaluiza@list.ru*
КАЛИМУЛЛИН БУЛАТ АЗАТОВИЧ*, студент V курса педиатрического факультета ФГБОУ ВО «Казанский государственный медицинский университет» Минздрава России, Россия, 420012, Казань, ул. Бутлерова, 49, e-mail: diongiran@mail.ru*

Реферат. ***Цель исследования*** – оценить распространенность основных факторов сердечно-сосудистого риска среди трудящихся мужчин на примере предприятия *N.* г. Казани. ***Материал и методы.*** Проведена оценка состояния сердечно-сосудистой системы 678 мужчин 22–66 лет. План обследования пациентов включал электрокардиографию, эхокардиографию, ультразвуковую допплерографию брахиоцефальных артерий, общий и биохимический анализы крови (определение гликемии, липидного профиля), консультацию кардиолога. Пациентам был рассчитан риск фатального сердечно-сосудистого осложнения в ближайшие 10 лет (по шкале SCORE, Systematic Coronary Risk Evaluation), а также их сосудистый возраст. ***Результаты и их обсуждение.*** Возрастной состав исследуемой группы мужчин – работников предприятия составил 22–66 лет. Распространенность гипертонической болезни и бессимптомного атеросклероза среди трудящихся на предприятии мужчин достаточно высока: 39,5 и 33,9% соответственно. У 334 (49,26%) человек по результатам обследования данных кардиоваскулярной патологии не выявлено. Более чем у половины (52,7%) здоровых мужчин трудоспособного возраста выявлен повышенный риск развития фатального кардиоваскулярного заболевания, у 68,6% – раннее старение сердечно-сосудистой системы. Даже у молодых мужчин (34–36 лет) обследованной группы рассчитанный сосудистый возраст значительно (до 15 лет) опережал хронологический. 12 пациентов направлены на дообследование в связи с впервые выявленным сахарным диабетом, впервые выявленной ИБС, значимыми изменениями гемограммы. Для 44% мужчин – работников предприятия *N.* медицинский осмотр завершился диагностикой того или иного прогностически значимого заболевания, включая острый инфаркт миокарда. ***Выводы.*** Полученные данные, а также широкая распространенность модифицируемых факторов риска сердечно-сосудистых заболеваний и их осложнений определяют необходимость проведения скрининга среди сотрудников предприятий и организаций с целью коррекции образа жизни и подбора оптимального медикаментозного лечения. Следует отдельно обратить внимание на тот факт, что у молодых здоровых исследуемых мужчин (34–36 лет) также отмечается раннее сосудистое старение. В качестве дополнительного инструмента коммуникации «врач–пациент» и повышения комплаентности пациентов, особенно молодых, возможно использование расчетного показателя «сосудистый возраст пациента».
Ключевые слова**:** факторы риска сердечно-сосудистых заболеваний, профилактика.
Для ссылки: Распространенность основных факторов сердечно-сосудистого риска в ограниченной категории трудящихся мужчин / З.Ф. Ким, М.Н. Садыков, А.М. Делян [и др.] // Вестник современной клинической медицины. – 2018. – Т. 11, вып. 5. – С.48–51. ***DOI:*** 10.20969/VSKM.2018.11(5).48-51.

PREVALENCE OF THE MAIN CARDIOVASCULAR RISK FACTORS IN THE LIMITED CATEGORY OF MALE WORKERS

KIM ZULFIYA F.*, C. Med. Sci., Head of the Department of cardiology № 1 of City Clinical Hospital № 7; associate professor of the Department of internal medicine № 2 of Kazan State Medical University, Russia, 420012, Kazan, Butlerov str., 49, e-mail: profz@yandex.ru*
SADYKOV MARAT N.*, C. Med. Sci., the Minister of health of Republic of Tatarstan, Russia, Kazan, e-mail: minzdrav@tatar.ru*
DELYAN ARTUR M.*, Head physician of City Clinical Hospital № 7, Russia, 420137, Kazan, Chuykov str., 54, tel. +7 (8843) 521-51-75, e-mail: gkb7@bk.ru*
GALIULLIN ILGIZ M.*, Head of the Department for non-budget activities of City Clinical Hospital № 7, Russia, 420137, Kazan, Chuykov str., 54, e-mail: gkb7@bk.ru*
NURIEVA LUIZA M.*, 5-year student of Kazan State Medical University, Russia, 420012, Kazan, Butlerov str., 49, e-mail:nurievaluiza@list.ru*
KALIMULLIN BULAT A.*, 5-year student of pediatric faculty of Kazan State Medical University, Russia, 420012, Kazan, Butlerov str., 49, e-mail: diongiran@mail.ru*

Abstract. ***Aim.*** The aim of the study was to estimate the prevalence of the main factors of cardiovascular risk among working men on the example of enterprise *N.* in the city of Kazan. ***Material and methods.*** Condition of the cardiovascular system was assessed in 678 men aged 22–66 years. The patient examination plan included electrocardiography, echocardiography, ultrasound Doppler sonography of the brachiocephalic arteries, general and biochemical blood tests (determination of glycemia, lipid profile), and a consultation of cardiologist. The risk of fatal cardiovascular complications in the next 10 years as well as their vascular age was calculated in the patients (according to the SCORE, Systematic Coronary Risk Evaluation scale). ***Results and discussion.*** The age structure of the studied group of men, who are employees of the enterprise, is 22–66 years old. The prevalence of hypertension and asymptomatic atherosclerosis among men working at the enterprise is quite high: 39,5 and 33,9%, respectively. According to the results of the survey the evidence for cardiovascular pathology was not detected in 334 (49,26%) persons. More than half (52,7%) of healthy men of working age showed an increased risk of fatal cardiovascular disease development, and 68,6% had an early aging of the cardiovascular system. Calculated vascular age was significantly (up to 15 years) greater than chronological one even in young men (34–36 years old) of the examined group. 12 patients were

referred for further examination for the newly diagnosed diabetes mellitus, coronary artery disease or significant changes in the hemogramm. Medical examination ended with the diagnosis of a prognostic significant disease, including acute myocardial infarction for 44% of male employees of the enterprise *N*. ***Conclusion.*** The findings, as well as the prevalence of modifiable risk factors for cardiovascular diseases and their complications, determine the need for screening in employees of the enterprises and organizations in order to modify lifestyles and select the optimal medical treatment. Attention should be paid separately to the fact that young healthy subjects of 34–36 years old also have early vascular aging. It is possible to use the estimated «patient's vascular age» indicator as an additional instrument of «doctor–patient» communication and for increasing compliance in patients, especially in the young ones.
Key words: cardiovascular risk factors, prevention.
For reference: Kim ZF, Sadykov MN, Delyan AM, Galiullin IM, Nurieva LM, Kalimullin BA. Prevalence of the main cardiovascular risk factors in the limited category of male workers. The Bulletin of Contemporary Clinical Medicine. 2018; 11 (5): 48–51. ***DOI:*** 10.20969/VSKM.2018.11(5).48-51.

Приоритетными задачами здравоохранения Российской Федерации являются снижение смертности населения от сердечно-сосудистых заболеваний и увеличение продолжительности жизни. В реализации поставленных задач немаловажное значение принадлежит профилактическим осмотрам сотрудников предприятий.

Цель – оценить распространенность основных факторов сердечно-сосудистого риска среди трудящихся мужчин на примере предприятия *N.* г. Казани.

Материал и методы. В рамках профилактического осмотра сотрудников одного из предприятий г. Казани в 2018 г. нами была проведена оценка состояния сердечно-сосудистой системы 678 мужчин 22–66 лет. План обследования пациентов включал ЭКГ, эхокардиографию, ультразвуковую допплерографию (УЗДГ) брахиоцефальных артерий, общий и биохимический (гликемия, липидный профиль) анализы крови, консультацию кардиолога. Пациентам без верифицированного кардиоваскулярного заболевания рассчитывали риск фатального сердечно-сосудистого осложнения в ближайшие 10 лет (по шкале SCORE, Systematic Coronary Risk Evaluation), а также их сосудистый возраст. Статистическая обработка материала осуществлялась с помощью программы Statistica 10.

Результаты и их обсуждение. Возрастной состав исследуемой группы мужчин (22–66 лет) – работников предприятия – представлен на *рис. 1*. Средний возраст – [(47,49±9,4) года], в том числе до 40 лет – 18,6% [средний возраст (32,83±5,17) года], 40–49 лет – 34,8% (44,34±2,75), 50–59 лет – 39,7% (54,69±2,82), 60 лет и старше – 6,9% (61,44±1,33).

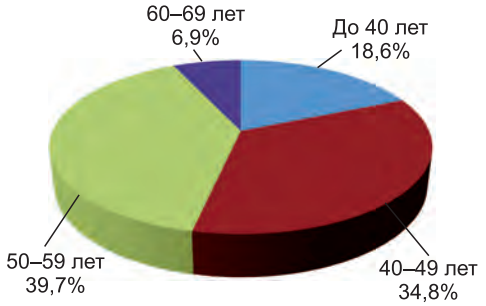

Рис. 1. Возрастной состав работников предприятия, обследованных в рамках программы профилактического осмотра кардиологической направленности

Структура выявленных состояний (заболеваний) у представителей исследуемой группы представлена на *рис. 2*.

Атеросклероз брахиоцефальных артерий выявлен у 230 человек, что составляет 33,9% от количества обследованных. Отметим, что в подавляющем большинстве случаев атеросклероз носил бессимптомный характер; у 8 (3,48%) пациентов степень стенозирования того или иного отдела сонной артерии достигала 70%, пациенты

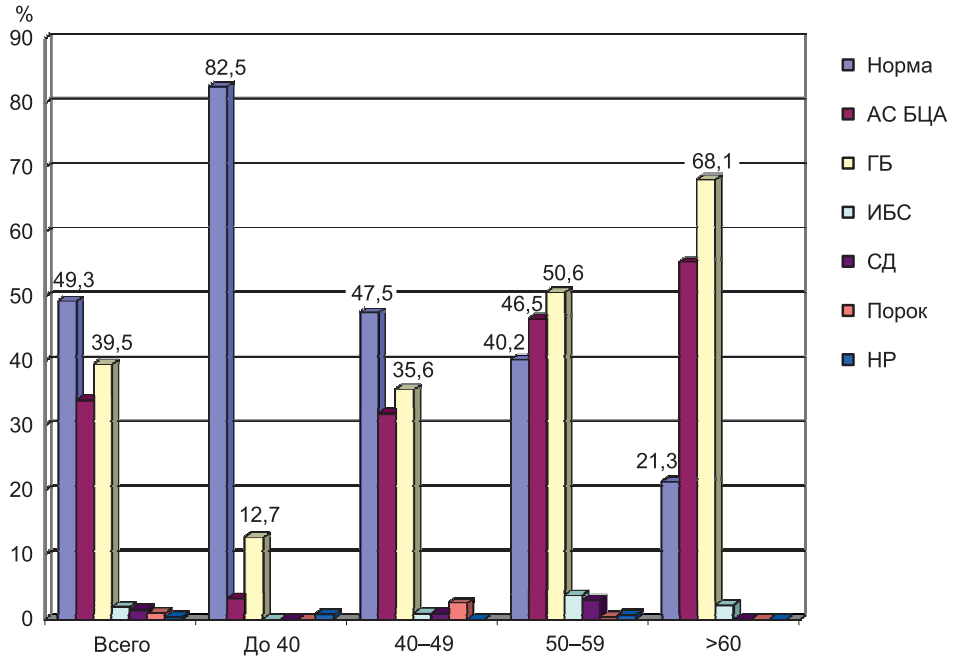

Рис. 2. Структура выявленных заболеваний работников предприятия, обследованных в рамках программы профилактического осмотра кардиологической направленности, %: АС БЦА – атеросклероз брахиоцефальных артерий; ГБ – гипертоническая болезнь; ИБС – ишемическая болезнь сердца; СД – сахарный диабет; Порок – порок клапанного аппарат сердца; НР – нарушения сердечного ритма

были направлены на консультацию к сосудистому хирургу [1]. В 112 (48,6%) случаях атеросклероз БЦА сочетался с гипертонической болезнью, в 3 случаях – с ГБ и сахарным диабетом. Подобная «находка» у пациентов с ГБ и СД свидетельствует об очень высоком риске развития кардиоваскулярных осложнений (инсульт, инфаркт, смерть) [2].

Гипертоническая болезнь зарегистрирована у 268 (39,5%) человек: в 80 (29,86%) случаях – впервые выявленная по результатам проведенного нами осмотра. Интересно, что все эти пациенты считают себя здоровыми, работоспособными, не находятся на больничном, чувствуют себя хорошо и продолжают трудиться. Однако у 43 (16%) человек систолическое АД превышало 160 мм рт.ст., им оказана помощь гипотензивными препаратами: 29 (36,3%) пациентам с впервые выявленной гипертонией и 14 (7,5%) пациентам с известной ГБ. Последним проведена корректировка базовой антигипертензивной терапии. 12 пациентов направлены на дообследование в связи со впервые выявленным сахарным диабетом, впервые выявленной ИБС, значимыми изменениями гемограммы. В 1 случае диагностирован безболевой инфаркт миокарда, пациент госпитализирован в ВМП-центр, проведено стентирование инфарктсвязанной артерии; по окончании госпитализации больной направлен на реабилитацию в санаторий. У 334 (49,26%) человек по результатам обследования данных о кардиоваскулярной патологии не выявлено. Этим пациентам был рассчитан риск фатального сердечно-сосудистого осложнения в ближайшие 10 лет (по шкале SCORE). Низкий риск (<1%) выявлен у 158 (47,3%) исследуемых в возрасте от 22 до 48 лет, умеренный (1–5%) – у 151 (45,2%) исследуемых в возрасте от 37 до 61 года, высокий (>5%) – у 25 (7,5%) исследуемых в возрасте от 51 до 62 лет. Очень высокий риск (более 10%) не выявлен ни у одного обследуемого *(рис. 3)*.

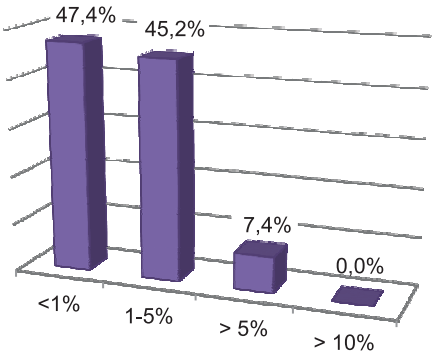

Рис. 3. Риск развития фатальных сердечно-сосудистых осложнений в ближайшие 10 лет у работников предприятия *N.*, обследованных в рамках программы профилактического осмотра кардиологической направленности

Интересно, что средний возраст исследуемых с низким риском составил (36,09±6,6) года, с умеренным риском – (48,72±5,21) года и с высоким – (57,68±2,99) года.

Мы оценили выраженность так называемого сосудистого старения обследованных здоровых: у 105 (31,4%) обследованных сосудистый возраст соответствовал хронологическому или не превышал его. У 229 (68,6%) человек сосудистый возраст превышал хронологический: на 1–5 лет – у 122 (53,28%) здоровых, на 6–10 лет – у 74 (32,31%), на 11–15 лет – у 26 (11,35%), на 16–20 лет – у 5 (2,18%), более 20 лет – у 2 (0,87%) *(рис. 4)*.

Следует отдельно обратить внимание на тот факт, что у молодых здоровых исследуемых (34–36 лет) также отмечается раннее сосудистое старение: их сосудистый возраст намного опережает хронологический (от 1 года до 15 лет) *(табл. 1)*.

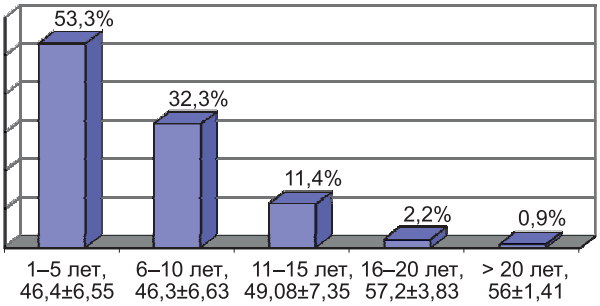

Рис. 4. Количество лет, на которое рассчитанный сосудистый возраст обследованных превышал их реальный хронологический возраст

Таблица 1

Распределение работников предприятия *N.* по группам рассчитанного сосудистого возраста

На сколько лет рассчитанный сосудистый возраст превышает хронологический	Численность группы		Минимальный – максимальный хронологический возраст пациентов	Средний хронологический возраст пациентов
	Абс. число	%		
На 1–5 лет	122	53,3	35–62	46,4±6,55
На 6–10 лет	74	32,3	34–62	46,3±6,63
На 11–15 лет	26	11,4	36–60	49,08±7,35
На 16–20 лет	5	2,2	51–60	57,2±3,83
Больше 20 лет	2	0,9	55–57	56±1,41

В настоящее время известно, что разница между сосудистым и хронологическим возрастом в 9,4 года повышает риск кардиоваскулярных осложнений на 3,8% (по шкале Framingem) независимо от пола пациента [3]. Таким образом, более половины обследованных нами здоровых мужчин (52,7%) подлежат обязательной коррекции факторов риска развития сердечно-сосудистых заболеваний *(табл. 2)* и наблюдению врача. Обращает на себя внимание повышенный уровень глюкозы (24 человека, 7,2%) и гиперлипидемия у подавляющего большинства (более 60%) здоровых лиц – работников предприятия *N*.

Представленные в табл. 2 модифицируемые факторы риска развития кардиоваскулярных заболеваний – потенциальная возможность коррекции сосудистого старения.

Таблица 2

Распространенность основных факторов риска развития сердечно-сосудистых заболеваний в группе здоровых обследованных

Фактор риска	Количество человек, абс. число	Доля в %
Курение	115	34,43
Систолическое АД, *мм рт. ст.*:		
130–139	109	32,64
140–159	33	9,8
160–179	2	0,6
180 и выше	0	0
Общий холестерин ≥ 5,2 *ммоль/л*	205	61,38
ЛПНП, *ммоль/л*		
4,0–4,9	81	24,25
5,0 и выше	7	2,1
Глюкоза крови натощак, *ммоль/л*		
5,6–7,0	23	6,88
7,1 и выше	1	0,3

Результаты анализа полученных индивидуальных данных были доведены до каждого обследованного нами работника предприятия, составлен план персонифици-

рованных профилактических мероприятий, при наличии показаний даны рекомендации медикаментозной терапии.

Выводы. Распространенность гипертонической болезни и бессимптомного атеросклероза среди трудящихся на предприятии мужчин достаточно высока: 39,5 и 33,9% соответственно.

Более чем у половины (52,7%) здоровых мужчин трудоспособного возраста выявлен повышенный риск развития фатального кардиоваскулярного заболевания, у 68,6% – раннее старение сердечно-сосудистой системы. Даже у молодых мужчин (34–36 лет) обследованной группы рассчитанный сосудистый возраст значительно (до 15 лет) опережает хронологический. Для 44% мужчин – работников предприятия *N.* медицинский осмотр завершился диагностикой того или иного прогностически значимого заболевания, включая острый инфаркт миокарда.

Таким образом, полученные данные, а также широкая распространенность модифицируемых факторов риска сердечно-сосудистых заболеваний и их осложнений определяют необходимость проведения скрининга среди сотрудников предприятий и организаций с целью коррекции образа жизни и подбора оптимального медикаментозного лечения. В качестве дополнительного инструмента коммуникации «врач–пациент» и повышения комплаентности пациентов, особенно молодых, возможно использование расчетного показателя «сосудистый возраст пациента».

Прозрачность исследования. *Исследование не имело спонсорской поддержки. Авторы несут полную ответственность за предоставление окончательной версии рукописи в печать.*

Декларация о финансовых и других взаимоотношениях. *Все авторы принимали участие в разработке концепции, дизайна исследования и в написании рукописи. Окончательная версия рукописи была одобрена всеми авторами. Авторы не получали гонорар за исследование.*

ЛИТЕРАТУРА

1. Национальные рекомендации по ведению пациентов с заболеваниями брахиоцефальных артерий / под ред. Л.А. Бокерия, А.В. Покровского. – М., 2013. – 72 с. – URL: http://www.angiolsurgery.org/recommendations/2013/recommendations_brachiocephalic.pdf
2. Диагностика и коррекция нарушений липидного обмена с целью профилактики и лечения атеросклероза. Российские рекомендации VI пересмотра / М.В. Ежов, И.В. Сергиенко, Д.М. Аронов [и др.] – М., 2017. – 18 с. – URL: http://webmed.irkutsk.ru/doc/pdf/noa.pdf
3. *Троицкая, Е.А.* Концепция сосудистого возраста: новый инструмент оценки сердечно-сосудистого риска / Е.А. Троицкая, С.В. Вельмакин, Ж.Д. Кобалава // Артериальная гипертензия. – 2017. – № 23 (2) – С.160–171.

REFERENCES

1. Bokeriya LA, Pokrovskogo AV ed. Natsional'nyye rekomendatsii po vedeniyu patsiyentov s zabolevaniyami brakhiotsefal'nykh arteriy [National guidelines for the management of patients with diseases of the brachiocephalic arteries]. Moskva [Moscow]. 2013; 72 p. http://www.angiolsurgery.org/recommendations/2013/recommendations_brachiocephalic.pdf
2. Yezhov MV, Sergiyenko IV, Aronov DM et al. Diagnostika i korrektsiya narusheniy lipidnogo obmena s tsel'yu profilaktiki i lecheniya ateroskleroza. Rossiyskiye rekomendatsii VI peresmotr [Diagnosis and correction of lipid metabolism disorders for the prevention and treatment of atherosclerosis Russian recommendations VI revision]. Moskva [Moscow]. 2017; 18 p. http://webmed.irkutsk.ru/doc/pdf/noa.pdf
3. Troitskaya YeA, Vel'makin SV, Kobalava ZhD. Kontseptsiya sosudistogo vozrasta: novyy instrument otsenki serdechno-sosudistogo riska [The concept of vascular age: a new tool for assessing cardiovascular risk]. Arterial'naya gipertenziya [Arterial hypertension]. 2017; 23 (2): 160-171.

© К.А. Корейба, И.В. Клюшкин, А.Р. Минабутдинов, Е.А. Корейба, 2018

УДК 617.586-002.44-06:616.379-008.64 DOI: 10.20969/VSKM.2018.11(5).51-54

МАТЕМАТИЧЕСКАЯ МОДЕЛЬ УПРАВЛЯЕМОЙ РЕГЕНЕРАЦИИ ТКАНЕЙ У ПАЦИЕНТОВ С СИНДРОМОМ ДИАБЕТИЧЕСКОЙ СТОПЫ

КОРЕЙБА КОНСТАНТИН АЛЕКСАНДРОВИЧ*, канд. мед. наук, доцент кафедры хирургических болезней ФГБОУ ВО «Казанский государственный медицинский университет» Минздрава России, заслуженный врач РТ, зав. Центром «Диабетическая стопа», Россия, 420012, Казань, ул. Бутлерова, 49, e-mail: korejba_k@mail.ru*

КЛЮШКИН ИВАН ВЛАДИМИРОВИЧ*, докт. мед. наук, профессор кафедры общей хирургии ФГБОУ ВО «Казанский государственный медицинский университет» Минздрава России, Россия, 420012, Казань, ул. Бутлерова, 49, e-mail: hirurgivan@rambler.ru*

МИНАБУТДИНОВ АЙДАР РАМИЛЕВИЧ*, хирург Центра «Диабетическая стопа» ГАУЗ «Клиника медицинского университета», Россия, Казань, ул. Ш. Камала, 12, e-mail: aidoctor@mail.ru*

КОРЕЙБА ЕЛЕНА АНАТОЛЬЕВНА*, врач-терапевт-гастроэнтеролог ГАУЗ «Госпиталь для ветеранов войн», Россия, Казань, ул. Исаева, 5, e-mail: elenakorejba@yandex.ru*

Реферат. Дефекты мягких тканей нижних конечностей у пациентов, страдающих сахарным диабетом, осложненным диабетической ангиопатией, и, как следствие, возникновение синдрома диабетической стопы довольно часто сопровождаются образованием дефектов мягких тканей, что в значительной степени ухудшает качество жизни больного и довольно часто приводит к инвалидизации. ***Цель исследования*** – оценка эффективности различных методов хирургического лечения раневых дефектов тканей при синдроме диабетической стопы, исходя из принципов доказательной медицины и учитывая клинически значимые явления – исходы, основываясь на математической модели оценки эффективности. ***Материал и методы.*** В исследование были включены пациенты с синдромом диабетической стопы, имеющие раневые дефекты мягких тканей и кожи, соответствующие классификации Wagner 2-4, находившиеся на лечении в Центре «Диабетическая стопа» г. Казани в течение 2016 г. Больные были распределены на две группы в соответствии с методикой закрытия морбидного дефекта. ***Результаты и их обсуждения.*** Результаты лечения оценивались исходя из клинически значимых для пациентов величин – благоприятного и неблагоприятного исходов, а также высчитывались различные показатели относительного и абсолютного рисков и пользы при применении различных методов лечения ран. ***Выводы.*** Применение современных биопластических материалов при лечении язвенных дефектов синдрома диабетической стопы наиболее оправданно и способствует эпителизации дефектов и купированию клинических проявлений заболевания, что ведет к благоприятным исходам в 100% случаев. При закрытии дефекта с помощью аутодермопластики расщепленным свободным кожным лоскутом или применении интерактивных перевязочных материалов неблагоприятный клинический исход составил 16%. Благоприятные исходы предлагаемого нами лечения приводят к положительным результатам, улучшая качество жизни больного.

Ключевые слова: синдром диабетической стопы, биопластические материалы, аутодермопластика, оценка эффективности лечения дефектов.
Для ссылки: Математическая модель управляемой регенерации тканей у пациентов с синдромом диабетической стопы / К.А. Корейба, И.В. Клюшкин, А.Р. Минабутдинов, Е.А. Корейба // Вестник современной клинической медицины. – 2018. – Т. 11, вып. 5. – С.51–54. ***DOI:*** 10.20969/VSKM.2018.11(5).51-54.

MANAGED TISSUE REGENERATION MATHEMATICAL MODEL IN PATIENTS WITH DIABETIC FOOT SYNDROME

KOREYBA KONSTANTIN A.*, C. Med. Sci., associate professor of the Department of surgical diseases of Kazan State Medical University, Honored doctor of the Republic of Tatarstan; Head of «Diabetic foot» Center, Russia, 420012, Kazan, Butlerov str., 49, e-mail: korejba_k@mail.ru*
KLYUSHKIN IVAN V.*, D. Med. Sci., professor of the Department of surgical diseases of Kazan State Medical University, Russia, 420012, Kazan, Butlerov str., 49, e-mail: hirurgivan@rambler.ru*
MINABUTDINOV AYDAR R.*, surgeon of «Diabetic foot» Center of Clinic of Medical University, Russia, Kazan, Kamal str., 12, e-mail: aidoctor@mail.ru*
KOREYBA ELENA A.*, therapist, gastroenterologist of Hospital for Veterans of war, Russia, Kazan, Isaev str., 5, e-mail: elenakorejba@yandex.ru*

Abstract. Soft tissue injuries in the lower extremities in patients with diabetes mellitus complicated by diabetic angiopathy and, as a consequence, the onset of diabetic foot syndrome are often accompanied by soft tissue injuries, which significantly impair the patients quality of life and often lead to disability. ***Aim.*** Evaluation of the effectiveness of various methods of surgical treatment of wound tissue defects in diabetic foot syndrome has been performed according to the principles of evidence-based medicine and taking into account clinically significant events – outcomes, based on a mathematical model for effectiveness evaluation. ***Material and methods.*** Patients with diabetic foot syndrome, presenting with the wounds of the soft tissues and skin, corresponding to Wagner 2-4 classification, treated at the «Diabetic foot» Center in Kazan in 2016 have been enrolled in the study. The patients were divided into two groups in accordance with the morbid defect closure method. ***Results and discussion.*** Results of treatment were evaluated in terms of clinically significant values for patients, such as the outcomes: favorable and unfavorable. Various indicators of relative and absolute risks and benefits were also calculated when using various methods of wound treatment. ***Conclusion.*** The use of modern bioplastic materials in treatment of ulcerative defects in diabetic foot syndrome appears to be the most justified. It contributes to epithelization of the defects and to relief of clinical manifestations of the disease, which leads to favorable outcomes in 100% of cases. When closing a defect via autodermoplasty with a split free skin flap or using interactive dressings, the adverse clinical outcome was 16%. The positive outcomes of the proposed treatment lead to favorable results, improving the quality of life of the patients.
Key words: diabetic foot syndrome, bioplastic materials, autodemplasty, evaluation of the effectiveness of defect treatment.
For reference: Korejba KA, Klyushkin IV, Minabutdinov AR, Korejba EA. Managed tissue regeneration mathematical model in patients with diabetic foot syndrome. The Bulletin of Contemporary Clinical Medicine. 2018; 11 (5): 51–54. ***DOI:*** 10.20969/VSKM.2018.11(5).51-54.

Введение. Основной причиной ранней инвалидизации и смертности среди пациентов являются поздние осложнения диабета, такие как синдром диабетической стопы, одно из грозных проявлений которого – развитие язвенного дефекта. Язвенные процессы нижних конечностей возникают у 25% пациентов с данной патологией. В 85% случаев следствием язвенного дефекта нижней конечности при синдроме диабетической стопы является ампутация. Течение раневого процесса при сахарном диабете отличается большой длительностью, сложностью и высокой стоимостью лечения, неоднозначным терапевтическим прогнозом [1, 2]. Время от язвы до адекватного ее закрытия является важнейшим фактором, определяющим исход лечения, так как диабетическая язва является потенциально опасным осложнением для жизни больного. Стандартные методы лечения синдрома диабетической стопы (СДС) не всегда позволяют достичь заживления раневого дефекта и предупредить ампутацию, что делает актуальным поиск новых лечебных подходов, в том числе с помощью современных биопластических материалов [1, 2].

Одним из критериев достоверности результатов научных изысканий в настоящее время является воспроизводимость данных. Клиническая эпидемиология, рассматривающая медицину с позиций строгих научных принципов, базируется на главном постулате: «*evidence-based medicine*» [3]. Клиническая значимость результатов исследований – основополагающий принцип. В ее основе лежат эффективность и исходы лечения. Истинный клинический исход – это клиническое проявление, которое имеет существенное значение для пациента [3]. Косвенный критерий оценки – лабораторные показатели и/или симптомы, которые заменяют клинически значимый исход [4].

В оценке эффективности хирургического вмешательства и лечения выделяют три основных параметра: 1) относительное снижение частоты неблагоприятных исходов; 2) абсолютное снижение частоты неблагоприятных исходов; 3) число больных, которые должны быть подвергнуты определенному виду лечения за определенное время, чтобы предотвратить один неблагоприятный исход [3].

Исходя из принципов доказательной медицины и учитывая клинически значимые явления – исходы, нами построена математическая модель оценки эффективности применения матрично-пластических биодеградируемых материалов у больных с дефектами тканей при синдроме диабетической стопы.

Материал и методы. В исследование были включены 177 пациентов с синдромом диабетической стопы, у которых верифицированы дефекты тканей с уровнем поражения W2-W4, находившихся на лечении в Центре «Диабетическая стопа» г. Казани в течение 2016 г. Больные были распределены на две группы *(табл. 1).*

Больным обеих групп применялась внедренная нами в практическую деятельность методика *«step-by-step medical-surgical approach»* (патент № 2506894 от 20.02.2014 г. РОСПАТЕНТ ФГУ ФИПС РФ). На основании данных обследования (УЗДГ артерий нижних конечностей, ЭНМГ) больные внутри групп распределялись на две когорты: 1-я – пациенты с нейроишемической формой СДС с уровнем хронической артериальной недостаточности (ХАН) III–IV степени по классификации Фонтейна – Лериша – Покровского и требующие незамедлительной артериальной реконструкции; 2-я – пациенты с нейроишемической формой СДС с уровнем ХАН II степени, с трофическими поражениями мягких тканей, без показаний

Таблица 1

Группы пациентов, характеристика раневых дефектов

Группа	Средний возраст, *лет*	Гендерный состав, *муж.; жен.*	Глубина поражений тканей, *Wagner*	Степень поражения артериального русла
Основная (*n*=49)	63,4±7,6	М – 14; Ж – 35	W2-19 (38,8%); W3-9 (18,4%); W4-21 (42,8%)	ХАН 2-16 (32,7%); ХАН 3-10 (20,4%); ХАН 4-23 (46,9%)
Контрольная (*n*=126)	65,75±8,2	М – 42; Ж – 84	W2-59 (46,8%); W3-29 (23%); W4-38 (30,2%)	ХАН 2-38 (30,2%); ХАН 3-9 (7,1%); ХАН 4-79 (62,7%)

Примечание. ХАН – хроническая артериальная недостаточность.

к реваскуляризации. Реконструкция магистрального артериального русла проводилась на базе отделения сосудистой хирургии и отделения рентгенохирургических методов диагностики и лечения РКБ МЗ РТ. При выборе методики восстановления артериального кровотока ориентировались на классификацию TASC II (2007). Следующим этапом в лечении больных обеих когорт внутри групп являлся дебридмент дефекта (ультразвуковая гидрохирургическая обработка) – *aggressive surgical treatment*. Этот этап был идентичен для пациентов всех когорт обеих выделенных групп. С целью закрытия дефекта у больных основной группы применялись современные матрично-пластические материалы с заданным периодом биодеградации (патент № 2619257 от 12.05.2017 г. Роспатент ФГУ ФИПС РФ); у больных контрольной группы применяли аутодермопластику расщепленным свободным кожным лоскутом или интерактивные перевязочные материалы. *Final treatment* и общее лечение, проводимое всем пациентам, было идентично [5–7]. Консервативная терапия включала в себя ангиопротекторы, производные тиоктовой кислоты, НПВС (при болевом синдроме и в постоперационный период), габапентины, нейротропные витамины, антиагреганты и антикоагулянты, антибактериальную терапию с учетом бактериологической оценки дефектов [1, 2].

Результаты и их обсуждение. Для оценки результатов лечения использовали клинически значимые для пациентов величины – исходы благоприятный и неблагоприятный. К благоприятным исходам относили эпителизацию дефекта, купирование клинических признаков. К неблагоприятным – незаживление дефекта, осложнения, ампутацию на уровне стопы и выше, смерть пациента *(табл. 2)*.

Таблица 2

Сопряженность исходов

Группа	Количество больных		
	С благоприятным исходом	С неблагоприятным исходом	Всего
Основная	A (*n*=49)	B (*n*=0)	A+B (*n*=49)
Контрольная	C (*n*=107)	D (*n*=19)	C+D (*n*=126)

Нами учитывались следующие показатели:

1. Частота благоприятных исходов в основной группе (ЧБИОГ)=A/(A+B).

2. Частота благоприятных исходов в контрольной группе (ЧБИКГ)=C/(C+D).

3. Частота неблагоприятных исходов в основной группе (ЧНИОГ)=B/(A+B).

4.Частота неблагоприятных исходов в группе контроля (ЧНИКГ)=D/(C+D).

5.Снижение относительного риска исследуемых групп: (СОРИГ)=(ЧНИКГ–ЧНИОГ)×100%.

6. Снижение абсолютного риска исследуемых групп: (САРИГ)=ЧНИКГ–ЧНИОГ.

7. Повышение относительной пользы (ПОП). Этот показатель определялся как относительное увеличение частоты благоприятных исходов в основной группе по сравнению с контрольной по формуле: ПОП=(ЧБИОГ–ЧБИКГ)/ЧБИКГ×100%.

8. Число больных контрольной группы, которых необходимо лечить за определенное время, чтобы предотвратить один неблагоприятный исход: (ЧБНЛ)=1/САРИГ.

При расчете изменения площади раневого дефекта использовали медицинское приложение (мобильная версия) LesionMeter V2F для измерения площади и объема любых дефектов (ран) неправильной формы. Затем подсчитывали относительную скорость заживления. Для определения относительной скорости заживления ран эти данные вставляли в формулу RSH=(1–S1/S0)×100%, где S1– площадь язвы через определенное количество дней после имплантации биоматериала; S0 – первоначальная площадь язвы.

При интерпретации результатов исследования, согласно указанным выше формулам, нами получены следующие данные:

ЧБИОГ=1. ЧБИКГ=0,84.

ЧНИОГ=0. ЧНИКГ=0,16.

СОРИГ=16%. САРИГ=0,16

ЧБНЛ=6,25.

Таким образом, мы получили неблагоприятные исходы, которые в основной группе пациентов составили 0%, а в контрольной группе – 16%. Уровень относительного риска неблагоприятных исходов оказался на 16% меньше в основной группе пациентов. Число больных, которым необходимо провести соответствующее лечение за определенное время с целью достижения благоприятного исхода, в контрольной группе составило 6,25. Следовательно, в контрольной группе на 1 благоприятный исход приходится 6,25 неблагоприятных исходов.

Выводы:

1. Применение в основной группе предложенной нами технологии лечебного процесса у пациентов с трофическими дефектами мягких тканей при синдроме диабетической стопы способствует эпителизации дефектов и купированию клинических проявлений заболевания, что ведет к благоприятным исходам в 100% случаев.

2. У больных контрольной группы случаи неблагоприятного клинического исхода составили 16%.

3. Благоприятный исход при практическом применении нашей методики лечения пациентов контрольной группы ожидаем у каждого 6,25 пациента.

4. Повышение относительной пользы предложенного нами лечения составило 19%.

Прозрачность исследования. *Исследование не имело спонсорской поддержки. Авторы несут полную ответственность за предоставление окончательной версии рукописи в печать.*

Декларация о финансовых и других взаимоотношениях*. Все авторы принимали участие в разработке концепции, дизайна исследования и в написании рукописи. Окончательная версия рукописи была одобрена всеми авторами. Авторы не получали гонорар за исследование*.

ЛИТЕРАТУРА

1. *Фатыхов, Р.И.* Формирование схемы инфузионной терапии при синдроме диабетической стопы / Р.И. Фатыхов,

И.В. Клюшкин, К.А. Корейба // Общественное здоровье и здравоохранение. – 2013. – № 2. – С.38–40.
2. *Фатыхов, Р.И.* Особенности инфузионной лечебной тактики при синдроме диабетической стопы / Р.И. Фатыхов, И.В. Клюшкин, К.А. Корейба // Вестник современной клинической медицины. – 2014. – Т.7, вып.5. – С.31–34.
3. *Котельников, Г.П.* Доказательная медицина. Научно обоснованная медицинская практика: монография / Г.П. Котельников, А.С. Шпигель. – Самара: СамГМУ, 2000. – С.19–24.
4. *Воронин, А.С.* Разработка и экспериментально-клиническое обоснование использования фитотерапевтических раневых покрытий в местном лечении ран и раневой инфекции кожи и мягких тканей: автореф. дис. ... канд. мед. наук / Воронин Александр Сергеевич. – Волгоград, 2012. – 22 с.
5. Система помощи больным с синдромом диабетической стопы: пат. 2506894 Рос. Федерация: МПК 51 A61B5/00/ К.А. Корейба, И.Р. Фатихов, А.Р. Газиев, Э.Г. Газиева, Е.А. Корейба, заявитель и патентообладатель К.А. Корейба, И.Р. Фатихов, А.Р. Газиев, Э.Г. Газиева, Е.А. Корейба, государственное бюджетное образовательное учреждение высшего профессионального образования «Казанский государственный медицинский университет» Министерства здравоохранения и социального развития Российской Федерации. – 2012135893, 21.08.2012; опубл. 20.02.2014.
6. Способ лечения дефектов мягких тканей у больных с синдромом диабетической стопы: пат. 2619257 Рос. Федерация: МПК51 А 61 К38/39/ К.А. Корейба, Е.А. Корейба, В.К. Корейба, Н.Ю. Башкирцева, заявитель и патентообладатель К.А. Корейба. – 2016136925, 14.09.2016; опубл. 12.05.2017. Бюл. № 14.
7. *Корейба, К.А.* Современные отечественные биоматериалы «G-derm» (Джидерм) в хирургии дефектов кожи и мягких тканей: учеб. пособие / К.А. Корейба, А.Н. Комаров, А.Р. Минабутдинов. – СПб.: Свое издательство, 2018. – С.38.

REFERENCES

1. Fatyhov RI, Klyushkin IV, Korejba KA. Formirovanie skhemy infuzionnoj terapii pri sindrome diabeticheskoj stopy [Formation of the scheme of infusion therapy in diabetic foot syndrome]. Obshchestvennoe zdorov'e i zdravoohranenie [Public Health and Health Care]. 2013; 2: 38-40.
2. Fatyhov RI, Klyushkin IV, Korejba KA. Osobennosti infuzionnoj lechebnoj taktiki pri sindrome diabeticheskoj stopy [Features of infusion treatment tactics in diabetic foot syndrome]. Vestnik sovremennoj klinicheskoj mediciny [The Bulletin of Contemporary Clinical Medicine]. 2014; 7 (5): 31-34.
3. Kotel'nikov GP, Shpigel' AS. Dokazatel'naya medicina; Nauchno-obosnovannaya medicinskaya praktika: Monografiya [Evidence-based medicine; Scientific-based medical practice: Monograph]. Samara: SamGMU [Samara: Samara State Medical University]. 2000; 19-24.
4. Voronin AS. Razrabotka i eksperimental'no-klinicheskoe obosnovanie ispol'zovaniya fitoterapevticheskih ranevyh pokrytij v mestnom lechenii ran i ranevoj infekcii kozhi i myagkih tkanej [Development and experimental and clinical substantiation of the use of phytotherapeutic wound dressings in the local treatment of wounds and wound infections of the skin and soft tissues]. Volgograd. 2012; 22 p.
5. Korejba KA, Fatihov IR, Gaziev AR, Gazieva EG, Korejba EA. Sistema pomoshchi bol'nym s sindromom diabeticheskoj stopy: patent 2506894 Rossiyskaya Federaciya: MPK 51 A61B5/00/ [The system of care for patients with diabetic foot syndrome: Patent 2506894 Russian Federation: IPC51A61B5/00/]. Kazan: Kazanskij Gosudarstvennyj Medicinskij Universitet [Kazan: Kazan State Medical University]. 2012; 2012135893.
6. Korejba KA, Korejba EA, Korejba VK, Bashkirceva NYu. Sposob lecheniya defektov myagkih tkanej u bol'nyh s sindromom diabeticheskoj stopy: patent 2619257 Rossiyskaya Federaciya: MPK51 A 61 K38/39/ [A method for the treatment of soft tissue defects in patients with diabetic foot syndrome: Pat. 2619257 Russian Federation: MPK51A61K38/9/]. Kazan: Kazanskij Gosudarstvennyj Medicinskij Universitet [Kazan: Kazan State Medical University]. 2016; 2016136925.
7. Korejba KA, Komarov AN, Minabutdinov AR. Sovremennye otechestvennye biomaterialy «G-derm» (Dzhiderm) v hirurgii defektov kozhi i myagkih tkanej: Uchebnoe posobie [Modern domestic biomaterials "G-derm" (Dzhyderm) in surgery of skin and soft tissue defects: Study Guide]. Sankt-Peterburg: Svoe izdatel'stvo [St Petersburg: Own publishing house]. 2018; 38 p.

© И.С. Малков, Э.Б. Багаутдинов, В.А. Филиппов, М.Р. Тагиров, Х.М. Халилов, Д.Х. Мисиев, 2018

УДК 616.341-007.272-089:616.381-072.1 DOI: 10.20969/VSKM.2018.11(5).54-58

ЛАПАРОСКОПИЧЕСКИЙ АДГЕЗИОЛИЗИС В ЛЕЧЕНИИ БОЛЬНЫХ С ОСТРОЙ СПАЕЧНОЙ ТОНКОКИШЕЧНОЙ НЕПРОХОДИМОСТЬЮ

МАЛКОВ ИГОРЬ СЕРГЕЕВИЧ*, докт. мед. наук, профессор, зав. кафедрой хирургии Казанской государственной медицинской академии – филиала ФГБОУ ДПО РМАНПО Минздрава России, Россия, 420012, Казань, ул. Бутлерова, 36, тел. +7-965-594-40-07, e-mail: ismalkov@yahoo.com*

БАГАУТДИНОВ ЭЛЬДАР БУЛАТОВИЧ*, аспирант кафедры хирургии Казанской государственной медицинской академии – филиала ФГБОУ ДПО РМАНПО Минздрава России, Россия,420012, Казань, ул. Бутлерова, 36, тел. +7-917-936-11-11, e-mail: eldarbagautdinoff@yandex.ru*

ФИЛИППОВ ВЯЧЕСЛАВ АНАТОЛЬЕВИЧ*, канд. мед. наук, доцент, доцент кафедры хирургии Казанской государственной медицинской академии – филиала ФГБОУ ДПО РМАНПО Минздрава России, Россия, 420012, Казань, ул. Бутлерова, 36, тел. +7-917-900-43-52, e-mail: vyacheslav_f@mail.ru*

ТАГИРОВ МАРАТ РАВИЛЕВИЧ*, канд. мед. наук, хирург ГАУЗ «Городская клиническая больница № 7», Россия, 420103, Казань, ул. Чуйкова, 54, тел. +7-904-664-03-89, e-mail: tagirov72@yandex.ru*

ХАЛИЛОВ ХАЛИЛ МАГОМЕТОВИЧ*, канд. мед. наук, зав. отделением ГАУЗ «Городская клиническая больница № 7», Россия, 420103, Казань, ул. Чуйкова, 54, тел. +7-951-067-52-58, e-mail: halilov.dog7@mail.ru*

МИСИЕВ ДЖАЛИЛ ХУСАЙНОВИЧ*, аспирант кафедры хирургии Казанской государственной медицинской академии – филиала ФГБОУ ДПО РМАНПО Минздрава России, Россия, 420012, Казань, ул. Бутлерова, 36, тел. +7-927-443-95-95, e-mail: misievdjalil91@mail.ru*

Реферат. ***Цель исследования*** – конкретизировать показания к лапароскопическому адгезиолизису и определить его эффективность в лечении больных с острой спаечной тонкокишечной непроходимостью путем использования комплексной лечебно-диагностической программы. ***Материал и методы.*** Проанализированы результаты лечения 354 больных с острой спаечной тонкокишечной непроходимостью, находившихся в отделении хирургии № 1 и № 2 Городской клинической больницы № 7 г. Казани за пятилетний период. Показания к лапароскопическому адгезиолизису были установлены у 47 больных. Основным условием для выполнения эндохирургической операции считали наличие пространства свободного от висцеропариетальных сращений, достаточного для визуального контроля проводимых манипуляций и обеспечения необходимой амплитуды движения инструментов. Изучалась диагностическая значимость

клинических и лучевых методов исследования в оценке распространенности спаечного процесса в брюшной полости. Для более наглядного представления о распространенности спаечного процесса при ультразвуковом исследовании переднюю брюшную стенку разделили на 4 сектора. ***Результаты и их обсуждение.*** Наибольшая чувствительность (92%) наблюдалась при использовании рентгеновской компьютерной томографии с контрастированием. Разработанная комплексная диагностическая программа имела решающее значение в выборе метода хирургического вмешательства (лапаротомия или лапароскопия) у больных со спаечной тонкокишечной непроходимостью. ***Выводы.*** Лапароскопический адгезиолизис можно считать эффективным методом лечения больных с острой спаечной тонкокишечной непроходимостью, выполнение которого должно регламентироваться тяжестью состояния пациентов и распространенностью спаечного процесса. Для определения распространенности спаечного процесса необходимо использовать комплексную диагностическую программу, в которой ведущее место принадлежит лучевым методам исследования.
Ключевые слова: острая спаечная тонкокишечная непроходимость, ультразвуковое исследование, рентгеновская компьютерная томография, лапароскопический адгезиолизис.
Для ссылки: Лапароскопический адгезиолизис в лечении больных острой спаечной тонкокишечной непроходимостью / И.С. Малков, Э.Б. Багаутдинов, В.А. Филиппов [и др.] // Вестник современной клинической медицины. – 2018. – Т. 11, вып. 5. – С.54–58. ***DOI:*** 10.20969/VSKM.2018.11(5).54-58.

LAPAROSCOPIC LYSIS OF ADHESIONS IN TREATMENT OF PATIENTS WITH ACUTE ADHESIVE SMALL INTESTINAL OBSTRUCTION

MALKOV IGOR S.*, D. Med. Sci., professor, Head of the Department of surgery of Kazan State Medical Academy – the branch of Russian Medical Academy of Postgraduate Education, Russia, 420012, Kazan, Butlerov str., 36, tel. +7-965-594-40-07, e-mail: ismalkov@yahoo.com*
BAGAUTDINOV ELDAR B.*, postgraduate student of the Department of surgery of Kazan State Medical Academy – the branch of Russian Medical Academy of Postgraduate Education, Russia, 420012, Kazan, Butlerov str., 36, tel. +7-917-936-11-11, e-mail: eldarbagautdinoff@yandex.ru*
FILIPPOV VYACHESLAV A.*, C. Med. Sci., associate professor of the Department of surgery of Kazan State Medical Academy – the branch of Russian Medical Academy of Postgraduate Education, Russia, 420012, Kazan, Butlerov str., 36, tel. +7-917-900-43-52, e-mail: vyacheslav_f@mail.ru*
TAGIROV MARAT R.*, C. Med. Sci., surgeon of the Department of surgery № 2 of City Clinical Hospital № 7, Russia, 420103, Kazan, Chuikov str., 54, tel. +7-904-664-03-89, e-mail: tagirov72@yandex.ru*
KHALILOV KHALIL M.*, C. Med. Sci., Head of the Department of surgery № 2 of City Clinical Hospital № 7, Russia, 420103, Kazan, Chuikov str., 54, tel. +7-951-067-52-58, e-mail: halilov.dog7@mail.ru*
MISIEV DZHALIL KH.*, postgraduate student of the Department of surgery of Kazan State Medical Academy – the branch of Russian Medical Academy of Postgraduate Education, Russia, 420012, Kazan, Butlerov str., 36, tel. +7-927-443-95-95, e-mail: misievdjalil91@mail.ru*

Abstract. ***Aim.*** The aim of the study was to specify the indications for laparoscopic adhesiolysis and to determine its effectiveness in treatment of patients with acute adhesive small intestinal obstruction through the use of comprehensive therapeutic and diagnostic program. ***Material and methods.*** Results of treatment of 354 patients with acute adhesive small intestinal obstruction hospitalized to departments of surgery number 1 and number 2 of the City Clinical Hospital № 7 in Kazan over the past 5 years were analyzed. Indications for laparoscopic adhesiolysis were established in 47 patients. The main condition for performing an endosurgical operation was the presence of a space free from visceroparietal adhesions, sufficient for visual control of performed manipulations and providing the necessary amplitude of movement for the instruments. The diagnostic significance of clinical and radiological methods of investigation in assessing the prevalence of adhesions in the abdominal cavity was studied. The anterior abdominal wall was divided into 4 sectors for a better visual representation of the prevalence of adhesions during ultrasound visualization. ***Results and discussion.*** The highest sensitivity (92%) was observed when using x-ray computed tomography with contrast. The developed complex diagnostic program was crucial in choosing the method of surgical intervention (laparotomy or laparoscopy) in patients with adhesive small intestinal obstruction. ***Conclusion.*** Laparoscopic adhesion can be considered as an effective method of treatment for the patients with acute adhesive small intestinal obstruction, performance of which should be regulated according to the severity of patient's condition and the prevalence of adhesive process. It is necessary to use a comprehensive diagnostic program, the leading place in which belongs to radiologic methods of investigation, to determine the prevalence of adhesive process.
Key words: acute adhesive small intestinal obstruction, diagnostic ultrasound, x-ray computed tomography, laparoscopic adhesiolysis.
For reference: Malkov IS, Bagautdinov EB, Filippov VA, Tagirov MR, Khalilov KM, Misiev DKh. Laparoscopic lysis of adhesions in treatment of patients with acute adhesive small intestinal obstruction. The Bulletin of Contemporary Clinical Medicine. 2018; 11 (5): 54–58. ***DOI:*** 10.20969/VSKM.2018.11(5).54-58.

Введение. Большая распространенность, трудность диагностики и определения оптимальной тактики лечения, неудовлетворительные отдаленные результаты, обусловленные значительным процентом рецидивов, позволяют отнести острую спаечную тонкокишечную непроходимость (ОСТКН) к одной из наиболее сложных и нерешенных проблем неотложной абдоминальной хирургии. Так, возникновение спаечного процесса в брюшной полости после хирургических вмешательств отмечено у 64–93% больных [1]. Процент рецидивов ОСТКН после традиционного оперативного лечения составляет до 30% [2, 3, 4], а повторного образования сращений до 78% [3]. Стремление уменьшить травматичность хирургического вмешательства и, как следствие этого, возможность последующего формирования спаек приводит в последние годы к расширению показаний к эндохирургии [3, 5]. Однако частота перехода на лапаротомию при этом может достигать 63%, что увеличивает продолжительность хирургического вмешательства, частоту послеоперационных осложнений и материальные затраты на лечение [6, 7, 8]. Основная причина конверсии видится в невозможности безопасного выполнения эндохирургического вмешательства при распространенном спаечном процессе и значительной дилатации петель кишечника [4, 6, 8, 9]. Большими диагностическими возможностями обладают современные лучевые методы исследования, среди которых недостаточно изучена роль рентгеновской компьютерной томографии [10]. В связи с этим актуальное

значение приобретает разработка предоперационного диагностического алгоритма, позволяющего дифференцированно подходить к выбору способа хирургического вмешательства, а также технологии лапароскопической декомпрессии тонкой кишки.

Материал и методы. Проанализированы результаты лечения 354 больных с острой спаечной тонкокишечной непроходимостью (ОСТКН), находившихся в отделении хирургии № 1 и № 2 Городской клинической больницы № 7 г. Казани за последние 5 лет. Возраст больных с ОСТКН колебался от 16 до 90 лет. Всего мужчин было 126 (35,6%), женщин – 228 (64,4%). В первые 12 ч от начала заболевания поступили 167 (47,2%) больных, от 12 до 24 ч – 72 (20,3%), в 115 (32,5%) случаях пациенты поступили через сутки и более от начала заболевания. Экстренное оперативное вмешательство выполнялось в случае диагностированного странгуляционного варианта ОСТКН, при обтурационном – срочная операция производилась ввиду неэффективности консервативного лечения в течение 12 ч с момента госпитализации. Обзорная рентгенография выполнена во всех случаях. Проба Шварца произведена у 272 (76,8%) пациентов. Предпочтение отдавали водорастворимым контрастным веществам (ультравист, омнипак, урографин), которые использовались у 89 (25,1%) больных. Наряду с клиническими, лабораторными и рентгенологическими методами важное место занимало ультразвуковое исследование (УЗИ) брюшной полости, выполненное у 337 (95,2%) пациентов. Датчик ультразвукового сканера в исследуемых областях брюшной полости располагали под различными углами к поверхности тела больного. Изучалась смещаемость петель кишечника относительно париетальной брюшины передней брюшной стенки при форсированном вдохе и выдохе, при необходимости изменяя положения больного (на спине, боку, стоя).

Рентгеновская компьютерная томография (РКТ) с контрастированием произведена в 36 случаях (24%), видеолапароскопия – в 47 (31,3%).

Одним из необходимых условий для осуществления лапароскопического адгезиолизиса при спаечной тонкокишечной непроходимости является умеренная дилатация приводящей петли тонкой кишки. В противном случае возрастает частота конверсии для выполнения назоинтестинальной декомпрессии. С целью решения данной проблемы нами предложен способ лапароскопической интубации тонкой кишки и устройство для его осуществления. Идея интубации начальных отделов тонкой кишки основана на притягивании разноименных полюсов постоянного магнита. Для этого совместно с сотрудниками кафедры приборов и информационно-измерительных систем КНИТУ им. А.Н. Туполева-КАИ и НПФ МФС г. Казани были сконструированы одно- и двухпросветные зонды с магнитами различной формы на конце и лапароскопический магнитный манипулятор (патент на изобретение № 2609254 «Способ лапароскопической интубации тонкой кишки и устройство для его осуществления»). На первом этапе был создан экспериментальный макет с имитацией верхних отделов пищеварительного тракта в виде полой трубки с изгибами. После проверки идеи на макете на втором этапе проведены эксперименты на 10 трупах. Для их осуществления был изготовлен «столик-тренажер» с отверстиями для введения троакаров. «Столик-тренажер» устанавливали над животом после широкой срединной лапаротомии. Были определены оптимальные точки для введения магнитного манипулятора, которые располагались под мечевидным отростком, в правом подреберье по среднеключичной линии и околопупочной области. Отработана технология проведения зонда в начальные отделы тонкой кишки.

Результаты и их обсуждение. Обзорная рентгенография брюшной полости с захватом правого и левого купола диафрагмы была «стартовым» методом лучевой диагностики, выполняемом при поступлении больных с клиническими симптомами острой спаечной тонкокишечной непроходимости в приемно-диагностическое отделение. Она произведена у всех 354 пациентов. При этом диагноз был подтвержден в 302 (85,3%) случаях. Расширить диагностические возможности метода позволяло пероральное рентгеноконтрастное исследование с пассажем по тонкой кишке.

Ультразвуковое исследование было наиболее информативно в диагностике тонкокишечной непроходимости. Признаками наличия сращений в брюшной полости служили фиксация петель кишечника в одной точке, ограничение смещаемости петель кишки относительно друг друга. Для более наглядного представления о распространенности спаечного процесса мы разделяли переднюю брюшную стенку на 4 сектора (S) двумя линиями – вертикальной, идущей от мечевидного отростка, и горизонтальной через пупок. Висцеропариетальные сращения, определяемые при УЗИ в одном секторе (1S), соответствовали малой адгезии, в двух (2S) – средней, в трех (3S) – субтотальной и в четырех (4S) – тотальной. Выполнение лапароскопии считали возможным при наличии «акустического окна» в свободном от сращений секторе. Определить уровень обструкции удалось у 184 (54,6%) больных по характерному участку с перепадом диаметров отводящей и приводящей кишечной петли с депонированием и расслоением содержимого на химус и жидкость. Чувствительность метода возрастала при динамическом исследовании, составляя 87,8%. Диагностические возможности метода ограничивались выраженной пневматизацией петель кишечника, значение также имела и квалификация врача, проводившего исследование. В связи с этим эхосонография была неинформативна у 41 (12,2%) больного.

Наибольшей чувствительностью (92%) обладала РКТ с контрастированием. Метод позволял не только определить форму кишечной непроходимости, но и дифференцировать, чем вызвана ОСТКН – «шнуровидной» спайкой («штрангом») или распространенными плотными сращениями. При этом была проанализирована диагностическая значимость таких «классических» РКТ-симптомов, как симптом «клюва», «*fat notch*» («зазубрина жировой клетчатки»), «завихрения» и «тонкокишечных фекалий». Для шнуровидных спаек характерными (98%) были симптомы «клюва» и «*fat notch*». Симптом «тонкокишечных фекалий» чаще встречался (85%) при распространенных плотных сращениях. Метод позволял также определить висцеропариетальные сращения, вызвавшие обструкцию тонкой кишки.

Использованная комплексная диагностическая программа во всех случаях подтверждала либо исключала диагноз острой спаечной тонкокишечной непроходимости.

При распространенном спаечном процессе адгезиолизис выполняли путем лапаротомии, при ограниченном – путем лапароскопии. Показания к лапароскопическому адгезиолизису были установлены у 47 больных. Основным условием для выполнения эндохирургической операции считали наличие пространства свободного от висцеропариетальных сращений, достаточного для визуального контроля проводимых манипуляций и обеспечения необходимой амплитуды движения инструментов. Только в этом случае можно надеяться на безопасный и эффективный адгезиолизис. Способ и место введения первого троакара зависели от локализации послеоперационных рубцов на передней брюшной стенке. Открытое введение в левой или правой подвздошных областях производили при рубцах от срединных лапаротомий. Закрытое параумбиликальное введение считали возможным при наличии «акустического окна» после перенесенных ранее

аппендектомий доступом Мак-Бурнея и гинекологических операций разрезом Пфаненштиля. Распространенность спаечного процесса при лапароскопии соответствовала I–III степени по классификации О.И. Блинникова (1993) [13]. Кишечная непроходимость была обусловлена локальными плоскостными сращениями и шнуровидными спайками. Имели место ущемление петли тонкой кишки в «окнах», образованных плоскостными спайками, червеообразным отростком и дивертикулом Меккеля, сформировавшимися кишечными «двустволками». У 16 (34%) больных был распространенный спаечный процесс в виде висцеропариетальных сращений без выраженной дилатации приводящего отдела кишки. У 43 (91,5%) удалось успешно разрешить ОСТКН. Предложенный способ лапароскопической декомпрессии тонкой кишки при этом был применен у 4 больных. Установленный зонд удовлетворительно функционировал в течение 3 сут, затем извлечен после восстановления двигательной активности кишечника. Каких-либо осложнений и летальных исходов при выполнении лапароскопического адгезиолизиса не наблюдалось. Средний койко-день составил (7,2±2,4) сут. Конверсия в 8,5% случаях была обусловлена необратимой ишемией тонкой кишки (1 больной) и грубыми висцеро-висцеральными сращениями, разделение которых под видеолапароскопическим контролем не представлялось возможным (3 больных).

Выводы:

1. Лапароскопический адгезиолизис можно считать эффективным методом лечения больных с острой спаечной тонкокишечной непроходимостью, выполнение которого должно регламентироваться тяжестью состояния пациентов и распространенностью спаечного процесса.

2. Для определения распространенности спаечного процесса необходимо использовать комплексную диагностическую программу, в которой ведущее место принадлежит лучевым методам исследования.

Прозрачность исследования. *Исследование не имело спонсорской поддержки. Авторы несут полную ответственность за предоставление окончательной версии рукописи в печать.*

Декларация о финансовых и других взаимоотношениях. *Все авторы принимали участие в разработке концепции, дизайна исследования и в написании рукописи. Окончательная версия рукописи была одобрена всеми авторами. Авторы не получали гонорар за исследование.*

ЛИТЕРАТУРА

1. *Чекмазов, И.А.* Спаечная болезнь брюшины / И.А. Чекмазов. – М.: ГЭОТАР-Медиа, 2008. – 160 с.
2. *Тараканов, В.А.* Поздняя спаечная кишечная непроходимость в детском возрасте: диагностический алгоритм / В.А. Тараканов, Е.Г. Колесников // Кубанский научный медицинский вестник. – 2009. – № 109 (4). – С.50–54.
3. *Тимофеев, М.Е.* Острая ранняя спаечная тонкокишечная непроходимость на современном этапе: возможности лапароскопии в диагностике и лечении / М.Е. Тимофеев, В.В. Волков, С.Г. Шаповальянц // Эндоскопическая хирургия. – 2015. – № 2. – С.36–52.
4. Bologna Guidelines for Diagnosis and Management of Adhesive Small Bowel Obstruction (ASBO): 2010 Evidence-Based Guidelines of the World Society of Emergency Surgery / F. Catena, S. Di Saverio, M.D. Kelly [et al.] // World Journal of Emergency Surgery. – 2011. – Vol. 6. – P.24.
5. *Хубутия, М.Ш.* Эндохирургия при неотложных заболеваниях и травме: руководство / М.Ш. Хубутия, П.А. Ярцева. – М.: ГЭОТАР-Медиа, 2014. – 240 с.
6. *Радзиховский, А.П.* Лапароскопическая диагностика и лечение острой тонкокишечной непроходимости / А.П. Радзиховский, Е.Б. Колесников, Н.А. Мендель // Хирургия Украины. – 2010. – № 2. – С.89–94.
7. *Доброквашин, С.В.* Некоторые аспекты лечения больных с острой кишечной непроходимостью / С.В. Доброквашин, Д.Е. Волков, А.Г. Измайлов // Вестник современной клинической медицины. – 2014. – Т. 7, вып. 5. – С.53–55.
8. Bologna Guidelines for Diagnosis and Management of Adhesive Small Bowel Obstruction (ASBO): 2013 update of the Evidence-Based Guidelines from the World Society of Emergency Surgery ASBO working group / S. Di Saverio, F. Coccolini, M. Galati [et al.] // World Journal of Emergency Surgery. – 2013. – Vol. 42. – P.14.
9. *Maung, A.A.* Evaluation and management of small-bowel obstruction: An Eastern Association for the Surgery of Trauma practice management guideline / A.A. Maung, D.C. Johnson, G.L. Piper [et al.] // J. Trauma Acute Care Surg. – 2012. – Vol. 73. – P.362–369.
10. *Козлова, Ю.А.* Роль рентгеновской компьютерной томографии в диагностике кишечной непроходимости / Ю.А. Козлова, Р.Б. Мумладзе, М.Ю. Олимпиев // Анналы хирургии. – 2013. – № 4. – С.5–11.
11. *Малков, И.С.* Избранные разделы неотложной абдоминальной хирургии: монография / И.С. Малков. – Казань: Изд-во Казан. гос. техн. ун-та, 2013. – 408 с.
12. The abdominal compartment syndrome / J. Burch, E. Moore, F. Moore, R. Franciose // Surgery Clinic of North Am. – 1992. – Vol. 76. – P.833–842.
13. *Блинников, О.И.* Лапароскопические операции при острой спаечной кишечной непроходимости у детей / О.И. Блинников, А.Ф. Дронов, А.Н. Смирнов // Материалы международного конгресса. – М., 1993. – С.82–88.

REFERENCES

1. Chekmazov IA. Spaechnaya bolezn' bryushiny [Adhesive disease of peritoneum]. Moskva: GEOTAR-Media [Moscow: GEOTAR-Media]. 2008; 160 p.
2. Tarakanov VA, Kolesnikov EG. Pozdnyaya spaechnaya kishechnaya neprokhodimost' v detskom vozraste: diagnosticheskiy algoritm [Late adhesive intestinal obstruction in childhood: diagnostic algorithm]. Kubanskiy nauchnyy meditsinskiy vestnik [Kuban scientific medical Bulletin]. 2009; 109 (4): 50-54.
3. Timofeev ME, Volkov VV, Shapoval'yants SG. Ostraya rannyaya spaechnaya tonkokishechnaya neprokhodimost' na sovremennom etape: vozmozhnosti laparoskopii v diagnostike i lechenii. [Acute early adhesive intestinal obstruction at the present stage: the possibilities of laparoscopy in diagnosis and treatment]. Endoskopicheskaya khirurgiya [Endoscopic surgery]. 2015; 2: 36-52.
4. Catena F, Di Saverio S, Kelly MD et al. Bologna Guidelines for Diagnosis and Management of Adhesive Small Bowel Obstruction (ASBO): 2010 Evidence-Based Guidelines of the World Society of Emergency Surgery. World Journal of Emergency Surgery. 2011; 6: 24.
5. Khubutiya MSh, Yartseva PA. Endokhirurgiya pri neotlozhnykh zabolevaniyakh i travme: rukovodstvo [Endosurgery in case of acute diseases and trauma: guidance]. Moskva: GEOTAR-Media [Moscow: GEOTAR-Media]. 2014; 240 p.
6. Radzikhovskiy AP, Kolesnikov EB, Mendel' NA. Laparoskopicheskaya diagnostika i lechenie ostroy tonkokishechnoy neprokhodimosti [Laparoscopic diagnosis and treatment of acute intestinal obstruction]. Khirurgiya Ukrainy [Surgery in Ukraine]. 2010; 2: 89-94.
7. Dobrokvashin SV, Volkov DE, Izmaylov AG. Nekotorye aspekty lecheniya bol'nykh s ostroy kishechnoy neprokhodimost'yu [Some aspects of treatment of patients with acute intestinal obstruction]. Vestnik sovremennoy klinicheskoy meditsiny [Bulletin of modern clinical medicine]. 2014; 5: 53-55.
8. Salomone Di Saverio, Federico Coccolini, Marica Galati et al. Bologna Guidelines for Diagnosis and Management of Adhesive Small Bowel Obstruction (ASBO): 2013 update of the Evidence-Based Guidelines from the World Society of Emergency Surgery ASBO working group. World Journal of Emergency Surgery. 2013; 42: 14.
9. Maung Adrian A, Johnson Dirk C, Piper Greta L, et al. Evaluation and management of small-bowel obstruction:

An Eastern Association for the Surgery of Trauma practice management guideline. J Trauma Acute Care Surg. 2012; 73: 362-369.
10. Kozlova YuA, Mumladze RB, Olimpiev MYu. Rol' rentgenovskoy komp'yuternoy tomografii v diagnostike kishechnoy neprokhodimosti [The role of X-ray computed tomography in the diagnosis of intestinal obstruction]. Annaly khirurgii [Annals of surgery]. 2013; 4: 5-11.
11. Malkov IS. Izbrannye razdely neotlozhnoy abdominal'noy khirurgii: Monografiya [Selected sections of emergency abdominal surgery: Monograph]. Kazan': izdatel'stvo Kazanskogo gosudarstvennogo tekhnicheskogo universiteta [Kazan: Kazan State Technical University Press]. 2013; 408 p.
12. Burch J, Moore E, Moore F, Franciose R. The abdominal compartment syndrome. Surgery clinic of North Am. 1992; 76: 833-842.
13. Blinnikov OI, Dronov AF, Smirnov AN. Laparoskopicheskie operatsii pri ostroy spaechnoy kishechnoy neprokhodimosti u detey [Laparoscopic surgery for acute adhesive intestinal obstruction in children]. Moskva: Materialy mezhdunarodnogo kongressa [Moscow: Materials of the international Congress]. 1993; 82-88.

© И.С. Малков, М.Н. Насруллаев, Г.Р. Закирова, И.И. Хамзин, 2018

УДК 616.36-008.5-08 DOI: 10.20969/VSKM.2018.11(5).58-62

КОМПЛЕКСНОЕ ЛЕЧЕНИЕ БОЛЬНЫХ С МЕХАНИЧЕСКОЙ ЖЕЛТУХОЙ ПРИ ЗАБОЛЕВАНИЯХ ОРГАНОВ ГЕПАТОПАНКРЕАТОДУОДЕНАЛЬНОЙ ЗОНЫ

***МАЛКОВ ИГОРЬ СЕРГЕЕВИЧ**, докт. мед. наук, зав. кафедрой хирургии КГМА – филиала ФГБОУ ДПО РМАНПО Минздрава России, Россия, 420012, Казань, ул. Бутлерова, 36, e-mail: ismalkov@yahoo.com*
***НАСРУЛЛАЕВ МАГОМЕД НУХКАДИЕВИЧ**, докт. мед. наук, профессор кафедры хирургии КГМА – филиала ФГБОУ ДПО РМАНПО Минздрава России, Россия, 420012, Казань, ул. Бутлерова, 36, e-mail: msh.avia@yandex.ru*
***ЗАКИРОВА ГУЗЕЛИЯ РАВИСЕВНА**, канд. мед. наук, ассистент кафедры хирургии КГМА – филиала ФГБОУ ДПО РМАНПО Минздрава России, Россия, 420012, Казань, ул. Бутлерова, 36*
***ХАМЗИН ИЛЬДАР ИЛДУСОВИЧ**, зав. эндоскопическим отделением ГАУЗ «Городская клиническая больница № 7» Россия, 420103, Казань, ул. Чуйкова, 54*

Реферат. ***Цель исследования*** – улучшение результатов лечения больных с механической желтухой путем сочетания эндоскопических и консервативных методов лечения. ***Материал и методы.*** Проведен ретроспективный анализ результатов лечения 928 больных с механической желтухой опухолевого и неопухолевого генеза. ***Результаты и их обсуждение.*** Выявлено, что применение эндоскопических методов с целью декомпрессии билиарной системы позволяет улучшить результаты лечения. Наши наблюдения пациентов с механической желтухой опухолевого и неопухолевого генеза с различной степенью печеночной недостаточности позволяют отметить, что приоритетным и важнейшим звеном комплексного лечения этой группы является максимально ранняя декомпрессия желчных путей – один из малоинвазивных методов декомпрессии, включая эндоскопическую папиллотомию и стентирование желчных путей. Степень печеночной недостаточности – важный критерий, определяющий тактику и подход в ведении пациентов с механической желтухой. Основой лечения эндотоксикоза и печеночной недостаточности при механической желтухе являются медикаментозная коррекция и адекватная по составу и объему инфузионная терапия, проводимая на фоне одного из видов декомпрессии желчных путей, что соответствует современным взглядам на проблемы лечения механической желтухи. ***Выводы.*** При острой рецидивирующей и хронической непроходимости большого дуоденального соска, проявляющейся клинической симптоматикой гипертензии протоков органов гепатопанкреатобилиарной зоны, показаны эндоскопические вмешательства. Декомпрессия билиарной системы путем применения транспапиллярного протезирования является эффективным малоинвазивным оперативным вмешательством, которое применяется как временное – при доброкачественном и злокачественном поражении органов гепатопанкреатобилиарной зоны, либо как постоянное – при неоперабельных опухолях органов гепатопанкреатобилиарной зоны, для восстановления оттока желчи в двенадцатиперстную кишку. Для нормализации показателей гомеостаза у больных с механической желтухой и предупреждения печеночной недостаточности необходимо проведение адекватной инфузионной терапии, включающей в себя препараты антигипоксантного и гепатопротекторного действия.
Ключевые слова: механическая желтуха, эндоскопические вмешательства, инфузионная и трансфузионная терапия.
Для ссылки: Комплексное лечение больных с механической желтухой при заболеваниях органов гепатопанкреатодуоденальной зоны / И.С. Малков, М.Н. Насруллаев, Г.Р. Закирова, И.И. Хамзин // Вестник современной клинической медицины. – 2018. – Т. 11, вып. 5. – С.58–62. ***DOI:*** 10.20969/VSKM.2018.11(5).58-62.

COMPLEX TREATMENT IN PATIENTS WITH OBSTRUCTIVE JAUNDICE IN DISEASES OF HEPATIC, PANCREATIC AND DUODENAL ZONE

***MALKOV IGOR S.**, D. Med. Sci., Head of the Department of surgery of Kazan State Medical Academy – the branch of Russian Medical Academy of Postgraduate Education, Russia, 420012, Kazan, Butlerov str., 36, tel. +7-965-594-40-07, e-mail: ismalkov@yahoo.com*
***NASRULLAEV MAGOMED N.**, D. Med. Sci., professor of the Department of surgery of Kazan State Medical Academy – the branch of Russian Medical Academy of Postgraduate Education, Russia, 420012, Kazan, Butlerov str., 36, e-mail: msh.avia@yandex.ru*
***ZAKIROVA GUZELIA R.**, C. Med. Sci., assistant of professor of the Department of surgery of Kazan State Medical Academy – the branch of Russian Medical Academy of Postgraduate Education, Russia, 420012, Kazan, Butlerov str., 36*
***KHAMZIN ILDAR I.**, Head of the Department of endoscopy of City Clinical Hospital № 7, Russia, 420103, Kazan, Chuikov str., 54*

Abstract. ***Aim.*** The aim of the study is to improve the results of treatment in patients with obstructive jaundice through a combination of endoscopic and conservative treatment methods. ***Material and methods.*** A retrospective analysis of the results of treatment of 928 patients with obstructive jaundice of tumor and non-tumor genesis was performed. ***Results and discussion.*** It has been revealed that the application of endoscopic methods for biliary system decompression allows improving the results of treatment. Our observations of patients with mechanical jaundice of tumor and non-tumor origin with varying degrees of liver failure suggest that the earliest and the most important component of complex treatment for this group is the earliest decompression of the biliary tract by one of the minimally invasive decompression methods, including endoscopic papillotomy and

biliary stenting. The degree of liver failure is an important criterion that determines the strategy and approach in management of patients with obstructive jaundice. Drug tretment and infusion therapy adequate in composition and volume, carried out against the background of one of the types of biliary tract decompression stands for the basic treatment of endotoxemia and hepatic insufficiency in obstructive jaundice, which corresponds to modern views on the problems of treatment of obstructive jaundice. ***Conclusion.*** Endoscopic interventions are indicated in acute, recurrent and chronic obstruction of the large duodenal papilla, manifested by clinical symptoms of the hypertension in hepatic, pancreatic and biliary zone ducts. Biliary system decompression with the use of transpapillary prosthetics is an effective minimally invasive surgical intervention, which is used as temporary for benign and malignant lesions of hepatic, pancreatic and biliary zone organs. It can be permanent in inoperable tumors of hepatic, pancreatic and biliary zone organs, performed to restore the bile outflow to duodenum. It is necessary to carry out adequate infusion therapy, including solutions with antihypoxic and hepatoprotective action, to restore homeostasis in patients with obstructive jaundice and for liver failure prevention.
Key words: obstructive jaundice, endoscopic interventions, infusion and transfusion therapy.
For reference: Malkov IS, Nasrullaev MN, Zakirova GR, Khamzin II. Complete treatment of painful mechanical jellies with hepatopenetic regeneration zones. The Bulletin of Contemporary Clinical Medicine. 2018; 11 (5): 58–62. ***DOI:*** 10.20969/VSKM.2018.11(5).58-62.

Проблема лечения пациентов с механической желтухой при патологии органов гепатопанкреатодуоденальной зоны (ГПДЗ) являлась актуальной в клинической хирургии в течение многих десятилетий и остается таковой по настоящее время [1, 2, 3, 4]. Этому способствует неуклонный рост данной патологии, особенно у пациентов пожилого и старческого возраста.

По данным различных авторов, наиболее частой причиной механической желтухи являются желчнокаменная болезнь (15–40%) и новообразования (65–68%). Наиболее частым симптомом злокачественных опухолей данной локализации является механическая желтуха, которая обнаруживается у 86–95% пациентов и в 65–70% случаев становится первым проявлением заболевания [5, 6].

Хирургические вмешательства, выполненные при выраженных симптомах желтухи, способствуют увеличению количества больных с различными послеоперационными осложнениями, а летальность, по данным отдельных авторов, достигает 15–30% [7, 8].

В последнее десятилетие благодаря внедрению для декомпрессии билиарной системы малоинвазивных эндоскопических и малоинвазивных навигационных вмешательств достигнуты значительные успехи в лечении пациентов с различной патологией гепатопанкреатодуоденальной зоны, осложненной механической желтухой [9, 10, 11, 12].

Эндоскопические методы включают ретроградную холангиопанкреатографию с эндоскопической папиллосфинктеротомией, а также транспапиллярную (стентирование) – при стриктуре и опухолях гепатопанкреатобилиарной зоны [13, 14, 15, 16].

Несмотря на достигнутые успехи в лечении пациентов с механической желтухой эндоскопическими и малоинвазивными навигационными вмешательствами, в ряде случаев они могут оказаться недостаточными для предупреждения печеночной недостаточности, по данным отдельных авторов у 54% пациентов [7, 17], и ряда других осложнений, при которых летальность достигает 27% [1, 18].

Цель исследования – улучшение результатов лечения больных с механической желтухой путем сочетания эндоскопических и консервативных методов лечения.

Материал и методы. Был проведен анализ результатов эффективности эндоскопического лечения 928 больных с механической желтухой, находившихся на лечении в отделениях хирургии ГАУЗ «Городская клиническая больница № 7» г. Казани с января 2004 г. по июнь 2018 г., из них 683 (73,6%) – женщины, 245 (26,4%) – мужчин.

Причиной механической желтухи в 77 случаях стали опухолевые заболевания ГПБЗ, стеноз большого дуоденального сосочка (БДС), изолированный и/или сочетанный с холедохолитиазом, в 603 случаях, рестеноз БДС в 29 случаях, стриктуры терминального отдела интрадуоденальной части холедоха в 87 случаях, стриктуры интрадуоденальной части холедоха на всем протяжении в 12 случаях, стриктура общего печеночного протока в 9 случаях, холедохолитиаз, в том числе с ущемленным камнем большого дуоденального сосочка (БДС), в 127 случаях, фатериальный дивертикул в 51 случае, парафатериальный дивертикул в 82 случаях. При этом 79,57% случаев носили сочетанный характер патологии *(табл. 1)*. Сопутствующие заболевания различной степени тяжести наблюдались в 89,7%, значительный процент из выявленной патологии составили заболевания сердечно-сосудистой системы (35,9%), имеющие также сочетанный характер.

Таблица 1

Нозологическая характеристика механической желтухи

Нозологические причины механической желтухи	Число случаев	
	Абс. число	%
Опухолевые заболевания гепатопанкреатобилиарной зоны	77	7,15
Стеноз большого дуоденального сосочка (БДС), изолированный и/или сочетанный с холедохолитиазом	603	55,99
Рестеноз БДС	29	2,69
Стриктуры интрадуоденальной части холедоха: - терминального отдела - на протяжении	 87 12	 8,08 1,12
Стриктура общего печеночного протока	9	0,83
Холедохолитиаз, в том числе с ущемленным камнем БДС	127	11,79
Фатериальный дивертикул	51	4,74
Парафатериальный дивертикул	82	7,61
Всего	1077	100
В том числе сочетанная патология	857	79,57

Результаты и их обсуждение. В основе лечения больных с механической желтухой лежит устранение холестаза и профилактика печеночной недостаточности. На современном этапе утвердился этапный подход к лечению больных с механической желтухой. Декомпрессия желчных путей, проводимая в ближайшие 2–3 дня с момента поступления пациента, в ряде случаев (10–30%) является окончательным методом лечения. Оперативное вмешательство как второй этап лечения проводится по мере разрешения желтухи и наступления благоприятных условий.

Для уточнения диагноза и ликвидации механической желтухи нами выполнены транспапиллярные эндоскопические вмешательства: эндоскопическая ретроградная холангиопанкреатография (ЭРХПГ) – в 814 (40,56%) случаях; «типичная» (канюляционная) эндоскопическая папиллосфинктеротомия (ЭПСТ) – в 670 (33,88%); «атипичная» (неканюляционная) игольчатым папиллотомом – в 37 (1,84%); смешанная – в 34 (1,69%); интраоперационная атипичная ЭПСТ на антеградно проведенном зонде как компонент одноэтапного лечения – в 35 (2,79%); интраоперационная холедохоскопическая литоэкстракция – в

63 (3,14%); литоэкстракция, в том числе баллонная, в 125 (6,23%), литотрипсия с литоэкстракцией – в 49 (2,45%), эндоскопическая холедоходуоденостомия – в 5 (0,25%), чресфистульная холецистохолангиоскопия – в 2 (0,10%), эндоскопическая резекция БДС – в 1 (0,05%), транспапиллярное эндопротезирование холедоха и панкреатического протока, включая раздельное стентирование вирсунгова протока и желчевыводящих путей, – в 151 (7,52%) случае *(табл. 2)*.

Таблица 2

Эндоскопические вмешательства при механической желтухе

Вид манипуляции		Случаи	
		Абс. число	%
ЭРХПГ		814	40,56
ЭПСТ	канюляционная	670	33,38
	неканюляционная	37	1,84
	смешанная	34	1,69
	интраоперационная атипичная на антеградно проведенном зонде	56	2,79
Литоэкстракция	в том числе баллонная	125	6.23
	интраоперационная холедохоскопическая	63	3,14
Литотрипсия с литоэкстракцией		49	2,45
Эндоскопическая холедоходуоденостомия		5	0,25
Чресфистульная холецистохолангиоскопия		2	0,10
Эндоскопическая резекция БДС		1	0,05
Транспапиллярное эндопротезирование холедоха и панкреатического протока, включая раздельное стентирование вирсунгова протока и желчевыводящих путей		151	7,52
Всего		2007	100

Степень печеночной недостаточности – важный критерий, определяющий тактику и подход в ведении пациентов с механической желтухой.

Основой лечения эндотоксикоза и печеночной недостаточности у пациентов с механической желтухой являются медикаментозная коррекция и адекватная по составу и объему инфузионная терапия, проводимая на фоне одного из видов декомпрессии желчных путей, что соответствует современным взглядам на проблемы лечения механической желтухи.

Активность цитолитического синдрома оценивали по уровню аспартатаминотрансферазы (АСТ) и аланинаминотрансферазы (АЛТ). Показатели протромбинового индекса (ПТИ), общего белка и альбумина крови отражали состояние синтетических функций печени. Коррекция водно-электролитных и метаболических нарушений при механической желтухе проводилась с использованием растворов кристаллоидов (изотонический раствор натрия хлорида, рингера, рингера-локка, 5% раствора глюкозы), а также раствора с антигипоксантным и гепатопротекторным действием – ремаксола. В составе комплексной инфузионной терапии вводилось 800 мл раствора ремаксола в сутки в течение 7 дней наряду с растворами кристаллоидов. По показаниям и учитывая сопутствующую патологию вводились лазикс, антибиотики, кардиальные препараты, проводилась витаминотерапия. В послеоперационном периоде на фоне проводимой инфузионной терапии и декомпрессии желчных путей оценивалась динамика клинических симптомов печеночной недостаточности и биохимических показателей холестаза, цитолиза и синтетических функций печени.

В исследуемой группе больных на 4–6-й день лечения отмечалось улучшение состояния и субъективного самочувствия пациентов, устранение клинических симптомов желтухи. Отмечено достижение показателей билирубина, щелочной фосфатазы, нормальных значений гамма-глютамилтранспептидазы.

Показатели АСТ и АЛТ достигали нормального уровня на 3–5-й день от начала инфузионной терапии. Показатели общего белка плазмы крови, альбумина и ПТИ нормализовались на 5–8-й день комплексной терапии.

Наши наблюдения пациентов с механической желтухой опухолевого и неопухолевого генеза с различной степенью печеночной недостаточности позволяют отметить, что приоритетным и важнейшим звеном комплексного лечения этой группы является максимально ранняя декомпрессия желчных путей одним из малоинвазивных методов декомпрессии, включая эндоскопическую папиллотомию и стентирование желчных путей. Если при поступлении имеется 3-я степень печеночной недостаточности, лечение следует проводить в отделении реанимации. Для уменьшения всасывания аммиака из кишечника и снижения интоксикации показаны общепринятое ограничение суточного рациона белка, очистительные клизмы, антибактериальная деконтаминация кишечника, пероральное применение лактулозы. Внутривенное введение растворов глюкозы и кристаллоидов с витаминами, раствора гепа-мерц наряду с форсированным диурезом позволяют добиться значительного эффекта при 1-й и 2-й степени печеночной недостаточности и непродолжительной желтухе. Однако при выраженной интоксикации у больных с длительной желтухой и 3-й степенью печеночной недостаточности часто отмечается отсутствие быстрого эффекта от консервативной терапии, что может быть показанием к применению экстракорпоральных методов детоксикации. Предпочтение отдается плазмаферезу как способу с минимальными побочными действиями. Лимфатикостомия и лимфосорбция могут рассматриваться как вариант детоксикации при длительной (4–6 нед) механической желтухе опухолевого происхождения, когда вероятность развития фатальной печеночной недостаточности особенно велика. Показанием к использованию гемодиализа должны служить состояния с явлениями печеночно-почечной недостаточности.

Особое значение в комплексном лечении указанной группы больных имеют антибактериальная терапия, назначение ингибиторов протонной помпы и препаратов, обволакивающих слизистую желудка для профилактики эрозий, язв и кровотечений, а также реабилитация полученной по дренажам желчи и своевременный возврат в кишечник на этапе подготовки больного к последующему оперативному вмешательству.

Среди осложнений после эндоскопических вмешательств мы отмечали легкие формы течения острого панкреатита, а также асептического и инфицированного панкреонекроза (3,4%), также имело место кровотечение после ЭПСТ в одном случае (0,01%), которое было остановлено с помощью эндоскопического гемостаза. Летальность, отмеченная в связи с развитием острого панкреатита с исходом в панкреонекроз, составила 1,6%. Осложнений, связанных с выполнением транспапиллярного эндопротезирования, не отмечено.

Выводы. При острой рецидивирующей и хронической непроходимости большого дуоденального соска, проявляющейся клинической симптоматикой гипертензии протоков органов ГПБЗ показаны эндоскопические вмешательства. При желтухе неопухолевого генеза ЭРХПГ и ЭПСТ позволяют отказаться от хирургических вмешательств либо сократить их объем и травматичность. Декомпрессия билиарной системы путем применения транспапиллярного протезирования является эффективным малоинвазивным оперативным вмешательством, которое применяется как временное (доброкачественные и злокачественные поражения органов ГПБЗ) либо постоянное (неоперабельные опухоли органов ГПБЗ) для восстановления оттока желчи в двенадцатиперстную кишку.

Для нормализации показателей гомеостаза у больных с механической желтухой и предупреждения печеночной недостаточности необходимо проведение адекватной инфузионной терапии, включающей препараты антигипоксантного и гепатопротекторного действия.

Прозрачность исследования. *Исследование не имело спонсорской поддержки. Авторы несут полную ответственность за предоставление окончательной версии рукописи в печать.*

Декларация о финансовых и других взаимоотношениях*. Все авторы принимали участие в разработке концепции, дизайна исследования и в написании рукописи. Окончательная версия рукописи была одобрена всеми авторами. Авторы не получали гонорар за исследование.*

ЛИТЕРАТУРА

1. *Ветшев, П.С.* Механическая желтуха: причины и диагностические подходы: лекция / П.С. Ветшев // Анналы хирургической гепатологии. – 2011. – Т. 16, № 3. – С.50–57.
2. *Гальперин, Э.И.* Руководство по хирургии желчных путей / Э.И. Гальперин, П.С. Ветшев. – М.: Видар-М, 2009. – 568 с.
3. *Costamagna, G.* Endoscopic stenting for biliary and pancreatic malignancies / G. Costamagna, M. Pandolfi // J. Clin. Gastroenterol. – 2004. – Vol. 38. – P.59–67.
4. Risk factors for com plication following ERCP; results of a large-scale, prospective multicenter study / E.J. Williams, S. Taylor, P. Fairclough [et al.] // Endoscopy. – 2007. – Vol. 39 (9). – P.793–801.
5. *Ахаладзе, Г.Г.* Патогенетические аспекты гнойного холангита. Почему нет системной воспалительной реакции при механической желтухе / Г.Г. Ахаладзе // Анналы хирургической гепатологии. – 2009. – Т. 14, № 2. – С.9–15.
6. *Пауткин, Ю.Ф.* Механическая непроходимость желчных путей (механическая желтуха) / Ю.Ф. Пауткин, А.Е. Климов. – М.: Профиль, 2010. – 224 с.
7. Инфузионная терапия при механической желтухе / И.С. Малков, Р.Ш. Шаймарданов, В.Н. Коробков, В.А. Филиппов // Механическая желтуха – актуальная проблема абдоминальной хирургии: материалы Респ. науч.-практ. конф. – Казань, 2014. – С.21–23.
8. *Малков, И.С.* Избранные разделы неотложной абдоминальной хирургии / И.С. Малков. – Казань: Изд-во Гос. тех. ун-та, 2013. – 408 с.
9. *Бекбауов, С.А.* Эндоскопические транспапиллярные вмешательства в лечении больных с синдромом механической желтухи / С.А. Бекбауов, К.Г. Глебов, А.Е. Котовский // Эндоскопичская хирургия. – 2013. – № 4. – С.36–39.
10. *Глебов, К.Г.* Критерии выбора конструкции эндопротеза для эндоскопического стентирования желчных протоков / К.Г. Глебов, А.Е. Котовский, Т.Г. Дюжева // Анналы хирургической гепатологии. – 2014. – Т. 19, № 2. – С.55–65.
11. Эндоскопическое транспапиллярное стентирование желчных протоков металлическими самораскрывающимися эндопротезами / К.Г. Глебов, Т.Г. Дюжева, Н.А. Перова [и др.] // Анналы хирургической гепатологии. – 2012. – Т. 17, № 3.– С.65–74.
12. Эндоскопические технологии в лечении заболеваний органов гепатопанкреатодуоденальной зоны / А.Е. Котовский, Г.А. Уржумцева, К.Г. Глебов, Н.А. Перова // Анналы хирургической гепатологии. – 2010. – Т. 15, № 1. – С.9–21.
13. *Дерябина, Е.А.* Повышение безопасности лечебных эндоскопических ретроградных холангиопанкреатографий у больных с доброкачественными обструктивными заболеваниями желчевыводящих путей / Е.А. Дерябина, Г.И. Братникова, А.В. Васильев // Медицинская визуализация. – 2010. – № 2. – С.73–80.
14. Эндоскопические вмешательства и коррекция нарушений гомеостаза у пациентов с механической желтухой / И.С. Малков, Г.Р. Закирова, В.Н. Коробков, М.Н. Насруллаев / Казанский медицинский журнал. – 2015. – Т. XCVI, № 3. – С.444–447.
15. *Schneider, L.* Acute pancreatitis with an emphasis on infection / L. Schneider, M.W. Büchler, J. Werner // Infect. Dis. Clin. North. Am. – 2010. – Vol. 24. – P.921–941.
16. Multidrug strategies are effective in the treatment of severe experimental pancreatitis / J. Werner, W. Hartwig, T. Hackert [et al.] // Surgery. – 2012. – Vol. 151 (3). – P.372–381.
17. Методы интенсивной терапии в лечении печеночной недостаточности при механической желтухе / И.С. Малков, Р.Ш. Шаймарданов, В.Н. Коробков, В.А. Филиппов // Механическая желтуха – актуальная проблема абдоминальной хирургии: материалы Респуб. науч.-практ. конф. – Казань, 2014. – С.23–28.
18. *Насруллаев, М.Н.* Возможности эндоскопических методов в оптимизации лечения больных с механической желтухой / М.Н. Насруллаев, Г.Р. Закирова, И.И. Хамзин // Актуальные вопросы хирургии: материалы Межрегион. науч.-практ. конф. – Казань, 2018. – С.70–73.

REFERENCES

1. Vetshev PS. Mekhanicheskaya zheltukha: prichiny i diagnosticheskiye podkhody (lektsiya) [Mechanical jaundice: causes and diagnostic approaches (lecture)]. Annaly khirurgicheskoy gepatologii [Annals of surgical hepatology]. 2011; 16 (3): 50-57.
2. Gal'perin EI, Vetshev PS. Rukovodstvo po khirurgii zhelchnykh putey [Guide to surgery of the biliary tract]. Moskva: Vidar-M [Moscow: Vidar-M]. 2009; 568 p.
3. Costamagna G, Pandolfi M. Endoscopic stenting for biliary and pancreatic malignancies. J Clin Gastroenterol. 2004; 38: 59-67.
4. Williams EJ, Taylor S, Fairclough P, et al. Risk factors for com plication following ERCP; results of a large-scale, prospective multicenter study. Endoscopy. 2007; 39 (9): 793-801.
5. Akhaladze GG. Patogeneticheskiye aspekty gnoynogo kholangita, pochemu net sistemnoy vospalitel'noy reaktsii pri mekhanicheskoy zheltukhe [Pathogenetic aspects of purulent cholangitis, why there is no systemic inflammatory reaction in obstructive jaundice]. Annaly khirurgicheskoy gepatologii [Annals of surgical hepatology]. 2009; 14 (2): 9-15.
6. Pautkin YuF, Klimov AYe. Mekhanicheskaya neprokhodimost' zhelchnykh putey (mekhanicheskaya zheltukha) [Mechanical obstruction of the biliary tract (mechanical jaundice)]. Moskva: Profil' [Moscow: Profile]. 2010; 224 p.
7. Malkov IS, Shaymardanov RSh, Korobkov VN, Filippov VA. Infuzionnaya terapiya pri mekhanicheskoy zheltukhe [Infusion therapy for obstructive jaundice]. Kazan': Materialy Respublikanskoy nauchno-prakticheskoy konferentsii «Mekhanicheskaya zheltukha – aktual'naya problema abdominal'noy khirurgii» [Kazan: Proceedings of the Republican Scientific and Practical Conference «Mechanical Jaundice – the Current Problem of Abdominal Surgery»]. 2014; 21-23.
8. Malkov IS. Izbrannyye razdely neotlozhnoy abdominal'noy khirurgii [Selected sections of emergency abdominal surgery]. Kazan': Izdatel`stvo KGTU [Kazan: Publishing house of KSTU]. 2013; 408 p.
9. Bekbauov SA, Glebov KG, Kotovskiy AYe. Endoskopicheskiye transpapillyarnyye vmeshatel'stva v lechenii bol'nykh s sindromom mekhanicheskoy zheltukhi [Endoscopic transpapillary interventions in the treatment of patients with obstructive jaundice]. Endoskopichskaya khirurgiya [Endoscopic surgery]. 2013; 4: 36–39.
10. Glebov KG, Kotovskiy AYe, Dyuzheva TG. Kriterii vybora konstruktsii endoproteza dlya endoskopicheskogo stentirovaniya zhelchnykh protokov [Criteria for selecting the design of the endoprosthesis for endoscopic stenting of the bile ducts]. Annaly khirurgicheskoy gepatologii [Annals of Surgical Hepatology]. 2014; 19 (2): 55-65.
11. Glebov KG, Dyuzheva TG, Petrova NA, Bekbauov SA, Kotovskiy AYe. Endoskopicheskoye transpapillyarnoye stentirovaniye zhelchnykh protokov metallicheskimi samoraskryvayushchimisya endoprotezami [Endoscopic transpapillary stenting of the bile ducts with metal self-

opening endoprostheses]. Annaly khirurgicheskoy gepatologii [Annals of Surgical Hepatology]. 2012; 17 (3): 65–74.
12. Kotovskiy AYe, Urzhumtseva GA, Glebov KG, Perova NA. Endoskopicheskiye tekhnologii v lechenii zabolevaniy organov gepatopankreatoduodenal'noy zony [Endoscopic technologies in the treatment of diseases of the organs of the hepatopancreatoduodenal zone]. Annaly khirurgicheskoy gepatologii [Annals of Surgical Hepatology]. 2010; 15 (1): 9–21.
13. Deryabina YeA, Bratnikova GI, Vasil'yev AV. Povysheniye bezopasnosti lechebnykh endoskopicheskikh retrogradnykh kholangiopankreatografiy u bol'nykh s dobrokachestvennymi obstruktivnymi zabolevaniyami zhelchevyvodyashchikh putey [Improving the safety of therapeutic endoscopic retrograde cholangiopancreatography in patients with benign obstructive diseases of the biliary tract]. Meditsinskaya vizualizatsiya [Medical Visualization]. 2010; 2: 73-80.
14. Malkov IS, Zakirova GR, Korobkov VN, Nasrullayev MN. Endoskopicheskiye vmeshatel'stva i korrektsiya narusheniy gomeostaza u patsiyentov s mekhanicheskoy zheltukhoy [Endoscopic interventions and correction of disorders of homeostasis in patients with obstructive jaundice]. Kazanskii medicinskii zhurnal [Kazan medical journal]. 2015; XCVI (3): 444-447.
15. Schneider L, Büchler MW, Werner J. Acute pancreatitis with an emphasis on infection. Infect Dis Clin North Am. 2010; 24: 921-941.
16. Werner J, Hartwig W, Hackert T et al. Multidrug strategies are effective in the treatment of severe experimental pancreatitis. Surgery. 2012; 151 (3): 372-381.
17. Malkov IS, Shaymardanov RSh, Korobkov VN, Filippov VA. Metody intensivnoy terapii v lechenii pechenochnoy nedostatochnosti pri mekhanicheskoy zheltukhe [Intensive therapy methods in the treatment of hepatic failure with obstructive jaundice]. Kazan': Materialy Respublikanskoy nauchno-prakticheskoy konferentsii «Mekhanicheskaya zheltukha – aktual'naya problema abdominal'noy khirurgii» [Kazan: Proceedings of the Republican Scientific and Practical Conference «Mechanical Jaundice – the Current Problem of Abdominal Surgery»]. 2014; 23-28.
18. Nasrullayev MN, Zakirova GR, Khamzin II. Vozmozhnosti endoskopicheskikh metodov v optimizatsii lecheniya bol'nykh s mekhanicheskoy zheltukhoy [The possibilities of endoscopic methods in optimizing the treatment of patients with obstructive jaundice]. Kazan': Materialy mezhregional'noy nauchno – prakticheskoy konferentsii «Aktual'nyye voprosy khirurgii» [Kazan: Proceedings of the interregional scientific – practical conference «Actual issues of surgery»]. 2018; 70-73.

© М.И. Малкова, О.В. Булашова, Е.В. Хазова, 2018

УДК 616.366-002.1-089-06:616.1 DOI: 10.20969/VSKM.2018.11(5).62-68

ПЕРСОНИФИЦИРОВАНЫЙ ПОДХОД К ОЦЕНКЕ ПЕРИОПЕРАЦИОННОГО РИСКА У ПАЦИЕНТОВ С СЕРДЕЧНО-СОСУДИСТОЙ ПАТОЛОГИЕЙ В КЛИНИКЕ НЕОТЛОЖНОЙ ПОМОЩИ

МАЛКОВА МАРИЯ ИГОРЕВНА*, канд. мед. наук, зав. отделением функциональной диагностики ГАУЗ ГКБ № 7, Россия, 420103, Казань, ул. Чуйкова, 54; ассистент кафедры пропедевтики внутренних болезней ФГБОУ ВО «Казанский государственный медицинский университет» Минздрава России, Россия, 420012, Казань, ул. Бутлерова, 49, тел. 8-960-051-61-16, e-mail: marimalk@yandex.ru*
БУЛАШОВА ОЛЬГА ВАСИЛЬЕВНА*, SCOPUS Author ID: 6507198087; докт. мед. наук, профессор кафедры пропедевтики внутренних болезней ФГБОУ ВО «Казанский государственный медицинский университет» Минздрава России, Россия, 420012, Казань, ул. Бутлерова, 49, тел. (843) 296-14-03, e-mail: boulashova@yandex.ru*
ХАЗОВА ЕЛЕНА ВЛАДИМИРОВНА*, ORCID ID: https://orcid.org/0000-0001-8050-2892; канд. мед. наук, доцент кафедры пропедевтики внутренних болезней ФГБОУ ВО «Казанский государственный медицинский университет» Минздрава России, Россия, 420012, Казань, ул. Бутлерова, 49, тел. 8-905-313-97-10, e-mail: hazova_elena@mail.ru*

Реферат. Ежегодно в мире более 100 млн пациентов старшего возраста подвергаются внесердечным хирургическим операциям. Около 1 млн переносят инфаркт миокарда и остановку сердца в интра- или раннем послеоперационном периодах. Смертность вследствие сердечно-сосудистых причин остается высокой и достигает 0,5–1,5%. В хирургической практике острый холецистит является одним из самых распространенных заболеваний. Вклад сердечно-сосудистых заболеваний в смертность от всех причин больных острым холециститом в возрасте старше 60 лет составляет более 50%. В настоящее время при работе междисциплинарной команды и максимально коротком сроке пребывания больных в стационаре необходимы точная диагностика и эффективное лечение заболевания. Эмпирически сложилось, что каждому пациенту перед хирургическим вмешательством необходимо получить от врача терапевтического профиля заключение о соматическом статусе. Любое, даже небольшое хирургическое вмешательство таит в себе риски развития интра- и послеоперационных осложнений, которые необходимо предвидеть и попытаться предотвратить. ***Цель*** – определить оптимальную тактику периоперационного ведения пациентов с сердечно-сосудистыми заболеваниями при остром холецистите с индивидуальной оценкой кардиального риска для предупреждения и снижения частоты и тяжести кардиоваскулярных осложнений, планирования оперативного пособия. ***Материал и методы.*** Объектом исследования были 274 пациента с сердечно-сосудистыми заболеваниями и с острым холециститом. ***Результаты и их обсуждение.*** Выявлена максимальная прогностическая значимость в оценке сердечно-сосудистых осложнений в течение 30 сут после операции у больных с кардиоваскулярной патологией при остром холецистите таких параметров, как: нарушения ритма в виде желудочковой экстрасистолии (2-5 градации по B. Lown и M.Wolf) и фибрилляции предсердий (p=0,012), значение оценки клинических симптомов по шкале Ю.Н Беленкова – В.Ю. Мареева (p=0,009), толщины задней стенки левого желудочка (p=0,037), частоты сердечных сокращений и диастолического артериального давления после операции (p=0,009 и p=0,033), скорость клубочковой фильтрации и уровень МНО после операции (p=0,036 и p=0,007). ***Выводы.*** Интегральная схема оценки кардиального риска и периоперационного ведения больных с сердечно-сосудистыми заболеваниями при остром холецистите позволяет снизить частоту сердечно-сосудистых осложнений в течение 30 дней после операции с 33,5 до 20% (p=0,005) и смертности от сердечно-сосудистых заболеваний с 4,5 до 1,9%.

Ключевые слова: периоперационный риск, острый холецистит, прогноз, сердечно-сосудистые заболевания.
Для ссылки: Малкова, М.И. Персонифицированый подход к оценке периоперационного риска у пациентов с сердечно-сосудистой патологией в клинике неотложной помощи / М.И. Малкова, О.В. Булашова, Е.В. Хазова // Вестник современной клинической медицины. – 2018. – Т. 11, вып. 5. – С.62–68. ***DOI:*** 10.20969/VSKM.2018.11(5).62-68.

PERSONALIZED APPROACH TO PERIOPERATIVE RISK ASSESSMENT IN PATIENTS WITH CARDIOVASCULAR DISEASES IN EMERGENCY CARE CLINIC

MALKOVA MARIA I.*, C. Med. Sci., Head of the Department of functional diagnostics of City Clinical Hospital № 7, Russia, 420103, Kazan, Chuikov str., 54; assistant of professor of the Department of introduction to internal medicine of Kazan State Medical University, Russia, 420012, Kazan, Butlerov str., 49, tel. 8-960-051-61-16, e-mail: marimalk@yandex.ru*
BULASHOVA OLGA V.*, SCOPUS Author ID: 6507198087; D. Med. Sci., professor of the Department of introduction to internal medicine of Kazan State Medical University, Russia, 420012, Kazan, Butlerov str., 49, tel. 8(843) 296-14-03, e-mail: boulashova@yandex.ru*
KHAZOVA ELENA V.*, ORCID ID: https://orcid.org/0000-0001-8050-2892; C. Med. Sci., associate professor of the Department of introduction to internal medicine of Kazan State Medical University, Russia, 420012, Kazan, Butlerov str., 49, tel. 8-905-313-97-10, e-mail: hazova_elena@mail.ru*

Abstract. Annually more than 100 million elderly patients in the world undergo non-cardiac surgery. Around 1 million of them experience myocardial infarction and cardiac arrest during intra- or early postoperative periods. Mortality due to cardiovascular causes remains high and reaches 0,5–1,5%. Acute cholecystitis is one of the most common diseases in surgical practice. The contribution of cardiovascular diseases to all-cause mortality in patients with acute cholecystitis over the age of 60 is more than 50%. At present, accurate diagnosis and effective treatment of the disease are necessary when working in an interdisciplinary team considering the shortest possible stay of patients in the hospital. Empirically, it was necessary to obtain a conclusion on somatic status from physician of therapeutic profile for each patient before surgery. Any, even minor, surgical procedure is associated with the risks of developing intra- and postoperative complications that have to be anticipated and attempted to prevent. ***Aim.*** Determine an optimal perioperative management strategy for patients with cardiovascular diseases in acute cholecystitis including individual assessment of cardiac risk in order to prevent and reduce the incidence and severity of cardiovascular complications and surgical treatment planning. ***Material and methods****.* 274 patients with cardiovascular diseases and acute cholecystitis (AC) were the subjects of the study. ***Results and discussion.*** The greatest prognostic significance in evaluating cardiovascular complications within 30 days after surgery in patients with cardiovascular disease and acute cholecystitis was demonstrated by such parameters as: rhythm disturbances as ventricular extrasystole (2–5 gradations according to B. Lown and M. Wolf) and atrial fibrillation (p=0,012), clinical symptom assessment value according to Yu.N. Belenkova – V.Yu. Mareyev scale (p=0,009), left ventricle posterior wall thickness (p=0,037), heart rate and diastolic blood pressure after the operation (p=0,009 and p=0,033), glomerular filtration rate and the INR level after the operation (p=0,036 and p=0,007). ***Conclusion.*** Integrated cardiac risk assessment and perioperative management of patients with cardiovascular diseases in acute cholecystitis can reduce the incidence of cardiovascular complications within 30 days after surgery from 33,5 to 20% (p=0,005) and lower mortality rates from cardiovascular diseases from 4,5 to 1,9%.
Key words: perioperative risk, acute cholecystitis, prognosis, cardiovascular diseases.
For reference*:* Malkova MI, Bulashova OV, Khazova EV. Personalized approach to perioperative risk assessment in patients with cardiovascular diseases in emergency care clinic. The Bulletin of Contemporary Clinical Medicine. 2018; 11 (5): 62–68.
DOI: 10.20969/VSKM.2018.11(5).62-68.

В последние годы отмечается прогрессивное увеличение количества внесердечных операций [1]. Пациенты старше 60 лет составляют до 31% всех оперируемых, которым в 25% случаев выполняются обширные по объему и травматичности вмешательства [2]. За 10 лет количество операций в возрастной группе старше 45 лет увеличилось в среднем на 25%, что, в свою очередь, повышает вероятность наступления неблагоприятных периоперационных сердечно-сосудистых осложнений, констатируемых в настоящее время в 2 – 3,5% случаев [3, 4]. Ежегодно около 1 млн человек переносят нефатальный инфаркт миокарда, остановку сердца или смерть от сердечно-сосудистых заболеваний (ССЗ) при внесердечной хирургии [5]. Доля фатального инфаркта миокарда составляет 15–25% [6]. Неблагоприятные периоперационные кардиоваскулярные осложнения констатируются в 2–3,5% случаев [7]. Сердечно-сосудистые заболевания часто сопутствуют хирургической патологии, значительно осложняют ее течение, создают трудности в выборе хирургической технологии и определяют прогноз [8, 9]. По данным Б.С. Брискина и О.В. Ломидзе (2008), в структуре кардиальной патологии хирургических больных преобладают ишемическая болезнь сердца (ИБС) (56,3%) и артериальная гипертензия (АГ) (74,8%) [10].

Триггерами развития кардиальных осложнений, наряду с состоянием пациента до операции, наличием сопутствующих заболеваний, могут выступать такие факторы, как экстренность хирургического вмешательства, объем, сложность, длительность операции, гипотермия, кровотечение, анемия и объем вводимой жидкости [2, 11]. Важное значение придают повышенной активности симпатоадреналовой системы. Р.И. Стрюк и И.Г. Длусская (2003) установили, что гиперсимпатикотония как реакция организма на хирургическое вмешательство является прогностически неблагоприятным фактором, определяющим развитие различных сердечно-сосудистых осложнений.

Одним из распространенных ургентных хирургических заболеваний является острый холецистит (ОХ) [12]. По поводу острого холецистита в США выполняется до 600 тыс. холецистэктомий в год, в России – 250–300 тыс. [13]. Около 70% больных, госпитализируемых с острым холециститом в хирургический стационар, являются лицами пожилого и старческого возраста [14]. Удельный вес неблагоприятных исходов среди больных острым холециститом в возрастной группе старше 75 лет составляет 8–27% [15]. В структуре послеоперационной смертности при остром холецистите пациентов в возрасте старше 60 лет смертность по причине ССЗ остается высокой и составляет более 50% [16, 17]. Данные о сердечно-сосудистой смертности пациентов, подвергшихся различным видам хирургического вмешательства (открытой холецистэктомии, лапароскопической холецистэктомии), мало изучены.

В настоящее время используются различные шкалы и индексы интегральной оценки состояния больного без единого унифицированного подхода − APACHE II [18], SAPS [19], MODS [20], SOFA [21]. Приведенные схемы прогнозирования направлены на выявление больных высокого риска, но не позволяют с достаточной точностью предсказать характер периоперационных осложнений в случаях низких градаций риска. Для оценки кардиального риска при внесердечных операциях в 2007 г. приняты Рекомендации Американского колледжа кардиологов и Американской ассоциации сердца, в 2009 г. − Европейского общества кардиологов (ЕОК) и в 2011 г. − Всероссийского научного общества кардиологов (ВНОК). Данные источники определяют основные подходы к идентификации индивидуального риска и периоперационного ведения больных, однако они основаны на данных рандомизированных исследований, учитывающих «преимущественно» сосудистую хирургию.

Опыт использования метода оценки кардиального риска по T.H. Lee (1999) показал наибольшую целесообразность при проведении внесердечных операций у больных с множественными факторами риска − класс рекомендаций IA [2, 22]. В литературе встречаются различные мнения об эффективности периоперационного использования бета-адреноблокаторов (БАБ) для профилактики сердечно-сосудистых осложнений [23]. Об отсутствии преимуществ от использования БАБ указано в исследованиях DIPOM (2006), POBBLE (2005). Однако в исследованиях D.T. Mangano, E.L. Layug, A. Wallace, I. Tateo (1996), DECREASE I (1999), BBSA (2007), DECREASE-IV (2009) показана эффективность их применения. Результаты исследования POISE (2008) оставляют нерешенным вопрос об эффективности использования бета-адреноблокаторов в снижении частоты сердечно-сосудистых событий.

Все вышеизложенное послужило основанием для поиска маркеров прогнозирования кардиального риска и периоперационного ведения пациентов с сердечно-сосудистыми заболеваниями при остром холецистите.

Материал и методы. Объектом исследования были 274 пациента с сердечно-сосудистыми заболеваниями и острым холециститом (ОХ). Длительность исследования составила 2 года. Средний возраст больных составил (66,5±10,9) года, среди них 16,8% мужчин и 83,2% женщин. Более половины больных (54,7%) относились к пожилому и старческому возрасту (60–80 лет) с преобладанием женского пола в соотношении 1:4. Каждого из 274 пациентов при поступлении осматривали хирург и кардиолог. Хирургом определялась срочность хирургического вмешательства, оценку кардиального риска проводили по индексу, предложенному T.H. Lee в 1999 г. и принятому ACC/AHA (2007), исследовался функциональный резерв по методу M.A. Hlatky (1989) и G.F. Fletcher (2001), выполнялась ЭКГ, учитывались данные лабораторного исследования. Эхокардиографическое исследование проводилось на аппарате HP-SONOS-5500. Для количественной оценки состояния пациентов с хронической сердечной недостаточностью (ХСН) применяли Шкалу оценки клинического состояния (ШОКС) (Беленков, Ю.Н., 2003). В качестве сравнения были использованы результаты ШОКС, полученные в группе пациентов с очень низким риском развития кардиальных осложнений – лиц без признаков сердечной недостаточности аналогичного возраста. Принимая во внимание установленный функциональный резерв, тяжесть течения сердечно-сосудистых заболеваний и степень кардиального риска, была определена очередность в выборе тактики: одноэтапное хирургическое лечение ОХ или двухэтапное с коррекцией ассоциированных сердечно-сосудистых состояний. Длительность наблюдения за когортой пациентов, включенных в исследование, составила 30 дней.

Анализ клинических исходов за 30-дневный период наблюдения после операции включал изучение комбинированной конечной точки, к которой были отнесены следующие неблагоприятные события, возникшие в течение 30 сут после операции:

- смертность от всех причин;
- сердечно-сосудистая смертность;
- несмертельные инфаркт миокарда и инсульт;
- эпизоды стенокардии (частота эпизодов стабильной стенокардии);
- случаи госпитализации по поводу прогрессирования и декомпенсации сердечно-сосудистых заболеваний (ИМ, нестабильной стенокардии, ХСН);
- впервые выявленные нарушения сердечного ритма и проводимости;
- тромбоэмболические осложнения.

Методы статистической обработки. Статистическая обработка данных проводилась с использованием пакета программ SPSS v.13. Для оценки нормальности распределения применялся критерий Колмогорова–Смирнова. Все численные данные представлены как среднее значение (M) ± стандартное отклонение (m) или в виде медианы (Me) и 25% и 75% квартилей количественных показателей в зависимости от вида распределения, в абсолютных числах с указанием процентов. Сравнение показателей групп в случае количественных данных проводилось с использованием критериев Манна–Уитни, Вилкоксона (при попарном сравнении) и Краскела–Уоллиса (при множественном сравнении). Связь показателей оценивалась с использованием критерия ранговой корреляции Спирмена. Качественные показатели анализировались с применением критерия χ^2 и точного критерия Фишера.

Была построена модель логистической регрессии и модель регрессии Кокса. С помощью метода бинарного логистического регрессионного анализа исследовалась зависимость дихотомических переменных от независимых. Изучалась вероятность достижения конечной точки (развития сердечно-сосудистого осложнения).

Результаты и их обсуждение. Были выделены 4 группы кардиального риска: 1) очень низкого риска (ОНР) − 50 больных (18,3%); 2) низкого риска (НР) − 119 пациентов (43,4%); 3) среднего риска (СР) − 70 больных (25,5%); 4) высокого риска (ВР) – 35 пациентов (12,8%) *(рис. 1)*.

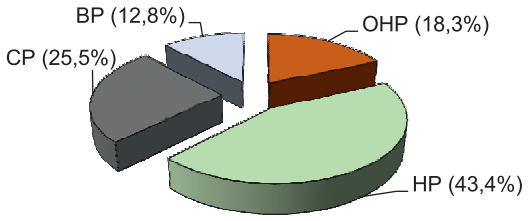

Рис. 1. Распределение больных на группы по индексу T.H. Lee

Общая характеристика больных в каждой группе кардиального риска представлена в *табл. 1*.

При поступлении в стационар среднее значение частоты сердечных сокращений (ЧСС) составило (83,2±13,2) уд/мин *(рис. 2)*.

Существенных различий величины ЧСС в группах очень низкого, низкого и среднего кардиального риска не наблюдалось [соответственно 81,5±11,3, 83,1±13,7 и (82,3±13,1) уд/мин], но у больных высокого риска при поступлении в стационар ЧСС была достоверно выше по сравнению с таковой среди пациентов других групп риска (p=0,017). Однако зависимости ЧСС от степени Lee Index получено не было (χ^2=1,49; df=3; p=0,658).

Таблица 1

Характеристика исследуемых групп кардиального риска

Показатель	Кардиальный риск			
	очень низкий	низкий	средний	высокий
Средний возраст, *лет*	60,2±10,0	64,1±9,6	71,8±10,0	74,0±10,9
Пол (мужчины/ женщины), *абс/%*	4/46 (9/20)	21/98 (45/43)	16/54 (35/24)	5/30 (11/13)
ИМТ, *кг/м²*	28,7±4,3	30,7±5,8	28,4±4,9	27,0±3,8
Всего	50	119	70	35

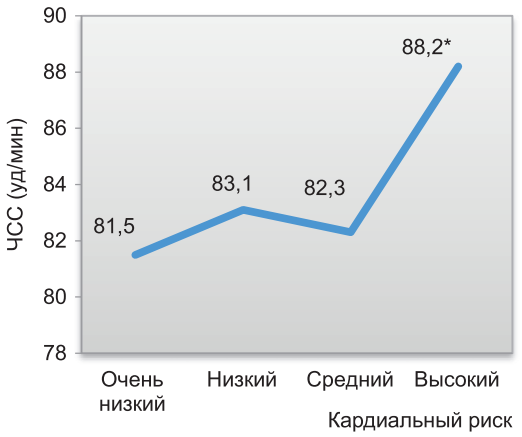

Рис. 2. Средняя частота сердечных сокращений у больных различных групп кардиального риска при поступлении; *p<0,05 различие значений ЧСС по сравнению с таковой у пациентов с очень низким, низким и средним кардиальным риском

Из 274 пациентов, включенных в проспективное исследование, у 221 (80,6%) наблюдалась ХСН. Из 119 пациентов с НР у 118 (99,1%) на фоне гипертонической болезни (ГБ) и ишемической болезни сердца (ИБС) наблюдали ХСН I (96,6%) или II (3,3%) стадии, I функциональный класс (ФК) – у 33 (28%), II – у 77 (65,2%) и III – у 8 (6,8%). У всех пациентов со СР на фоне ГБ и ИБС регистрировали ХСН I стадии – у 17,2% (n=12), II стадии – у 82,8% (n=58). При сравнении с группой НР увеличилась доля пациентов с выраженными функциональными расстройствами сердечно-сосудистой системы: 21,4% (n=15) больных – с III ФК ХСН и 74,3% (n=52) – со II ФК ХСН. Значительно меньше было пациентов с I ФК ХСН – 4,3% (n=3). В группе высокого риска всех 35 пациентов с ИБС и гипертонической болезнью (ГБ) сопровождала ХСН I (66,7%) и II стадии (33,3%). У 25 (71,4%) пациентов высокого риска преобладал II ФК, у 10 (28,6%) – III ФК ХСН. Распределение пациентов в зависимости от функционального класса ХСН приведено на *рис. 3*.

Выявлена взаимосвязь стадии и ФК ХСН со степенью кардиального риска (Pearson Chi-square: 124,91; df=6; p<0,0001 и Pearson Chi-square: 120,16; df=9; p<0,0001). Средняя сумма баллов ШОКС у мужчин и женщин была примерно одинакова [соответственно (3,3±1,9) и (3,2±2,1) балла]. При нарастании степени кардиального риска суммарный балл ШОКС увеличивался [при НР – 3,14±1,5; при СР – 4,8±1,3; при ВР – (5,0±1,4) балла]. Значение ШОКС у больных низкого кардиального риска достоверно отличалось по сравнению с таковым у больных среднего и высокого кардиального риска p<0,001.

ЭхоКГ была выполнена у 65 больных ОХ, данные представлены в *табл. 2*.

У пациентов высокого риска выявлены достоверные различия показателя КСР с соответствующим показателем больных низкого и очень низкого риска (p<0,05). Определена зависимость повышения конечного систолического размера (КСР) ЛЖ и кардиального риска (χ^2=15,826; df=3; p=0,01). По КДР ЛЖ такой зависимости не наблюдалось. Значения фракции выброса (ФВ) у пациентов с ВР были ниже, чем у пациентов с НР [(53,6±7,8)% и (60,1±3,6)%; p<0,05]. Определено, что чем меньше ФВ ЛЖ, тем больше степень кардиального риска (χ^2=7,09; df=3; p=0,069). Просвет корня аорты достоверно увеличивался с нарастанием степени кардиального риска (χ^2=22,76; df=3; p=0,0001). Анализ показателя ТМЖП показал его увеличение с повышением кардиального риска у больных ОХ (χ^2=8,05; df=3; p=0,045), в то время как изменения величины толщины задней стенки левого желудочка от степени кардиального риска не наблюдалось (χ^2=6,25; df=3; p>0,05). Размер левого предсердия у больных с ОНР, НР и СР в сравнении с таковым пациентов с высоким кардиальным риском был ниже (соответственно 3,15±0,2; 3,23±0,4; 3,44±0,8 и (4,1±0,4) см; p<0,05). Размеры левого предсердия и правого желудочка увеличивались с

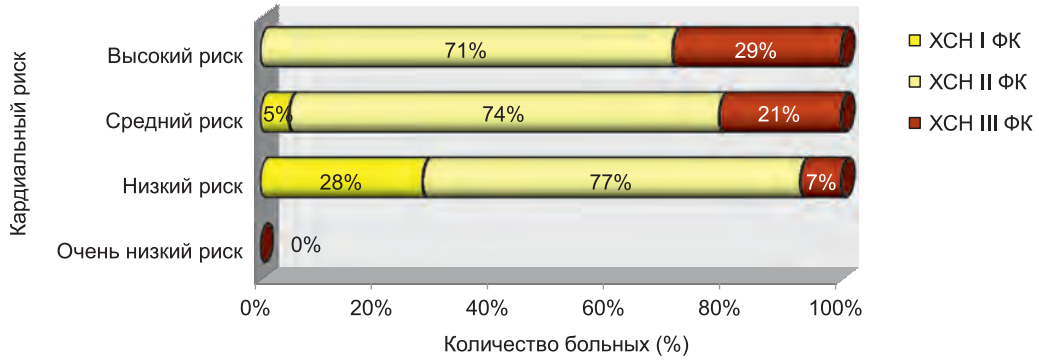

Рис. 3. Распределение больных по функциональным классам ХСН

Таблица 2

ЭхоКС-критерии больных острым холециститом в группах кардиального риска

Показатель	Группа			
	ОНР (n=14)	НР (n=16)	СР (n=18)	ВР (n=17)
Конечный систолический размер (КСР), *см*	2,95±0,1*	3,0±0,3*	3,3±0,5	3,7±0,5
Конечный диастолический размер (КДР), *см*	4,8±0,2	4,6±0,4	4,7±0,7	4,9±0,6
Фракция выброса (ФВ), %	59,9±2,8	60,1±3,6*	58,6±5,7	53,6±7,8
Толщина задней стенки левого желудочка (ТЗСЛЖ), *см*	0,9±0,1	1,0±0,1	1,0±0,2	1,1±0,1
Толщина межжелудочковой перегородки (ТМЖП), *см*	0,9±0,1	1,0±0,1	1,1±0,1	1,1±0,2
Размер левого предсердия (РЛП), *см*	3,15±0,2*	3,23±0,4*	3,44±0,8*	4,1±0,4
Размер правого желудочка (РПЖ), *см*	2,3±0,2*	2,5±0,3*	2,7±0,1	2,8±0,2
Просвет корня аорты, *см*	2,3±0,1*,**	2,6±0,4*,**	2,9±0,2	3,0±0,3

*p<0,05 по сравнению с соответствующими показателями у пациентов из группы высокого риска; **p<0,05 по сравнению с соответствующими показателями у пациентов из группы среднего риска.

Таблица 3

ЭКГ-изменения в группах кардиального риска

ЭКГ-признаки	Кардиальный риск (*абс*/%)			
	ОНР (*n*=50)	НР (*n*=119)	СР (*n*=70)	ВР (*n*=35)
Перегрузка левого предсердия (ЛП)	5 (10)	29 (24)	27 (39)	12 (34,3)
Гипертрофия левого желудочка и/или признаки перегрузки левого желудочка	4 (8)	51 (42,8)	32 (45,7)	17 (48,6)
Отклонения сегмента *ST*	–	–	16 (22,9)	8 (22,8)
Патологический зубец Q	–	–	14 (20)	10 (28,6)
Полная блокада левой ножки пучка Гиса	–	–	–	4 (11,4)
Экстрасистолия	10 (20)	29 (24,4)	15 (21,4)	8 (22,9)
Фибрилляция предсердий	–	5 (4,2)	6 (8,6)	–
Атриовентрикулярная блокада: I степени II степени	 – –	 2 (1,7%) –	 3 (1,4%) 2 (2,8%)	 – –

повышением кардиального риска (соответственно χ^2=22,58; df=3; *p*=0,0001 и χ^2=22,76; df=3; *p*=0,002,). По результатам электрокардиографии определялся спектр ЭКГ-изменений *(табл. 3)*.

Частыми изменениями ЭКГ были признаки гипертрофии левого желудочка и снижение сегмента *ST* с отрицательным ассиметричным зубцом Т (38% пациентов), указывающие на перегрузку левого желудочка, что, по-видимому, связано со значительным числом больных АГ в каждой группе кардиального риска. Признаки перегрузки левого предсердия зарегистрированы почти у четвертой части больных острым холециститом [68 (24,8%) больных]. Изменение сегмента *ST*, указывающего на ишемию, обнаружено у 24 (8,8%) больных. Нарушения ритма сердца в виде суправентрикулярной и желудочковой экстрасистолий выявлено у 62 (22,6%). У 8,4% больных на ЭКГ определялся зубец Q, свидетельствовавший о перенесенном инфаркте миокарда.

Создание модели прогноза. Однофакторный регрессионный анализ представленных в исследовании параметров показал достоверное влияние на исход хирургического вмешательства следующих показателей, действующих отдельно: нарушение ритма сердца в виде фибрилляции предсердий (ФП) или желудочковой экстрасистолии (ЖЭС) 2–5-й градации по B. Lown и M. Wolf по ЭКГ; стадия и функциональный класс ХСН; результаты тестирования по ШОКС; показатели гемодинамики через 24 ч после операции (ЧСС, АД); длительность болевого приступа острого холецистита; конечный диастолический размер левого желудочка (КДР ЛЖ); показатели крови через 24 ч после операции (креатинин, глюкоза, ПТИ); скорость клубочковой фильтрации, определенная на 2-е сут после операции.

Далее был выполнен многофакторный анализ с использованием пошагового включения *(табл. 4)*.

Таблица 4

Факторы, влияющие на достижение пациентами комбинированной конечной точки

Факторы	Параметры			
	β_i	*p*	Exp(β_i)	k_i (%)
Нарушение ритма сердца (ФП и ЖЭС)	0,404	0,041	0,667	9,8
ШОКС	0,312	0,018	1,366	20,1
САД после операции	0,044	0,003	1,045	15,3
ЧСС после операции	0,033	0,004	1,034	15,2
Скорость клубочковой фильтрации после операции	0,025	0,028	0,975	14,3

Сила влияния каждого из рассматриваемых параметров на функцию интенсивности представлена в виде относительных величин степени влияния – k_i(%). Можно видеть, что сила влияния показателей на величину функции примерно одинакова: нарушения ритма сердца (k_i=9,8%), ШОКС (k_i=20,1%), САД после операции (k_i=15,3%), ЧСС после операции (k_i=15,2%), скорость клубочковой фильтрации после операции (k_i=14,3%). Идея бинарного логистического регрессионного анализа состояла в определении неблагоприятных факторов развития кардиальных осложнений и создании системы прогноза. Было выявлено значимое влияние на достижение пациентами конечной точки следующих показателей: ФК ХСН, значение ШОКС, нарушения ритма (фибрилляция предсердий или желудочковая экстрасистолия 2–4-й градации по B. Lown и M. Wolf по ЭКГ), ФР, длительность острого холецистита, показатели гемодинамики через 24 ч после операции (ЧСС, САД и ДАД); ЭхоКГ параметры: размер левого предсердия (РЛП), толщина задней стенки левого желудочка (ТЗСЛЖ), легочная гипертензия, а также показатели крови через 24 ч после операции: уровень глюкозы, количество тромбоцитов, МНО, ПТИ, креатинин, мочевина и скорость клубочковой фильтрации.

Метод последовательного включения параметров при построении уравнения логистической регрессии был использован для выбора показателей, которые в комплексе значимо влияют на результат. Достоверность полученной модели составляет *p*=0,002, информативность – 76,5%, количество совпадений расчетных исходов с наблюдаемыми – 95,8%. В качестве вероятности достижения комбинированной конечной точки, имеющего вероятность 1, было принято событие «Пациент достигнет комбинированной конечной точки», в качестве альтернативного – «Пациент не достигнет комбинированной конечной точки». На основании значений каждого показателя были получены коэффициенты (b_i) и константы (a) для расчета вероятности летального исхода *(табл. 5)*.

Таблица 5

Значения коэффициентов уравнения логистической регрессии для расчета вероятности достижения комбинированной конечной точки у больных с сердечно-сосудистыми заболеваниями при остром холецистите

Переменные	Параметры		
	b_i	Wald	*p*
Нарушения ритма сердца (ФП, ЖЭС)	-2,12	1,557	0,012
ШОКС	1,66	3,295	0,009
ЧСС после операции	0,14	3,077	0,009
ДАД после операции	0,24	2,253	0,033
ТЗСЛЖ	-8,56	2,217	0,037
МНО после операции	5,84	2,748	0,007
Скорость клубочковой фильтрации после операции	-0,11	2,218	0,036
Константа *a*	-30,86	3,190	0,074

Категориальная переменная «нарушение ритма сердца» представлена в виде значения 1 в случае определения на ЭКГ фибрилляции предсердий и/или желудочковой экстрасистолии; 0 − не определены. В ходе вычислений параметр «нарушение ритма сердца» был перекодирован программой *(табл. 6)*.

Таблица 6

Изменения программой параметра нарушения ритма сердца

Показатель		Parameter coding
		(1)
Нарушение ритма сердца	0	1,0
Нарушение ритма сердца	1	0,0

Функция z в уравнении логистической регрессии имеет вид:

$$p=\frac{1}{1+e^{-z}}, \quad (1)$$

где z=-2,12×(ФП и ЖЭС* на ЭКГ) + 1,66×(значение ШОКС) + 0,14×(ЧСС через 24 ч после операции) + 0,24×(ДАД через 24 ч после операции) – 8,56×(ТЗСЛЖ) + 5,84×(МНО через 24 ч после операции) – 0,11×(СКФ через 24 ч после операции) – 30,86; *2–4-я градации по B. Lown и M. Wolf.

Для оценки прогноза сердечно-сосудистых событий в уравнение подставляются значения соответствующих показателей пациента, для которого необходимо определить вероятность достижения им первичной конечной точки. Для показателя «нарушение ритма сердца» при значении 0 подставляется число 1, при значении 1 – число 0.

Разработанный нами метод предоставляет дополнительные возможности стратификации риска у хирургических пациентов различного профиля по вероятности возникновения сердечно-сосудистых осложнений, что имеет значение в определении терапевтической и хирургической тактики. Проведение стратификации риска развития сердечно-сосудистых осложнений больным ОХ в интра- и постоперационном периодах позволило выделить группы пациентов, нуждающихся в дополнительном обследовании и медикаментозной коррекции имеющихся у них ССЗ, тем самым определяя тактику их периоперационного ведения.

Статистический анализ полученных в работе данных с применением метода бинарной логистической регрессии выявил максимальную прогностическую значимость в оценке сердечно-сосудистых осложнений в течение 30 сут после операции у больных с кардиоваскулярной патологией при ОХ таких параметров, как: нарушения ритма в виде ЖЭС (2–5-й градации по B. Lown и M. Wolf) и ФП (p=0,012); значение оценки клинических симптомов по шкале Ю.Н Беленкова – В.Ю. Мареева (p=0,009); ТЗСЛЖ (p=0,037); ЧСС и ДАД после операции (p=0,009 и p=0,033); скорость клубочковой фильтрации и уровень МНО после операции (p=0,036 и p=0,007).

Полученная в нашей работе математическая модель позволила существенно индивидуализировать в послеоперационном периоде риск развития сердечно-сосудистых осложнений у больных с кардиоваскулярной патологией при ОХ, а также реализовать дифференцированный подход в выборе объема и метода лечения ССЗ в течение 30 сут после хирургического вмешательства.

Выводы. Подводя итог проведенному исследованию, следует отметить, что примененная нами интегральная схема оценки кардиального риска и периоперационного ведения больных с сердечно-сосудистыми заболеваниями при остром холецистите позволяет снизить частоту сердечно-сосудистых осложнений в течение 30 дней после операции с 33,5 до 20% (p=0,005) и смертности от сердечно-сосудистых заболеваний с 4,5 до 1,9%.

Проведение стратификации кардиального риска перед операцией по поводу острого холецистита позволило дифференцированно подойти к выбору метода хирургического вмешательства у больных с разной степенью риска, способствуя увеличению малоинвазивных вмешательств при высоком риске в 1,7 раза (с 46 до 80%). Пациентам с очень низким и низким кардиальным риском чаще выполнялась холецистэктомия – соответственно в 1,5 раза (56 и 84%) и в 1,6 раза (40 и 67%).

Прозрачность исследования. *Исследование не имело спонсорской поддержки. Авторы несут полную ответственность за предоставление окончательной версии рукописи в печать.*

Декларация о финансовых и других взаимоотношениях*. Все авторы принимали участие в разработке концепции, дизайна исследования и в написании рукописи. Окончательная версия рукописи была одобрена всеми авторами. Авторы не получали гонорар за исследование.*

ЛИТЕРАТУРА

1. An estimation of the global volume of surgery: a modeling strategy based on available data / T.G. Weiser, S.E. Regenbogen, K.D. Thompson [et al.] // Lancet. – 2008. – Vol. 372. – P.139–144.
2. Guidelines for pre-operative cardiac risk assessment and perioperative cardiac management in non-cardiac surgery: the Task Force for Preoperative Cardiac Risk Assessment and Perioperative Cardiac Management in Non-cardiac Surgery of the European Society of Cardiology (ESC) and endorsed by the European Society of Anaesthesiology (ESA) / D. Poldermans, J.J. Bax, E. Boersma [et al.] // Eur. Heart. J. – 2009. – Vol. 30 (22). – P.2769–2812.
3. *Brett, A.S.* Coronary assessment before noncardiac surgery current strategies are flaved / A.S. Brett // Circulation. – 2008. – Vol. 117 (24). – P.3145–3151.
4. *Fleisher, L.A.* Perioperative beta blockade: where do we go from here? / L.A. Fleisher, D. Poldermans // Lancet. – 2008. – Vol. 371 (9627). – P.1813–1814.
5. Perioperative cardiac events in patients undergoing noncardiac surgery: a review of the magnitude of the problem, the pathophysiology of the events and methods to estimate and communicate risk / P.J. Devereaux, L. Goldman, D.J. Cook [et al.] // JAMC. – 2005. – Vol. 173 (6). – P.627–634.
6. Adverse cardiac events after surgery: assessing risk in a veteran population / R. Kumar, W.P. McKinney, G. Raj [et al.] // J. Gen. Intern. Med. – 2001. – Vol. 16. – P.507–518.
7. Влияние бета-блокаторов на уровень артериального давления, периоперационные осложнения и длительность госпитализации у пациентов с промежуточным риском сердечно-сосудистых осложнений при плановой холецистэктомии: открытое сравнительное рандомизированное исследование / О.Л. Барбараш, Р.В. Репникова, Т.В. Шофорусь, О.И. Голофаева // Рациональная фармакотерапия в кардиологии. – 2010. – № 6 (5). – С.667–672.
8. Postoperative arrhythmias in colorectal surgical patients: incidence and clinical correlates / S.R. Walsh, J.E. Oates, J.A. Anderson [et al.] //Colorect. Dis. – 2006. – № 8. – С.212–216.
9. *Graesdal, A.* Postoperative cardiovascular complications / A. Graesdal, I. Aagnes, K.T. Lappegard // Tidsskr nor Laegeforen. – 2005. – № 125 (21). – С.2942–2945.
10. *Брискин, Б.С.* Влияние полиморбидности на диагностику и исход в абдоминальной хирургии у пожилых / Б.С. Брискин, О.В. Ломидзе // Клиническая геронтология. – 2008. – № 4. – С.30–33.
11. Preoperative and intraoperative predictors of cardiac adverse events after general, vascular, and urological surgery / S. Kheterpal, M. O'Reilly, J. Englesbe [et al.] // Anesthesiology. – 2009. – № 110. – С.58–66.

12. Гастроэнтерология. Клинические рекомендации / под ред. В.Т. Ивашкина. – 2-е изд., испр. и доп. – М.: ГЭОТАР-Медиа, 2009. – 208 с.
13. *Лазебник, Л.Б.* Потребность в медицинской помощи после оперативных вмешательств на желудке и желчном пузыре (обзор литературы и собственные данные) / Л.Б. Лазебник, М.И. Копанева, Т.Б. Ежова // Терапевтический архив. – 2004. – № 2. – С.83–87.
14. Cost-utility and value-of-information analysis of early versus delayed laparoscopic cholecystectomy for acute cholecystitis / E. Wilson, K. Gurusamy, C. Gluud, B.R. Davidson // British J. of Surgery. – 2010. – № 97, 1.2 – P.210–219.
15. *Рыбачков, В.В.* Острый холецистит у больных старческого возраста / В.В. Рыбачков, Е.Н. Кабанов, М.И. Лимина // В помощь практическому врачу. – 2008. – № 4. – С.57–61.
16. *Доброквашин, С.В.* Избранные лекции по общей хирургии / С.В. Доброквашин, К.А. Корейба, Д.Е. Волков. – Казань, 2009. – 191 с.
17. *Дидковская, Н.И.* Особенности вегетативной регуляции сердечного ритма у пациентов с желчнокаменной болезнью до и после холецистэктомии / Н.И. Дидковская, А.С. Разумов, Е.Ю. Плотникова // Медицина в Кузбассе. – 2009. – № 3. – С.28–31.
18. Prognosis in acute organ-system failure / W.A. Knaus, E.A. Draper, D.P. Wagner [et al.] // Ann. Surg. – 1985. – № 202. – P.685–693.
19. A simplified acute physiology score for ICU patients / J.R. Le Gall, P. Loirat, A. Alperovitch [et al.] // Critical Care Medicine. – 1984. – № 12 (11). – P.975–977.
20. *Marshall, J.* Multiple Organ Dysfunction Score: a reliable descriptor of a complex clinical outcome / J. Marshall, D. Cook, N. Criston // Crit. Care. Med. – 1995. – № 23. – P.1638–1652.
21. The SOFA (Sepsis-related Organ Failure Assessment score to describe organ dysfunction/failure. On behalf of the Working Group on Sepsis- Related Problems of the European Society of Intensive Care Medicine / J.L. Vincent, R. Moreno, J. Takala [et al.] // Intensive. Care. Med. – 1996. – № 22. – P.707–710.
22. *Biccard, B.M.* Utility of clinical risk predictors for preoperative cardiovascular risk prediction / B.M. Biccard, R.N. Rodseth // Br. J. Anaesth. – 2011. – № 107 (2). – P.133–143.
23. *Барбараш, О.Л.* Роль бета-адреноблокаторов в профилактике сердечно-сосудистых осложнений при некардиологических вмешательствах / О.Л. Барбараш, Р.В. Репникова // Сердце. – 2011. – Т 10, № 2. – С.79–84.

REFERENCES

1. Weiser TG, Regenbogen SE, Thompson KD et al. An estimation of the global volume of surgery: a modeling strategy based on available data. Lancet. 2008; 372: 139-144.
2. Poldermans D, Bax JJ, Boersma E et al. Guidelines for preoperative cardiac risk assessment and perioperative cardiac management in non-cardiac surgery: the Task Force for Preoperative Cardiac Risk Assessment and Perioperative Cardiac Management in Non-cardiac Surgery of the European Society of Cardiology (ESC) and endorsed by the European Society of Anaesthesiology (ESA). Eur Heart J. 2009; 30 (22): 2769-2812.
3. Brett AS. Coronary assessment before noncardiac surgery current strategies are flaved. Circulation. 2008; 117 (24): 3145-3151.
4. Fleisher LA, Poldermans D. Perioperative beta blockade: where do we go from here? Lancet. 2008; 371 (9627): 1813-1814.
5. Devereaux PJ, Goldman L, Cook DJ, et al. Perioperative cardiac events in patients undergoing noncardiac surgery: a review of the magnitude of the problem, the pathophysiology of the events and methods to estimate and communicate risk. JAMC. 2005; 173 (6): 627-634.
6. Kumar R, McKinney WP, Raj G, et al. Adverse cardiac events after surgery: assessing risk in a veteran population. J Gen Intern Med. 2001; 16: 507-518.
7. Barbarash OL, Repnikova RV, Shoforus' TV, Golofaeva OI. Vliyanie beta-blokatorov na uroven' arterial'nogo davleniya, perioperacionnye oslozhneniya i dlitel'nost' gospitalizacii u pacientov s promezhutochnym riskom serdechno-sosudistyh oslozhnenij pri planovoj holecistektomii: otkrytoe sravnitel'noe randomizirovannoe issledovanie [The effect of beta-blockers on blood pressure, perioperative complications and length of hospital stay in patients with intermediate risk of cardiovascular complications during routine cholecystectomy: an open randomized comparative study]. Racional'naya Farmakoterapiya v Kardiologii [Rational Pharmacotherapy in Cardiology]. 2010; 6 (5): 667-672.
8. Walsh SR, Oates JE, Anderson JA, et al. Postoperative arrhythmias in colorectal surgical patients: incidence and clinical correlates. Colorect Dis. 2006; 8: 212-216.
9. Graesdal A, Aagnes I, Lappegard KT. Postoperative cardiovascular complications. Tidsskr nor Laegeforen. 2005; 125 (21): 2942-2945.
10. Briskin BS, Lomidze OV. Vliyanie polimorbidnosti na diagnostiku i iskhod v abdominal'noj hirurgii u pozhilyh [the Influence of polymorbidity on the diagnosis and outcome in abdominal surgery in the elderly]. Klin Gerontol [Klin gerontol]. 2008; 4: 30-33.
11. Kheterpal S, O'Reilly M, Englesbe J et al. Preoperative and intraoperative predictors of cardiac adverse events after general, vascular, and urological surgery. Anesthesiology. 2009; 110: 58-66.
12. Ivashkina VT ed. Gastroenterologiya; Klinicheskie rekomendacii [Gastroenterology; Clinical guidelines]. Moskva [Moscow]: GEOTAR-Media; 2009; 2: 208 p.
13. Lazebnik LB, Kopaneva MI, Ezhova TB. Potrebnost' v medicinskoj pomoshchi posle operativnyh vmeshatel'stv na zheludke i zhelchnom puzyre (obzor literatury i sobstvennye dannye) [the Need for medical care after surgery on the stomach and gall bladder (literature review and own data)]. Ter Arhiv [Ter Archive]. 2004; 2: 83-87.
14. Wilson E, Gurusamy K, Gluud C, Davidson BR. Cost-utility and value-of-information analysis of early versus delayed laparoscopic cholecystectomy for acute cholecystitis. British J of Surgery. 2010; 97 (2): 210-219.
15. Rybachkov VV, Kabanov EN, Limina MI. Ostryj holecistit u bol'nyh starcheskogo vozrasta [Acute cholecystitis in patients of senile age]. V pomoshch' prakticheskomu vrachu [to help the practical doctor]. 2008; 4: 57-61.
16. Dobrokvashin SV, Korejba KA, Volkov DE. Izbrannye lekcii po obshchej hirurgii [Selected lectures on General surgery]. Kazan'. 2009; 191 p.
17. Didkovskaya NI, Razumov AC, Plotnikova EYu. Osobennosti vegetativnoj regulyacii serdechnogo ritma u pacientov s zhelchnokamennoj bolezn'yu do i posle holecistektomii [Peculiarities of autonomic regulation of heart rate in patients with cholelithiasis before and after cholecystectomy]. Medicina v Kuzbasse [Medicine in Kuzbass]. 2009; 3: 28-31.
18. Knaus WA, Draper EA, Wagner DP, et al. Prognosis in acute organ-system failure. Ann Surg. 1985; 202: 685-693.
19. Le Gall JR, Loirat P, Alperovitch A, et al. A simplified acute physiology score for ICU patients. Critical Care Medicine. 1984; 12 (11): 975-977.
20. Marshall J, Cook D, Criston N. Multiple Organ Dysfunction Score: a reliable descriptor of a complex clinical outcome. Crit Care med. 1995; 23: 1638-1652.
21. Vincent JL, Moreno R, Takala J, et al. The SOFA (Sepsis-related Organ Failure Assessment score to describe organ dysfunction/failure; On behalf of the Working Group on Sepsis-Related Problems of the European Society of Intensive Care Medicine. Intensive Care Med. 1996; 22: 707-710.
22. Biccard BM, Rodseth RN. Utility of clinical risk predictors for preoperative cardiovascular risk prediction. Br J Anaesth. 2011; 107 (2): 133-143.
23. Barbarash OL, Repnikova RV. Rol' beta-adrenoblokatorov v profilaktike serdechno-sosudistyh oslozhnenij pri nekardiologicheskih vmeshatel'stvah [the role of beta-blockers in the prevention of cardiovascular complications in non-cardiac interventions]. Serdce [Heart]. 2011; 10 (2): 79-84.

© Д.В. Пасынков, И.В. Клюшкин, О.О. Пасынкова, 2018

УДК 616-073.75:612.843.366 DOI: 10.20969/VSKM.2018.11(5).69-73

ИНФОРМАТИВНОСТЬ ВИЗУАЛЬНОГО АНАЛИЗА ЛУЧЕВЫХ СЕРОШКАЛЬНЫХ ИЗОБРАЖЕНИЙ

***ПАСЫНКОВ ДМИТРИЙ ВАЛЕРЬЕВИЧ**, канд. мед. наук, зав. отделением лучевой диагностики ГБУ «Республиканский онкологический диспансер Республики Марий Эл», Россия, 424037, Йошкар-Ола, ул. Осипенко, 22, e-mail: passynkov@mail.ru*
***КЛЮШКИН ИВАН ВЛАДИМИРОВИЧ**, докт. мед. наук, профессор кафедры общей хирургии ФГБОУ ВО «Казанский государственный медицинский университет», Россия, 420012, Казань, ул. Бутлерова, 49, e-mail: hirurgivan@rambler.ru*
***ПАСЫНКОВА ОЛЬГА ОЛЕГОВНА**, канд. мед. наук, доцент кафедры экологии ФГБОУ ВО «Марийский государственный университет», Россия, 424000, Йошкар-Ола, пл. Ленина, 1, e-mail: olgaved@inbox.ru*

Реферат. ***Цель*** – оценка дискриминационной способности человеческого глаза (в градациях серой шкалы 0-255) при визуальном анализе изображений на современных мониторах в условиях реальной клинической практики лучевой диагностики. ***Материал и методы.*** 20 врачам-рентгенологам и врачам ультразвуковой диагностики предлагали: а) оценить, различают ли они квадрат на однородном фоне, яркость которых отличалась на заданное количество градаций серой шкалы; б) воспроизвести случайной формы полигон с 4–7 углами на однородном фоне, яркость которых также отличалась на заданное количество градаций серой шкалы. Эти эксперименты повторяли после наложения на полученное изображение белого (с яркостью 255 градаций) или черного (с яркостью 0 градаций) случайного шума. ***Результаты и их обсуждение.*** В наиболее оптимальных для восприятия условиях [максимальной яркости монитора и затемнении кабинета (50 лк)]) минимальное визуально воспринимаемое различие яркости серой шкалы составило (8±2) градации в диапазоне 0–15 градаций (черный цвет), (3±1) градация – в диапазоне 16–30 градаций и (3±1) градация – далее до 255 градаций (белого цвета). Наложение случайного белого шума практически во всех случаях приводило к повышению минимального визуально воспринимаемого различия яркости в среднем на (5±2) градации. Напротив, наложение случайного черного шума не изменяло минимальное визуально воспринимаемое различие яркости. ***Выводы.*** Даже в наиболее благоприятной для визуального восприятия ситуации (однородный объект на однородном фоне) компьютер системы генерировал в 3–5 раз большее количество оттенков серого, нежели воспринималось человеческим глазом, что требует разработки математических методов анализа лучевых изображений с целью извлечения из них максимальной информации.
Ключевые слова: лучевое изображение, серая шкала, минимальное визуально воспринимаемое различие.
Для ссылки: Пасынков, Д.В. Информативность визуального анализа лучевых серошкальных изображений / Д.В. Пасынков, И.В. Клюшкин, О.О. Пасынкова // Вестник современной клинической медицины. – 2018. – Т. 11, вып. 5. – С.69–73. ***DOI:*** 10.20969/VSKM.2018.11(5).69-73.

INFORMATIVE VALUE OF VISUAL ANALYSIS OF RADIOLOGIC GRAY-SCALE IMAGES

***PASYNKOV DMITRY V.**, C. Med. Sci., Head of the Department of radiologic diagnostics of Republican Oncology Center of the Republic of Mari El, Russia, 424037, Yoshkar-Ola, Osipenko str., 22, e-mail: passynkov@mail.ru*
***KLYUSHKIN IVAN V.**, D. Med. Sci., professor of the Department of general surgery of Kazan State Medical University, Russia, 420012, Kazan, Butlerov str., 49, e-mail: hirurgivan@rambler.ru*
***PASYNKOVA OLGA O.**, C. Med. Sci., associate professor of the Department of ecology of Mari State University, Russia, 424000, Yoshkar-Ola, Lenin square, 1, e-mail: olgaved@inbox.ru*

Abstract. ***Aim.*** The aim of the study was to assess the discriminative ability of the human eye (of the scale 0-255 shades of gray) during the conventional visual analysis of medical images with the help of modern high-resolution monitors in the real clinical radiology settings. ***Materials and methods.*** 20 radiologists and specialists in ultrasound diagnostics were offered: a) to assess whether they distinguish a square against a uniform background, the brightness of which differed by a given number of grayscale; b) to reproduce a random polygon with 4–7 angles on a uniform background, the brightness of which also differed by a given number of grayscale. The same experiments were repeated after applying the white (with 255 shade brightness) or black (with 0 shade brightness) random noise on the images. ***Results and discussion.*** Maximal visually perceived gray scale difference values in the optimal conditions for visual assessment [highest screen brightness and room darkening [50 lux)] were the following: (8±2) shades – in the range of 0–15 shades (black color), (3±1) shades – in the range of 16–30 shades, and (3±1) shades – in the range of 255 shades. Applying the random white noise in almost all cases increased the maximal visually perceived gray scale difference values by (5±2) (mean) shades. On the contrary, the black noise had no influence on this value. ***Conclusion.*** Even in the best conditions for the visual assessment (homogenous object on the homogenous background) the system computer generated 3–5 times more information compared to visual perception. Such limited ability of the human eye requires development of mathematical approaches to image analysis in order to maximize the amount of diagnostic information.
Key words: medical image, grayscale, minimal visually perceived difference.
For reference: Pasynkov DV, Klyushkin IV, Pasynkova OO. Informative value of visual analysis of radiologic gray-scale images. The Bulletin of Contemporary Clinical Medicine. 2018; 11 (5): 69–73. ***DOI:*** 10.20969/VSKM.2018.11(5).69-73.

Введение. В настоящее время большинство режимов лучевых исследований [рентгенографии, компьютерной (КТ) и магнитно-резонансной (МРТ) томографии, ультразвукового исследования (УЗИ) и др.] предусматривает визуальное отображение данных в виде так называемых серошкальных изображений (5, 6), когда каждый пиксель, помимо плоскостных координат, кодируется еще степенью яркости, традиционно – в диапазоне от 0 до 255 градаций, где 0 соответствует абсолютно черному, а 255 – абсолютно белому цвету (т.е. суммарный объем цветопередачи соответствует 8 битам информации). Однако современные детекторы позволяют получать гораздо больший исходный объем информации (до 10–16 бит/пиксель), в связи с чем ряд производителей предприняли попытки приблизить объем воспроизводимой на экране информации к этим значениям, добившись на мониторах высокого разрешения отображения до 1024 оттенков серого (10 бит) [1].

В то же время зрительный анализатор человека имеет определенный порог минимального различия яркости изображения, что может ограничивать возможности невооруженного восприятия визуальной информации человеческим глазом. Также предполагаются различия данного показателя в отдельных диапазонах (темном и светлом) серой шкалы. В результате согласно модели Бартена человеческий глаз различает не более 700–900 оттен-

ков серого, но даже эти цифры получены в идеальных условиях — без пыли на экране, при оптимальном угле обзора, внешней освещенности и т.п. [2].

Дополнительной проблемой является то, что, как правило, реальное лучевое изображение, не являющееся однородным (5, 6), представлено чередующимися пикселями с различной степенью яркости. Это также сказывается на способности глаза правильно воспринимать форму и границы объекта, который в большинстве случаев размещен на столь же неоднородном фоне [3].

Все это привело к разработке принципа оконного отображения изображений при КТ, когда были выделены легочное, мягкотканное и костное окна, по сути соответствующие трансформированным диапазонам серой шкалы, характерным для соответствующих структур организма, поскольку объединение всех их только на одном изображении неизбежно приводит к невозможности детального визуального восприятия [4]. В данной ситуации последовательно анализируются изображения во всех трех окнах. Однако при других исследованиях (рентгенографии, УЗИ, МРТ) использование данного подхода затруднено или невозможно.

В связи с этим ***целью*** настоящей работы явилась оценка дискриминационной способности человеческого глаза при визуальном анализе лучевых серошкальных изображений на современных мониторах в условиях реальной клинической практики лучевой диагностики.

Материал и методы. С целью определения минимального различаемого различия яркости объектов был проведен следующий эксперимент. Испытуемым предлагали: а) оценить, различают ли они квадрат на однородном фоне, яркость которых отличалась на заданное количество градаций серой шкалы *(рис. 1а)*; б) воспроизвести случайной формы полигон с 4–7 углами на однородном фоне, яркость которых также отличалась на заданное количество градаций серой шкалы *(рис. 1б)*. Данный эксперимент проводился с использованием нескольких современных мониторов систем лучевой диагностики (аппарата УЗИ Esaote MyLab C, врачебной рабочей станции SyngoVia компьютерного томографа Siemens Somatom Definition AS) с целью отслеживания различий отображения визуальной информации на них.

Для генерирования описанных визуальных задач нами был разработан соответствующий не имеющий специального названия программный продукт *(рис. 2)*.

Данный программный продукт также позволял накладывать на полученное изображение белый (с яркостью 255 градаций) или черный (с яркостью 0 градаций) случайный шум заданной частоты с целью оценки его влияния на возможность восприятия минимального порога яркости *(рис. 3)*.

В экспериментах принимали участие 20 врачей-рентгенологов и врачей УЗИ (как специалистов, имеющих опыт дифференцирования низкоконтрастных объектов).

а *б*

Рис. 1. Пример визуальных экспериментов по определению минимального различаемого порога яркости: ***а*** – квадраты (фон – 40 градаций, квадрат – 70 градаций); ***б*** – полигон с теми же характеристиками яркости

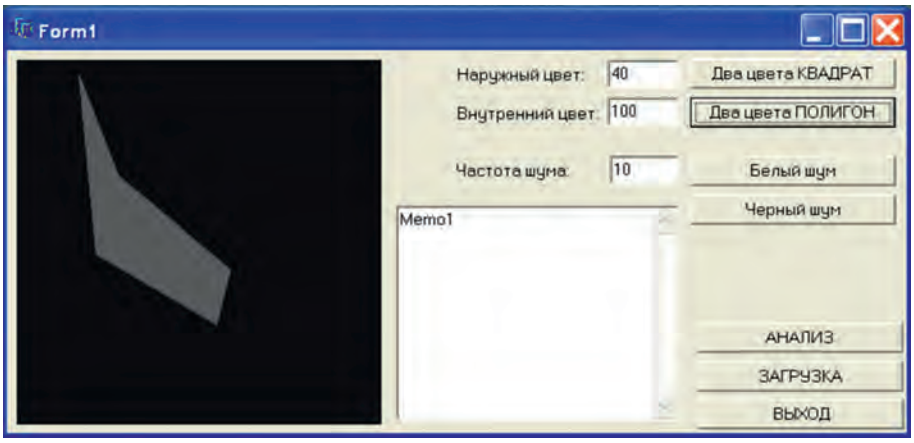

Рис. 2. Общий вид основной формы программного продукта для оценки минимального различаемого порога яркости. Показан полигон с яркостью 100 градаций на фоне с яркостью 40 градаций



а



б

Рис. 3. Пример наложения белого ***(а)*** и черного ***(б)*** случайного шума с вероятностью 10 на изображения полигонов с яркостью 90 градаций на фоне с яркостью 40 градаций ***(а)*** и с яркостью 240 градаций на фоне с яркостью 200 градаций ***(б)***

Результаты и их обсуждение. Оценка минимального определяемого порога при отсутствии шума. При проведении эксперимента проводили: а) оценку визуально различаемого порога яркости; б) оценку равномерности данного различия во всем диапазоне серой шкалы; в) оценку влияния различных факторов на данное различие, в частности, скорректированной остроты зрения, яркости монитора (минимальной, половинной и максимальной при постоянной контрастности, составлявшей 20%) и яркости внешнего освещения (50 лк, 400 лк, 600 лк).

В результате было установлено, что при минимальной яркости монитора и в условиях стандартной дневной освещенности кабинета (400 лк) минимальное визуально воспринимаемое различие яркости серой шкалы составляло (15±3) градации в диапазоне 0–15 градаций (черный цвет), (10±2) градации – в диапазоне 16–30 градаций и (5±2) градации – далее до 255 градаций (белого цвета). Увеличение яркости монитора в этих условиях внешней освещенности до половинной практически не изменило указанные показатели. Увеличение яркости монитора до максимальной в этих условиях внешней освещенности привело к снижению минимально воспринимаемого порога яркости на 2–3 градации (*табл. 1*).

Таблица 1

Значения минимального воспринимаемого различия яркости при различной яркости монитора и его внешней освещенности (±SE)

Внешняя освещенность	Диапазон серой шкалы	Яркость монитора		
		Минимальная	Половинная	Максимальная
50 лк (затемнение кабинета, прикрытые шторы)	0–15	15±3	8±2	8±2
	16–30	10±2	3±1	3±1
	31–255	5±2	3±1	3±1
400 лк (стандартная дневная освещенность)	0–15	15±3	15±3	11±2
	16–30	10±2	10±2	8±2
	31–255	5±2	5±2	5±2
600 лк (солнечный день)	0–15	35±5	30±5	20±4
	16–30	25±5	15±3	10±3
	31–255	20±3	10±2	7±2

Примечание: значения диапазона серой шкалы соответствовали яркости фона, на который накладывался объект более высокой яркости. При этом яркость наложенного объекта могла выходить за указанные пределы.

В условиях затемнения кабинета (50 лк) минимальное визуально воспринимаемое различие яркости серой шкалы составляет (15±3) градации в диапазоне 0–15 градаций (черный цвет), (10±2) градации – в диапазоне 16–30 градаций и (5±2) градации – далее до 255 градации (белого цвета). Эти результаты не отличаются от аналогичных значений для предыдущего эксперимента. Однако при половинной и максимальной яркости монитора соответствующие показатели составили (8±2), (3±1) и (3±1) градаций.

При ярком внешнем освещении в солнечный день (600 лк) и минимальной яркости монитора минимальное визуально воспринимаемое различие яркости серой шкалы составляло (35±5) градаций – в диапазоне 0–15 градаций (черный цвет), (25±5) градаций – в диапазоне 16–30 градаций и (20±3) градации – далее до 255 градаций (белого цвета). При половинной яркости монитора соответствующие показатели составили (30±5), (10±3) и (7±2) градации, а при максимальной его яркости – (20±4), (15±3) и (10±2) градации (см. табл. 1).

Недостаточная коррекция остроты зрения (только до 0,3–0,4 вместо 0,7–1,0) увеличивала указанные показатели во всех экспериментах в среднем на (4±2) градации.

Влияние шума. Выше описаны результаты, полученные при наложении объекта, имеющего однородный цвет, на однородный фон другого цвета. Однако на практике однородного фона и однородного объекта не бывает практически никогда. В качестве примера на *рис. 4* приведено типичное ультразвуковое изображение рака молочной железы в режиме серой шкалы.

Несмотря на то что опухолевый узел выглядит менее эхогенным, нежели окружающий его фон, и первый, и второй неоднородны и содержат множественные гиперэхогенные включения. Собственно, нечеткость контура узла (стрелки) во многом обусловлена приближением количества гиперэхогенных включений к таковому в окружающей ткани. В связи с этим описанные выше эксперименты были выполнены повторно с наложением на изображение случайного шума. Для этого в первую очередь были определены характеристики аналогичного шума на серии (50 штук) ультразвуковых изображений различной очаговой патологии молочной железы (кист с содержимым различной вязкости и содержащим различное количество белка, доброкачественных и злокачественных опухолей).

Используя функцию «Анализ» программного продукта, были определены значения доли градаций серой шкалы более 156 (соответствующих светло-серому и белому цве-

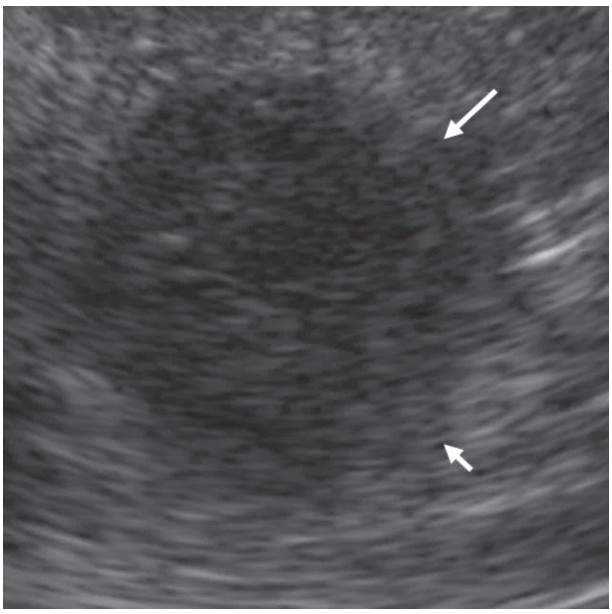

Рис. 4. Типичное ультразвуковое изображение рака молочной железы в режиме серой шкалы

там) на данных изображениях. Соответствующее среднее значение составило 0,017±0,009. В итоге для наложения использовался шум с аналогичными характеристиками. (Значение параметра «Частота шума» программного продукта определяет вероятность точки являться шумом при его случайном сгенерированном распределении и не соответствует частоте, поэтому необходимый параметр частоты шума подбирался эмпирически с использованием той же функции «Анализ» и соответствовал 5).

Затем повторяли эксперимент, описанный выше, с дополнительным наложением шума с вероятностью 5 на получаемые изображения геометрических фигур *(рис. 5)*.



Рис. 5. Пример изображения, аналогичного приведенному на *рис. 1б*, после наложения белого шума с вероятностью 5

Было показано, что наложение случайного белого шума практически во всех случаях приводило к повышению минимального визуально воспринимаемого различия яркости в среднем на (5±2) градации *(табл. 2)*. Напротив, наложение случайного черного шума не изменяло минимальное визуально воспринимаемое различие яркости. В то же время такая ситуация с наличием выраженного черного шума не характерна для реальной клинической практики.

Таблица 2

Значения минимального воспринимаемого различия яркости при различной яркости монитора и его внешней освещенности в условиях наложения черного и белого (в скобках) шума* (±SE)

Внешняя освещенность	Диапазон серой шкалы	Яркость монитора		
		Минимальная	Половинная	Максимальная
50 лк (затемнение кабинета, прикрытые шторы)	0-15	15±3 (17±5)	7±2 (12±4)	8±2 (14±3)
	16-30	11±2 (15±3)	3±1 (5±3)	3±1 (6±2)
	31-255	5±2 (8±3)	3±1 (5±3)	4±1 (6±3)
400 лк (стандартная дневная освещенность)	0-15	15±3 (18±4)	14±3 (18±4)	11±2 (15±4)
	16-30	9±2 (12±3)	10±2 (14±3)	8±2 (12±4)
	31-255	5±2 (8±3)	5±2 (8±3)	5±1 (8±3)
600 лк (солнечный день)	0-15	32±5 (35±7)	28±5 (35±9)	20±4 (25±6)
	16-30	23±5 (27±7)	15±3 (19±3)	8±3 (12±4)
	31-255	20±3 (25±5)	10±2 (15±3)	7±2 (12±3)

* С вероятностью 5. В скобках указаны значения для белого шума.

Примечание: значения диапазона серой шкалы соответствовала яркость фона, на который накладывался объект более высокой яркости. При этом яркость наложенного объекта могла выходить за указанные пределы.

Результаты, полученные с помощью различных мониторов, существенно не различались.

Результаты и их обсуждение. Как и ожидалось, минимальный воспринимаемый градиент яркости не является постоянным во всем диапазоне значений серой шкалы. Особенно высокие значения отмечались в зоне, соответствующей черному цвету (см. табл. 2), что весьма актуально, например, для ультразвуковой диагностики, поскольку соответствует широкому кругу жидкостных структур, воспалительных и опухолевых процессов. Тем не менее, даже в других диапазонах серой шкалы и в наиболее благоприятной для визуального восприятия ситуации (однородный объект на однородном фоне), компьютер системы генерировал в 3–5 раз большее количество оттенков серого, нежели воспринималось человеческим глазом. В условиях наличия шума данный показатель возрастал приблизительно в 2 раза. Кроме того, эксперимент был основан на дифференцировании правильных геометрических фигур, углы которых соединены прямыми линиями, что упрощало восприятие. Упрощало его и то, что размеры фигур были сопоставимы с размерами фона. Соответственно, при малых размерах интересующего объекта и большей плавности перехода оттенков серого в зоне его границы вероятность дифференцировать его, как ожидается, была бы ниже.

Нашей целью не являлась точная оценка минимального визуально определяемого различия яркости, учитывая широкий спектр вариаций как характеристик мониторов, так и условий визуального восприятия информации, однако полученные данные обусловливают необходимость разработки методов математического анализа полного спектра генерируемой компьютерной системой информации, нежели возможно воспринять путем стандартного

визуального анализа формируемых ею изображений с целью извлечения максимальной информации из визуальных результатов стандартных лучевых исследований, повысить их информативность и клиническую ценность.

Прозрачность исследования. *Исследование не имело спонсорской поддержки. Авторы несут полную ответственность за предоставление окончательной версии рукописи в печать.*

Декларация о финансовых и других взаимоотношениях*. Все авторы принимали участие в разработке концепции, дизайна исследования и в написании рукописи. Окончательная версия рукописи была одобрена всеми авторами. Авторы не получали гонорар за исследование.*

ЛИТЕРАТУРА

1. *Kimpe, T.* Increasing the Number of Gray Shades in Medical Display Systems–How Much is Enough? / T. Kimpe, T. Tuytschaever // Journal of Digital Imaging. – 2007. – Vol. 20 (4). – P.422–432.
2. *Barten, P.G.J.* Physical model for contrast sensitivity of the human eye / P.G.J. Barten // Proc. SPIE Int. Soc. Opt. Eng. – 1992. –Vol. 1666. – P.57–72.
3. Impact of phosphor luminance noise on the specification of high-resolution CRT displays for medical imaging / E. Muka, T. Mertelmeier, R.M. Slone, E. Senol // Proc. SPIE Int. Soc. Opt. Eng. – 1997. – Vol. 2431. – P.210–221.
4. Window Classification of Brain CT Images in Biomedical Articles / Z. Xue, S. Antani, L.R. Long [et al.] // AMIA Annual Symposium Proceedings. – 2012. – Vol. 2012. – P.1023–1029.
5. Варианты рентгеноультразвуковых изменений после оперативных вмешательств на молочных железах по поводу доброкачественных процессов / О.В. Бусыгина, Р.Ф. Бахтиозин, Д.В. Пасынков, И.В. Клюшкин // Российский электронный журнал лучевой диагностики. – 2017. – Т. 7, № 2. – С.78–87.
6. Automatic differentiation cystic and solid breast lesions at ultrasonic images / I. Egoshin, D. Pasynkov, A. Kolchev [et al.] // International journal of computer assisted radiology and surgery. – 2018. – Vol. 13, suppl. 1. – P.1–27.

REFERENCES

1. Kimpe T, Tuytschaever T. Increasing the Number of Gray Shades in Medical Display Systems–How Much is Enough? Journal of Digital Imaging. 2007; 20 (4): 422-432. doi:10.1007/s10278-006-1052-3.
2. Barten PGJ. Physical model for contrast sensitivity of the human eye. Proc SPIE Int Soc Opt Eng. 1992; 1666: 57–72.
3. Muka E, Mertelmeier T, Slone RM, Senol E. Impact of phosphor luminance noise on the specification of high-resolution CRT displays for medical imaging. Proc SPIE Int Soc Opt Eng. 1997; 2431: 210–221.
4. Xue Z, Antani S, Long LR, Demner-Fushman D, Thoma GR. Window Classification of Brain CT Images in Biomedical Articles. AMIA Annual Symposium Proceedings. 2012; 2012: 1023-1029.
5. Busygina OV, Bakhtiozin RF, Pasynkov DV, Klyushkin IV. Varianty rentgeno-ul'trazvukovykh izmeneniy posle operativnykh vmeshatel'stv na molochnykh zhelezakh po povodu dobrokachestvennykh protsessov [Variants of X-ray ultrasound changes after surgery on the mammary glands about benign processes]. Rossiyskiy elektronnyy zhurnal luchevoy diagnostiki [Russian Electronic Journal of Radiation Diagnostics]. 2017; 7 (2): 78-87.
6. Egoshin I, Pasynkov D, Kolchev A, Kliouchkin I, Pasynkova O. Automatic differentiation cystic and solid breast lesions at ultrasonic images. International journal of computer assisted radiology and surgery. 2018; 13 (1): 1-27.

© Д.В. Пасынков, И.В. Клюшкин, О.О. Пасынкова, А.Л. Федоров, 2018

УДК 618.19-073.75:004.9 DOI: 10.20969/VSKM.2018.11(5).73-79

ПОВЫШЕНИЕ ЭФФЕКТИВНОСТИ ПРОТОКОЛИРОВАНИЯ РЕЗУЛЬТАТОВ МАММОГРАФИИ

ПАСЫНКОВ ДМИТРИЙ ВАЛЕРЬЕВИЧ*, канд. мед. наук, зав. отделением лучевой диагностики ГБУ «Республиканский онкологический диспансер Республики Марий Эл» Россия, 424037, Йошкар-Ола, ул. Осипенко 22, e-mail: passynkov@mail.ru*
КЛЮШКИН ИВАН ВЛАДИМИРОВИЧ*, докт. мед. наук, профессор кафедры общей хирургии ФГБОУ ВО «Казанский государственный медицинский университет», Россия, 420012, Казань, ул. Бутлерова, 49, e-mail: hirurgivan@rambler.ru*
ПАСЫНКОВА ОЛЬГА ОЛЕГОВНА*, канд. мед. наук, доцент кафедры экологии Марийского государственного университета, Россия, 424000, Йошкар-Ола, пл. Ленина, 1, e-mail: olgaved@inbox.ru*
ФЕДОРОВ АЛЕКСЕЙ ЛЕОНИДОВИЧ*, канд. мед. наук, доцент кафедры фундаментальной медицины Марийского государственного университета, Россия, 424000, Йошкар-Ола, пл. Ленина, 1, e-mail: alex-doctor74@mail.ru*

Реферат. ***Цель*** – разработка и оценка эффективности программного продукта, обеспечивающего получение полного структурированного протокола маммографии согласно классификации BIRADS 2013 при максимальном сокращении времени врача, расходуемого на его подготовку. ***Материал и методы.*** Для анализа были взяты 504 протокола маммографии из 17 лечебных учреждений. В рамках анализа времени на создание протокола производилась оценка временных затрат на создание стандартного протокола маммографии 25 врачам-рентгенологами со стажем работы в маммологии не менее трех лет. В рамках анализа возможности мысленного воссоздания маммограммы по ее описанию просили схематично зарисовать впечатление врачей, возникшее после прочтения описания. Затем сравнивали данную схему с реальной маммограммой. ***Результаты и их обсуждение.*** По общей информативности разработанный нами автоматизированный протокол достоверно превосходил все другие методы подготовки протокола, повышая ее приблизительно в 2 раза (p<0,05). По времени, затрачиваемому на подготовку протокола, автоматический протокол достоверно превосходил все другие способы (p<0,05), за исключением сравнения с электронным вариантом с использованием шаблона в ситуации, когда отсутствовали очаговые изменения, обеспечивая сокращение показателя в среднем в 3 раза, а также повышал точность воспроизведения маммограмм по их описанию до 20% (p<0,05). ***Выводы.*** Использование разработанного нами автоматизированного протокола исследования существенно экономит рабочее время, позволяет повысить точность описания изменений, а также точность воссоздания маммографической картины на основе описания как специалистом, выполнившим его, так и другим специалистом.

Ключевые слова: маммография, протокол, программный продукт.
Для ссылки: Повышение эффективности протоколирования результатов маммографии / Д.В. Пасынков, И.В. Клюшкин, О.О. Пасынкова, А.Л. Федоров // Вестник современной клинической медицины. – 2018. – Т. 11, вып. 5. – С.73–79. ***DOI:*** 10.20969/VSKM.2018.11(5).73-79.

IMPROVING THE CLINICAL EFFICIENCY OF MAMMOGRAPHY REPORTS

PASYNKOV DMITRY V., *C. Med. Sci., Head of the Department of radiology diagnostics of the Republican Oncology Center of the Republic of Mari El, Russia, 424037, Yoshkar-Ola, Osipenko str., 22, e-mail: passynkov@mail.ru*
KLYUSHKIN IVAN V., *D. Med. Sci., professor of the Department of general surgery of Kazan State Medical University, Russia, 420012, Kazan, Butlerov str., 49, e-mail: hirurgivan@rambler.ru*
PASYNKOVA OLGA O., *C. Med. Sci., associate professor of the Department of ecology of Mari State University, Russia, 424000, Yoshkar-Ola, Lenin sguare, 1, e-mail: olgaved@inbox.ru*
FEDOROV ALEXEY L., *C. Med. Sci., associate professor of the Department of Fundamental Medicine, Mari State University, Russia, 424000, Yoshkar-Ola, Lenin sguare, 1, e-mail: alex-doctor74@mail.ru*

Abstract. ***Aim.*** To develop the software that creates the full structured mammography report in accordance with BIRADS 2013 and reduces the turn-around time as much as possible. We also aimed to test the effectiveness of our software. ***Material and methods.*** For complete analysis we used 504 mammography reports created in 17 medical institutions. We also assessed the time needed to make the standard mammography report from 25 radiologists working in breast care for at least 3 years. For evaluation the ability for imaginable reproduction of source mammography image after the corresponding report reading we asked physicians to draw their impression and compared their drawing with the source image. ***Results and discussions.*** Our automated mammography report significantly increased the informativity compared to all other reports creation methods nearly by 2 times (p<0,05), reduced the average time required for report creation by 3 times (p<0,05), except the creation with the help of electronic template in cases when visible lesions were absent) as well as increased the accuracy of source image reproduction according to the report up to 20% (p<0,05). ***Conclusion.*** The routine usage of our software can considerably save the radiologist working time, rise the accuracy of reporting and the completeness of imaginable image reconstruction with the help of only mammography report.
Key words: mammography, report, software.
For reference: Pasynkov DV, Klyushkin IV, Pasynkova OO, Fedorov AL. Improving the clinical efficiency of mammography reports. The Bulletin of Contemporary Clinical Medicine. 2018; 11 (5): 73–79. ***DOI:*** 10.20969/VSKM.2018.11(5).73-79.

Введение. Протокол лучевого исследования представляет собой способ междисциплинарного обмена информацией, в процессе которого лучевой диагност должен достичь как минимум двух целей. Во-первых, необходимо донести мнение о структуре исследованной области пациента со словесным описанием как нормальных, так и патологических данных коллегам-клиницистам понятным им языком. Во-вторых, необходимо привести информацию, которая позволит в будущем отследить динамику изменений (в том числе, и при отсутствии по разным причинам исходных изображений) либо восстановить по описанию имеющиеся изменения. Поэтому неудивительно, что на составление протокола лучевого исследования уходит от 30 до 50% рабочего времени специалиста [1].

С другой стороны, система здравоохранения в целом сильно заинтересована в том, чтобы максимально снизить временны*е* затраты на протоколирование результатов исследования, что особенно актуально, например, в клинике неотложной лучевой диагностики [2]. Однако серьезной проблемой является повышение вероятности ошибок. Так, например, попытка просто ограничить время на протоколирование результатов компьютерной томографии органов брюшной полости и малого таза в 2,5 раза привела к повышению вероятности ошибки до 27% (по сравнению с 10% при обычной скорости работы) [3, 4].

Отдельной проблемой является унификация терминологии, используемой для описания результатов лучевых исследований. К сожалению, различные лучевые диагносты, особенно представители различных научно-клинических школ, могут понимать под одними и теми же терминами различные характеристики либо использовать для описания одних и тех же характеристик различные термины, что может затруднять взаимопонимание заключений. С другой стороны, отдельные термины, например, несущие приставку «не-», могут ошибочно восприниматься как не имеющие таковой [5]. Особенно высок риск непонимания между представителями различных медицинских специальностей.

С целью устранения данной проблемы были созданы стандартизованные лексиконы терминов для описания отдельных видов лучевых исследований, например, система Breast Imaging Reporting and Data System (Система анализа и протоколирования результатов лучевых исследований молочной железы; BIRADS) для маммографии, ультразвукового исследования и магнитно-резонансной томографии молочных желез (МЖ) [6, 7]. Это неудивительно, учитывая значительное количество данных исследований, выполняемых во всем мире с целью скрининга рака молочной железы (РМЖ), когда маммография должна регулярно (1 раз в 1–2 года) выполняться всем женщинам с 45–50 лет; в Российской Федерации согласно приказу от 26.10.2017 № 869н «Об утверждении порядка проведения диспансеризации определенных групп взрослого населения» женщинам в возрасте от 51 до 69 лет маммография должна выполняться 1 раз в 2 года [8], как и диагностика и дифференциальная диагностика патологии данного органа.

Все это требует разработки способов снижения временн*ы*х затрат на протоколирование результатов лучевых исследований без потери информативности протоколов и повышения частоты ошибок.

Краткая характеристика программного продукта. Программа «Автоматический протокол маммографии» [9] представляет собой разработанный нами конфигурируемый инструмент создания стандартизованных протоколов маммографии путем включения в них всех характеристик МЖ и вариантов изменений, предусмотренных классификацией BIRADS *(рис. 1)*.

Результатом работы программы является конечный протокол маммографии в электронном виде, содержащий все необходимые компоненты описания согласно классификации BIRADS. Программа также предусматривает сохранение данных пациента и протокола в базе данных и стандартные операции (поиск, удаление и т.п.) с этой базой.

Целью создания данной программы являлось: а) получение структурированного протокола, в котором зафиксированы все необходимые для описания характеристики, что позволит при необходимости по описанию мысленно воссоздать описанные изображения; б) максимальное сокращение времени врача, расходуемого на подготовку протокола маммографии; в) возможность конфигурирования системы при изменении, например классификации BIRADS, а также с целью адаптации под стандарты, принятые в различных медицинских учреждениях.

Анализ полноты описания. Для данного анализа были взяты 504 протокола маммографии из 17 лечебных

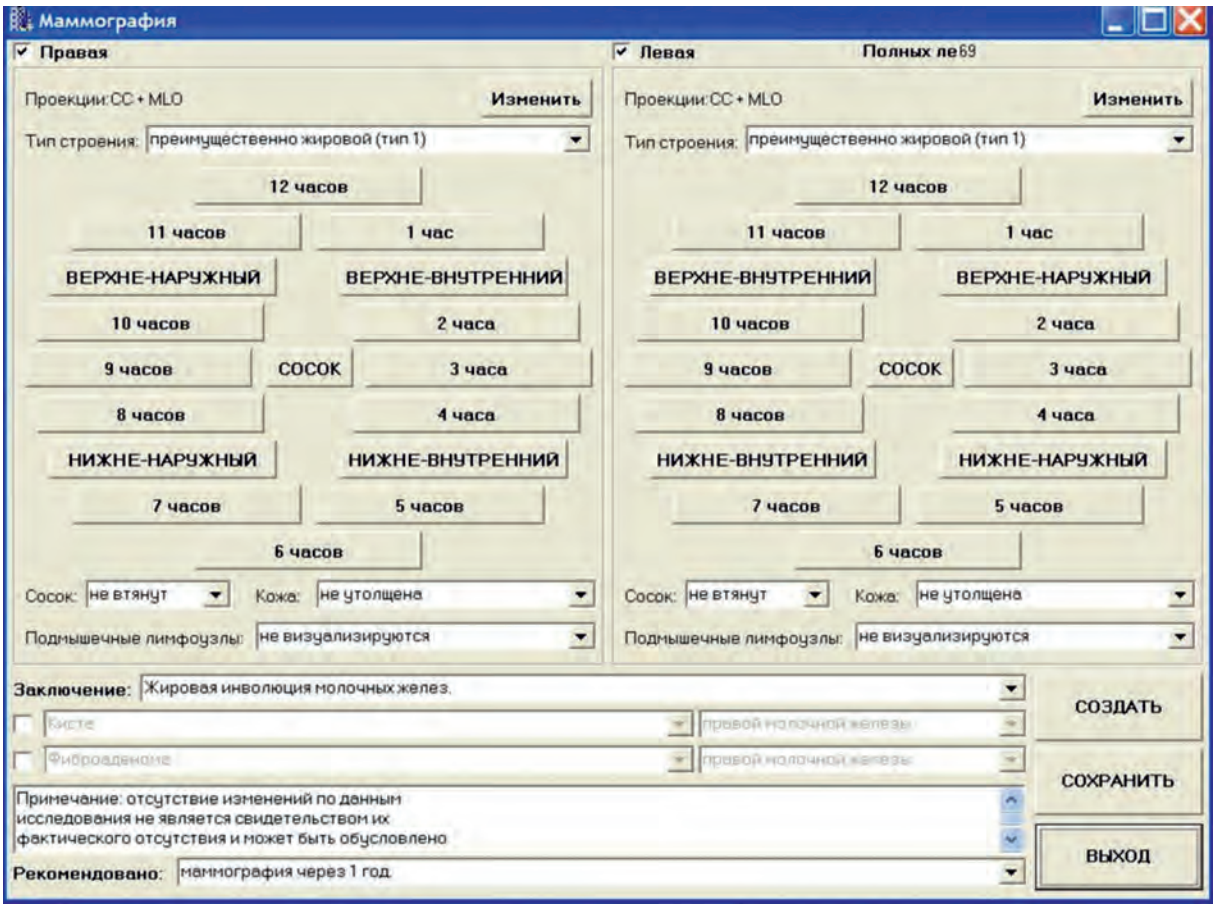

а

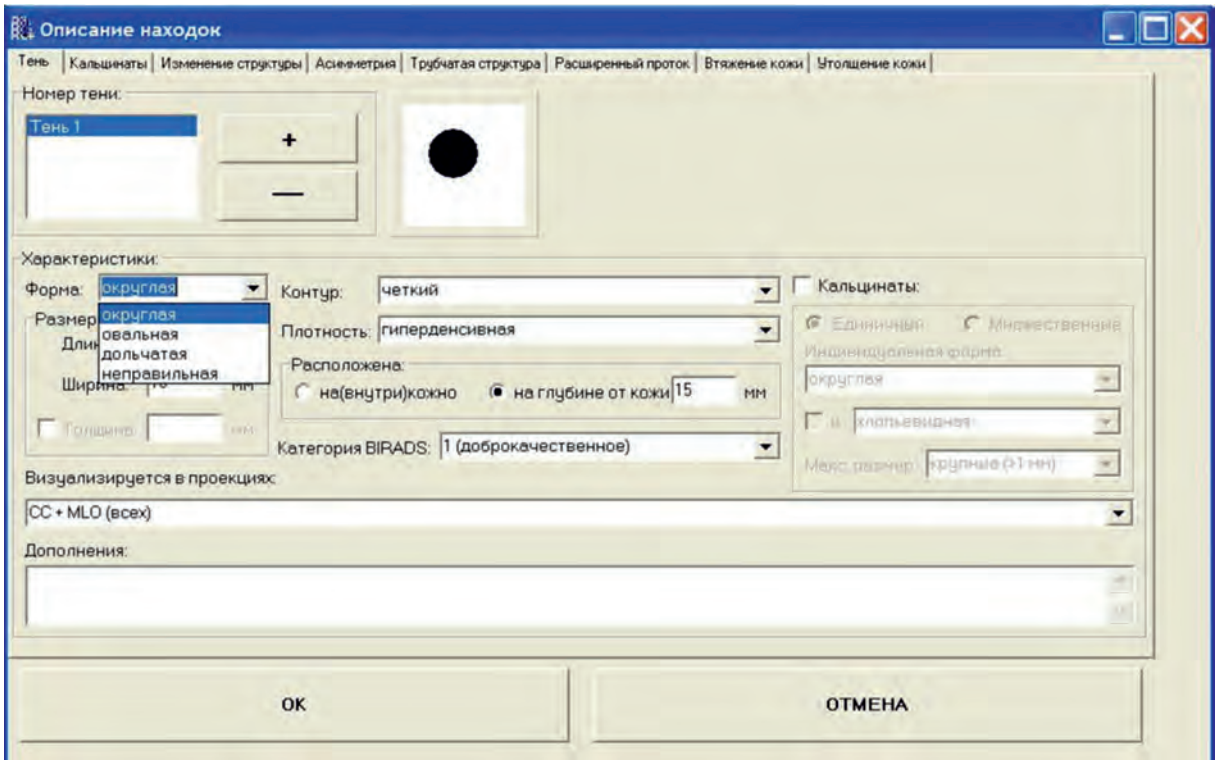

б

Рис. 1. Общий вид основных окон программы:
а – окно локализации находок; ***б*** – окно описания находок

учреждений (в том числе Республиканского онкологического диспансера МЗ РМЭ, где с 2009 г. используется автоматизированный протокол маммографии нашей разработки).

Помимо паспортных данных в стандартный полный набор описания включались следующие параметры. Для маммограмм, на которых не определялось патологических областей, требовалось указать: 1) проекции, в которых выполнены маммограммы; 2) тип плотности паренхимы каждой МЖ (согласно ACR); 3) состояние соска; 4) состояние кожи; 5) состояние подмышечных лимфоузлов; 6) заключение; 7) рекомендации.

При наличии теней (для упрощения эксперимента в качестве патологических изменений в анализе использовались только тени) для них следовало указать: 1) форму; 2) контур; 3) плотность; 4) размеры; 5) расположение (по квадрантам или часам циферблата, расстояние от кожи); 6) проекции, в которых визуализируется тень; 7) категорию BIRADS тени. Этот набор соответствует стандартному лексикону BIRADS 2013.

Анализ времени на создание протокола. В рамках данного анализа производилась оценка временны*х* затрат на создание стандартного для определенного врача протокола маммографии: а) при отсутствии патологических изменений (при A и C типах плотности согласно классификации Американской коллегии специалистов в области лучевой диагностики [ACR]); б) при наличии одного патологического изменения; в) при наличии двух патологических изменений с различными характеристиками. Данные протоколы создавались в рукописном, электронном (в текстовом редакторе Word, без использования шаблона) варианте и с помощью разработанного нами автоматизированного протокола.

В качестве шаблонов использовались стандартные протоколы для типов ACR A-D, содержавшие все необходимые компоненты, но не содержавшие шаблонные описания возможных изменений. Последние достаточно сложно интегрировать в шаблоны протоколов, и такие шаблоны нам не встречались при изучении образцов протоколов маммографии, в связи с чем мы не использовали их в наших экспериментах.

Эксперимент проводился следующим образом. 25 врачам-рентгенологам со стажем работы в маммологии не менее 3 лет предлагалось описать одни и те же указанные выше наборы маммограмм. Фиксировалось время, затраченное ими, а затем анализировалась полнота описания и ошибки.

Предварительно оценивалось время, необходимое для анализа стандартного набора маммограмм, после истечения которого врач был способен дать устное заключение. Данный показатель составил (22±12) с.

Анализ возможности мысленного воссоздания маммограммы по ее описанию. В рамках данного эксперимента использовались описания маммограмм, сделанные в рамках перечисленных выше этапов. Данный эксперимент проводили в двух вариантах: 1) врачей, сделавших эти описания, через 6 мес после этого просили схематично зарисовать их впечатление, возникшее после прочтения собственного описания; 2) то же самое просили сделать врачей-рентгенологов и онкологов (имевших представление о классификации BIRADS), не выполнявших данное описание, т.е. они работали с чужим описанием. Затем сравнивали данную схему с реальной маммограммой.

В обоих случаях оценивали точность воспроизведения следующих характеристик по трехбалльной шкале (1–3 балла): характеристики паренхимы описаны точно (3 балла), погрешность некритична (2 балла), описаны неточно (1 балл), локализация изменения описана точно (3 балла), некритичное смещение (2 балла), критичное смещение (1 балл), характеристика изменения описана точно (3 балла), некритичная погрешность (2 балла), критичная погрешность (1 балл). Таким образом, максимальный индекс точности воспроизведения для маммограмм без патологических изменений составлял 3 балла, с одним изменением – 9 баллов, с двумя патологическими изменениями – 15 баллов.

Анализ полноты описания. Для маммограмм ACR A и ACR C без очаговых изменений общее количество необходимых компонентов описания соответствовало 7, для маммограмм с одной тенью – 14, с двумя тенями – 21. Полученные результаты анализа протоколов приведены в *табл. 1*.

Наиболее часто в протоколах отсутствовала следующая информация: а) при описании МЖ – состояние соска (73% протоколов), состояние кожи (87%), состояние подмышечных лимфоузлов (69%), рекомендации (65%); б) при описании теней – плотность (87%), проекции, в которых визуализируется тень (84%). Кроме того, во всех неавтоматизированных вариантах протокола

Таблица 1

Результаты эксперимента по оценке полноты описания маммограмм

	ACR A, без патологических изменений*	ACR C, без патологических изменений*	Одно патологическое изменение**	Два патологических изменения***
1. Рукописный	3/7 (43%) [2–6]	3/7 (43%) [2–6]	7/14 (50%) [4–11]	13/21 (62%) [10–16]
2. Электронный (Word), без использования шаблона	3/7 (43%) [2–6]	4/7 (57%) [2–6]	6/14 (43%) [4–11]	14/21 (67%) [10–17]
3. Электронный (Word), с использованием шаблона	5/7 (71%) [4–7]	5/7 (71%) [4–7]	8,6/14 (62%) [7–10]	13/21 (62%) [11–15]
4. Автоматизированный протокол	7/7 (100%)	7/7 (100%)	14/14 (100%)	21/21 (100%)
Сравнение				
1–2	$p>0,05$	$p>0,05$	$p>0,05$	$p>0,05$
1–3	**$p<0,05$**	**$p<0,05$**	$p>0,05$	$p>0,05$
1–4	**$p<0,05$**	**$p<0,05$**	**$p<0,05$**	**$p<0,05$**
2–3	**$p<0,05$**	$p>0,05$	$p>0,05$	$p>0,05$
2–4	**$p<0,05$**	**$p<0,05$**	**$p<0,05$**	**$p<0,05$**
3–4	**$p<0,05$**	**$p<0,05$**	**$p<0,05$**	**$p<0,05$**

Примечание. Данные приведены в виде среднего (округленное до целого) количества описанных признаков/максимального количества признаков (%) (размах вариации количества описанных признаков). Значения *p* рассчитаны с помощью критерия χ-квадрат. *Максимальное количество признаков для маммограммы, не содержащей очаговых образований, – 7. **Максимальное количество признаков для маммограммы, содержащей одно очаговое образование, – 14. ***Максимальное количество признаков для маммограммы, содержащей два очаговых образования, – 21.

не было указано расстояние от образования до кожи, что породило значительное количество ошибок при локализации образования на заключительном этапе эксперимента.

Анализ времени на создание протокола. В итоге были получены следующие результаты *(табл. 2)*. На ввод паспортных данных (фамилии, имени, отчества и даты рождения пациента) в среднем уходило 20 с (как в рукописном, так и в электронном [Word] вариантах) и 10 с – при работе с автоматическим протоколом. На сохранение протокола уходило 20 с при работе с редактором Word и 2 с – при работе с автоматическим протоколом.

Анализ возможности мысленного воссоздания маммограммы по ее описанию. Полученные результаты для врачей, сделавших соответствующие описания, и врачей, не делавших их, приведены в *табл. 3* и *4*.

Результаты и их обсуждение. В рутинной клинической практике можно выделить два основных подхода к составлению протоколов маммографии.

1. Протоколы, преимущественно содержащие описание выявленных патологических изменений, когда нормальные результаты не описываются вообще либо описываются весьма поверхностно. Как правило, к этой группе относятся рукописные протоколы и использование готовых штампов небольших размеров, что дает возможность вместить только ограниченную информацию. Но также имеют место электронные протоколы, набранные в текстовых редакторах типа Word и разрабатываемые на основе шаблона. Основным недостатком таких протоколов является невозможность сравнения при последующих маммографиях с отдельными характеристиками, предусмотренными стандартом BIRADS, но расцененными как нормальные и отсутствующими в предыдущем протоколе. Особенно актуальным это становится при выявлении малых нестандартных, но подозрительных изменений (т.е. подозрений на раннюю онкологию), которые легко могут быть пропущены. Напротив, преимущество данного подхода заключается в сокращении времени на подготовку протокола.

2. Протоколы, в которых производилась попытка максимально полного описания, приближенного или соответствующего критериям BIRADS. Нам практически не встретилось рукописных или создаваемых индивидуально в электронном виде протоколов такого рода, поскольку написание их требует очень значительных временных затрат (до 20 мин при наличии большого количества патологических изменений). Поэтому, как правило, используются различного рода шаблоны (бумажные, электронные), где подчеркивается нужная или удаляется ненужная инфор-

Таблица 2

Время, затрачиваемое на подготовку протокола маммографии (секунды, без учета ввода или написания паспортных данных, но с учетом сохранения подготовленного протокола)

	ACR A, без патологических изменений	ACR C, без патологических изменений	Одно патологическое изменение	Два патологических изменения
1. Рукописный	161 (78–208)	170 (75–218)	219 (126–288)	239 (90–335)
2. Электронный (Word), без использования шаблона	181 (97–207)	184 (98–202)	218 (203–228)	297 (263–359)
3. Электронный (Word), с использованием шаблона	29 (26–32)	29 (26–32)	162 (124–226)	313 (305–320)
4. Автоматизированный протокол	16 (15–17)	50 (40–60)	71 (54–95)	98 (93–122)
1–2	*p*>0,05	*p*>0,05	*p*>0,05	***p*<0,05**
1–3	***p*<0,05**	***p*<0,05**	***p*<0,05**	*p*>0,05
1–4	***p*<0,05**	***p*<0,05**	***p*<0,05**	***p*<0,05**
2–3	***p*<0,05**	***p*<0,05**	***p*<0,05**	*p*>0,05
2–4	***p*<0,05**	***p*<0,05**	***p*<0,05**	***p*<0,05**
3–4	*p*>0,05	*p*>0,05	***p*<0,05**	***p*<0,05**

В скобках указан размах вариации.

Таблица 3

Погрешность при мысленном воссоздании маммограмм по собственному описанию врачами-рентгенологами

	ACR A, без патологических изменений*	ACR C, без патологических изменений*	Одно патологическое изменение**	Два патологических изменения***
1. Рукописный	3/3 (100%)	3/3 (100%)	7/9 (78%)	12/15 (80%)
2. Электронный (Word), без использования шаблона	3/3 (100%)	3/3 (100%)	7/9 (78%)	11/15 (73%)
3. Электронный (Word), с использованием шаблона	3/3 (100%)	3/3 (100%)	7/9 (78%)	12/15 (80%)
4. Автоматизированный протокол	3/3 (100%)	3/3 (100%)	9/9 (100%)	15/15 (100%)
Сравнение				
1–2	*p*>0,05	*p*>0,05	*p*>0,05	*p*>0,05
1–3	*p*>0,05	*p*>0,05	*p*>0,05	*p*>0,05
1–4	*p*>0,05	*p*>0,05	***p*<0,05**	***p*<0,05**
2–3	*p*>0,05	*p*>0,05	*p*>0,05	*p*>0,05
2–4	*p*>0,05	*p*>0,05	***p*<0,05**	***p*<0,05**
3–4	*p*>0,05	*p*>0,05	***p*<0,05**	***p*<0,05**

Примечание. *Максимальное количество баллов для маммограмм, не содержащих очаговых образований, – 3. **Максимальное количество баллов для маммограмм, содержащих одно очаговое образование, – 9. ***Максимальное количество баллов для маммограмм, содержащих два очаговых образования, – 15.

Таблица 4

Погрешность при мысленном воссоздании маммограмм врачами-рентгенологами и онкологами по описанию, сделанному другим врачом

	ACR A, без патологических изменений*	ACR C, без патологических изменений*	Одно патологическое изменение**	Два патологических изменения***
1. Рукописный	3/3 (100%)	3/3 (100%)	7/9 (78%)	12/15 (80%)
2. Электронный (Word), без использования шаблона	3/3 (100%)	3/3 (100%)	7/9 (78%)	12/15 (80%)
3. Электронный (Word), с использованием шаблона	3/3 (100%)	3/3 (100%)	6/9 (66%)	12/15 (80%)
4. Автоматизированный протокол	3/3 (100%)	3/3 (100%)	9/9 (100%)	15/15 (100%)
Сравнение				
1–2	*p*>0,05	*p*>0,05	*p*>0,05	*p*>0,05
1–3	*p*>0,05	*p*>0,05	*p*>0,05	*p*>0,05
1–4	*p*>0,05	*p*>0,05	***p*<0,05**	***p*<0,05**
2–3	*p*>0,05	*p*>0,05	*p*>0,05	*p*>0,05
2–4	*p*>0,05	*p*>0,05	***p*<0,05**	***p*<0,05**
3–4	*p*>0,05	*p*>0,05	***p*<0,05**	***p*<0,05**

Примечание. *Максимальное количество баллов для маммограмм, не содержащих очаговых образований, – 3. **Максимальное количество баллов для маммограмм, содержащих одно очаговое образование, – 9. ***Максимальное количество баллов для маммограмм, содержащих два очаговых образования, – 15.

мация. Последнее и является основной причиной низкой информативности (когда нужная информация подчеркнута, но оставлена неподчеркнутая ненужная) либо ошибок (когда ошибочно удаляется нужная или оставляется ненужная информация из шаблона).

В результате по общей информативности разработанный нами автоматизированный протокол достоверно превосходил все другие методы подготовки протокола (см. табл. 1). В рамках других сравнений электронный протокол типа Word на основе шаблона продемонстрировал большую информативность по сравнению с рукописным протоколом, однако только для протоколов, не содержащих описаний изменений. В то же время, как указано выше, информативность автоматизированного протокола все равно была выше.

По времени, затрачиваемому на подготовку протокола, автоматический протокол достоверно превосходил все другие способы (за исключением сравнения с электронным вариантом с использованием шаблона в ситуации, когда отсутствовали очаговые изменения), обеспечивая сокращение показателя в среднем приблизительно в 3 раза (см. табл. 2). При этом следует отметить, что на создание протокола в среднем в классическом варианте затрачивается почти в 10 раз больше времени, чем на визуальный анализ набора маммограмм, в автоматическом – в 2–3 раза.

В целом было возможно мысленно воссоздать маммограммы, не содержавшие очаговых образований. Однако мы не оценивали при этом соотношение рентгеноплотной и рентгенопрозрачной паренхимы, а также их распределение в МЖ, что может быть важно, например, при оценке того, находилось ли образование, выявленное при пальпации или других исследованиях, например УЗИ, в зоне высокой плотности паренхимы.

Напротив, при соответствующей попытке даже с использованием собственного описания для маммограмм, содержавших очаговые изменения, доля погрешности составляла 20–27%. Это прежде всего было обусловлено характеристиками, часто пропускавшимися в ручных протоколах (вне зависимости от способа их подготовки) и препятствовало точной локализации изменений, что может иметь клиническое значение, например, при планировании интервенционных вмешательств непальпируемых образований, требующих такой информации (см. табл. 3).

При анализе врачами чужих описаний в целом были получены аналогичные результаты. Аналогичными были и источники погрешности (см. табл. 4).

Выводы. Таким образом, использование разработанного нами автоматизированного протокола исследования существенно экономит рабочее время как по сравнению с протоколом, полностью написанным от руки, так и по сравнению с протоколом, подготовленным с использованием компьютера, в том числе и на основе шаблона. Кроме того, это позволяет повысить точность описания изменений и, что особенно важно, – точность воссоздания маммографической картины на основе описания как специалистом, выполнившим его, так и другим специалистом.

Прозрачность исследования. *Исследование не имело спонсорской поддержки. Авторы несут полную ответственность за предоставление окончательной версии рукописи в печать.*

Декларация о финансовых и других взаимоотношениях*. Все авторы принимали участие в разработке концепции, дизайна исследования и в написании рукописи. Окончательная версия рукописи была одобрена всеми авторами. Авторы не получали гонорар за исследование.*

ЛИТЕРАТУРА

1. The Royal College of Radiologists. How many radiologists do we need? A guide to planning hospital radiology services. – London: The Royal College of Radiologists, 2008.
2. Turnaround time for reporting results of radiological examinations in intensive care unit patients: an internal quality control / L. Albrecht, R. Busse, H. Tepe [et al.] // Radiologe. – 2013. – Vol. 53 (9). – P.810–816.
3. The Effect of Faster Reporting Speed for Imaging Studies on the Number of Misses and Interpretation Errors: A Pilot Study / E. Sokolovskaya, T. Shinde, R.B. Ruchman [et al.] // J. Am. Coll. Radiol. – 2015. – Vol. 12 (7). – P.683–688.
4. Варианты рентгеноультразвуковых изменений после оперативных вмешательств на молочных железах по поводу доброкачественных процессов / О.В. Бусыгина, Р.Ф. Бахтиозин, Д.В. Пасынков, И.В. Клюшкин // Российский электронный журнал лучевой диагностики. – 2017. – Т. 7, № 2. – С.78–87.

5. *Hall, F.M.* Language of the Radiology Report / F.M. Hall // American Journal of Roentgenology. – 2000. – Vol. 175. – P.1239–1242.
6. A Pictorial Review of Changes in the BI-RADS Fifth Edition / A.A. Rao, J. Feneis, C. Lalonde, H. Ojeda-Fournier // Radiographics. – 2016. – Vol. 36. – P.623–639.
7. Automatic differentiation cystic and solid breast lesions at ultrasonic images / I. Egoshin, D. Pasynkov, A. Kolchev [et al.] // International journal of computer assisted radiology and surgery. – 2018. – Vol. 13, suppl. 1. – P.1–273.
8. Приказ Министерства здравоохранения РФ от 26.10.2017 № 869н «Об утверждении порядка проведения диспансеризации определенных групп взрослого населения».
9. *Пасынков, Д.В.* Автоматизированный протокол маммографии (версия 1.22) / Д.В. Пасынков, О.О. Пасынкова // Свидетельство о государственной регистрации программы для ЭВМ № 2015616681 от 16.03.2015.

REFERENCES

1. The Royal College of Radiologists. How many radiologists do we need? A guide to planning hospital radiology services. London: The Royal College of Radiologists, 2008.
2. Albrecht L, Busse R, Tepe H, Poschmann R, Teichgräber U, Hamm B, de Bucourt M. [Turnaround time for reporting results of radiological examinations in intensive care unit patients: an internal quality control]. Radiologe. 2013; 53 (9): 810-816. DOI: 10.1007/s00117-013-2537-y.
3. Sokolovskaya E, Shinde T, Ruchman RB, Kwak AJ, Lu S, Shariff YK, Wiggins EF, Talangbayan L. The Effect of Faster Reporting Speed for Imaging Studies on the Number of Misses and Interpretation Errors: A Pilot Study. J Am Coll Radiol. 2015; 12 (7): 683-688. DOI: 10.1016/j.jacr.2015.03.040.
4. Busygina OV, Bakhtiozin RF, Pasynkov DV, Klyushkin IV. Varianty rentgeno-ul'trazvukovykh izmeneniy posle operativnykh vmeshatel'stv na molochnykh zhelezakh po povodu dobrokachestvennykh protsessov [Variants of X-ray and ultrasound changes after surgery on the mammary glands about benign processes]. Rossiyskiy elektronnyy zhurnal luchevoy diagnostiki [Russian Electronic Journal of Radiation Diagnostics]. 2017; 7 (2): 78-87.
5. Hall FM. Language of the Radiology Report: American Journal of Roentgenology. 2000; 175: 1239-1242. DOI: 10.2214/ajr.175.5.1751239.
6. Rao AA, Feneis J, Lalonde C, Ojeda-Fournier H. A Pictorial Review of Changes in the BI-RADS Fifth Edition. RadioGraphics. 2016; 36 (3): 623-639.
7. Egoshin I, Pasynkov D, Kolchev A, Kliouchkin I, Pasynkova O. Automatic differentiation cystic and solid breast lesions at ultrasonic images. International journal of computer assisted radiology and surgery. 2018; 13 (1): 1-273.
8. Prikaz Ministerstva zdravookhraneniya RF ot 26 oktyabrya 2017 goda № 869n "Ob utverzhdenii poryadka provedeniya dispanserizatsii opredelennykh grupp vzroslogo naseleniya". [Order of the Ministry of Health of the Russian Federation of October 26, 2017 No. 869n "On approval of the procedure for conducting clinical examination of certain groups of the adult population"].
9. Pasynkov DV, Pasynkova OO. Avtomatizirovannyy protokol mammografii (versiya 1.22) [Automated mammography protocol (version 1.22)]. Svidetel'stvo o gosudarstvennoy registratsii programmy dlya EVM №2015616681 ot 16 marta 2015 goda [Certificate of state registration of computer programs №2015616681 dated March 16, 2015]. 2015.

© Р.Ф. Хамитов, К.Р. Фатыхова, А.Ф. Окурлу, Л.М. Салимова, Г.Ф. Мингалеева, 2018

УДК 613.84:614.25-056.83 DOI: 10.20969/VSKM.2018.11(5).79-82

ТАБАКОКУРЕНИЕ СРЕДИ МЕДИЦИНСКИХ РАБОТНИКОВ: ПЕРСПЕКТИВЫ НАСТОЯЩЕГО ДНЯ

ХАМИТОВ РУСТЭМ ФИДАГИЕВИЧ*, докт. мед. наук, профессор, зав. кафедрой внутренних болезней ФГБОУ ВО «Казанский государственный медицинский университет» Минздрава России, Россия, 420012, Казань, ул. Бутлерова, 49, тел. 8-917-272-96-72, e-mail: rhamitov@mail.ru*
ФАТЫХОВА КИРА РУСЛАНОВНА*, ассистент кафедры внутренних болезней ФГБОУ ВО «Казанский государственный медицинский университет» Минздрава России, Россия, 420012, Казань, ул. Бутлерова, 49, тел. 8-987-221-83-50, e-mail: kira_sulbaeva@mail.ru*
ОКУРЛУ АЛЬФИЯ ФАРИТОВНА*, канд. мед. наук, ассистент кафедры внутренних болезней ФГБОУ ВО «Казанский государственный медицинский университет» Минздрава России, Россия, 420012, Казань, ул. Бутлерова, 49, тел. 8-917-394-99-62, e-mail: alfiaf@yandex.ru*
САЛИМОВА ЛИЛИЯ МИХАЙЛОВНА*, ассистент кафедры внутренних болезней ФГБОУ ВО «Казанский государственный медицинский университет» Минздрава России, Россия, 420012, Казань, ул. Бутлерова, 49, тел. 8-917-232-86-63, e-mail: calimova.lili@gmail.com*
МИНГАЛЕЕВА ГУЛЬНАЗ ФАРИТОВНА*, ассистент кафедры внутренних болезней ФГБОУ ВО «Казанский государственный медицинский университет» Минздрава России, Россия, 420012, Казань, ул. Бутлерова, 49, тел. 8-987-292-55-37, e-mail: m.gulnaz.f@mail.ru*

Реферат. ***Цель исследования*** – изучить особенности табакокурения во врачебной среде. ***Материал и методы.*** Была разработана оригинальная анкета из 68 вопросов, 13 из которых имели непосредственное отношение к привычке табакокурения. Очное анкетирование прошли 80 врачей поликлиник и стационаров г. Казани (57 женщин и 23 мужчины) в возрасте от 25 до 69 лет. ***Результаты и их обсуждение.*** Приверженность курению среди опрошенных врачей (в основном мужчин) была выявлена в небольшом проценте случаев: на момент опроса факт приверженности курению отметили лишь 7,5% врачей, еще 2,5% курили в прошлом. Не исключено, что имели значения региональные особенности и исключение из опроса среднего медперсонала. Также позитивным является дальнейшее снижение курящих с увеличением врачебного стажа более 5 лет. Вызывают тревогу факты легкого отношения к курению кальяна и электронных сигарет, а также курению в целом, даже среди некурящих врачей. Среди значимых причин для отказа от курения лидировала угроза онкопатологии (53%), но только 14% врачей считали значимой причиной развитие зависимости. ***Выводы.*** Следует обратить внимание на выявленные потенциальные негативные факторы: курение молодых врачей, легкое отношение к электронным сигаретам, кальяну и угрозе развития табачной зависимости. Необходимо продолжать активную антитабачную пропаганду, в том числе и на государственном уровне с законодательной поддержкой, уделяя значимое внимание и медицинской среде.
Ключевые слова: врачи, курение, кальян, электронные сигареты.
Для ссылки: Табакокурение среди медицинских работников: перспективы настоящего дня / Р.Ф. Хамитов, К.Р. Фатыхова, А.Ф. Окурлу [и др.] // Вестник современной клинической медицины. – 2018. – Т. 11, вып. 5. – С.79–82. ***DOI:*** 10.20969/VSKM.2018.11(5).79-82.

SMOKING AMONG MEDICAL PROFESSIONALS: PERSPECTIVES OF PRESENT DAY

KHAMITOV RUSTEM F., *D. Med. Sci., professor, Head of the Department of internal medicine of Kazan State Medical University, Russia, 420012, Kazan, Butlerov str., 49, tel. 8-917-272-96-72, e-mail: rhamitov@mail.ru*
FATYKHOVA KIRA R., *assistant of professor of the Department of internal medicine of Kazan State Medical University, Russia, 420012, Kazan, Butlerov str., 49, tel. 8-987-221-83-50, e-mail: kira_sulbaeva@mail.ru*
OKURLU ALFIA F., *C. Med. Sci., assistant of professor of the Department of internal medicine of Kazan State Medical University, Russia, 420012, Kazan, Butlerov str., 49, tel. 8-917-394-99-62, e-mail: alfiaf@yandex.ru*
SALIMOVA LILIA M., *assistant of professor of the Department of internal medicine of Kazan State Medical University, Russia, 420012, Kazan, Butlerov str., 49, tel. 8-917-232-86-63, e-mail: calimova.lili@gmail.com*
MINGALEEVA GULNAZ F., *assistant of professor of the Department of internal medicine of Kazan State Medical University, Russia, 420012, Kazan, Butlerov str., 49, tel. 8-987-292-55-37, e-mail: m.gulnaz.f@mail.ru*

Abstract. ***Aim.*** The aim of the research was to study the features of tobacco smoking in medical medium. ***Material and methods.*** An original questionnaire of 68 questions was developed, 13 of which were directly related to the smoking habit. 80 doctors of outpatient and inpatient clinics of Kazan (57 women and 23 men) aged 25 to 69 years were interviewed in person. ***Results and discussion.*** Adherence to smoking was detected in a small percentage of cases among the surveyed doctors (mostly in men). At the time of the survey only 7,5% of doctors noted that they were committed to smoking, and another 2,5% smoked in the past. It might be related to the regional features or to the exclusion of nurses from the survey. The decrease in smokers with an increase in medical experience of more than 5 years was also a positive finding. The fact of easy attitude to smoking hookah and electronic cigarettes, as well as to smoking in general, even among non-smoking doctors, is alarming. The leading threat of cancer was among significant reasons for quitting smoking (in 53%), but only 14% of doctors considered addiction to be a significant cause. ***Conclusion.*** Attention should be paid to the identified potential negative factors, such as smoking in young doctors, easy attitude to e-cigarettes, hookah and the threat of tobacco dependence. It is necessary to continue active anti-tobacco campaign at the national level with legislative support, paying significant attention to the medical medium.
Key words: doctors, smoking, hookah, e-cigarettes.
For reference: Khamitov RF, Fatykhova KR, Okurlu AF, Salimova LM, Mingaleeva GF. Smoking among medical professionals: perspectives of present day. The Bulletin of Contemporary Clinical Medicine. 2018; 11 (5): 79–82. ***DOI:*** 10.20969/VSKM.2018.11(5).79-82.

Одной из наиболее распространенных вредных привычек человечества является табакокурение. По данным ВОЗ, ежегодно в мире от заболеваний, связанных с табачной зависимостью, умирают 3 млн человек, что составляет смерть одного человека каждые 13 секунд. Различные исследования показали, что заболевания, ассоциированные с табакокурением, убивают в 50 раз больше людей, чем ВИЧ-инфекция. Около 90–95% рака легких, 45–50% всех видов рака и 20–25% сердечно-сосудистых заболеваний обусловлено курением. Риск умереть от рака легкого у курящих мужчин в 22 раза выше, чем у некурящих.

По данным Глобального опроса взрослого населения о потреблении табака (GATS), численность курильщиков в Российской Федерации составляет 43,9 млн человек. Из них примерно 30,9 млн мужчин и 13,3 млн женщин. 1% мужчин и 0,7% женщин употребляют бездымные табачные изделия. Табакокурение является третьим по значимости фактором риска развития неинфекционных заболеваний в Российской Федерации. По данным Научно-исследовательского института профилактической медицины, доля заболеваний, вызванных курением табака, составляет 30% для мужчин и 4% для женщин [1].

При этом курение оказывает влияние не только на самих курящих, но и на тех, кто, находясь рядом с ними, вынужден вдыхать табачный дым. От такого «пассивного курения» в США ежегодно умирают 53 тыс. человек.

Весьма ощутимы и экономические потери от курения. Так, в США потери, связанные с болезнями курильщиков, их медицинским обслуживанием и снижением их производственной деятельности, оцениваются суммой свыше 100 млрд долларов в год. В 225 тыс. пожаров за год, вызванных курением (20% от общего их числа), погибает около 2,5 тыс. человек и еще более 5 тыс. получают серьезные ожоги.

Казалось бы, кто как не медицинские работники лучше других информированы о всех негативных для здоровья последствиях табакокурения. Вместе с тем на сегодняшний день курение в медицинской среде признается в качестве одной из важных причин неэффективности в целом борьбы с табакокурением в мире [2]. Логичен вывод «обывателя»: если курение настолько опасно, как об этом везде пишут, почему курят сами врачи? И следующий тревожный вывод, который делает большая масса населения: видимо, вред от курения для здоровья преувеличен.

Все это определило основную ***цель*** настоящего исследования – изучить особенности табакокурения во врачебной среде в рамках более широкой работы по оценке приверженности медицинских работников здоровому образу жизни.

Материал и методы. Была разработана оригинальная анкета из 68 вопросов, 13 из которых имели непосредственное отношение к привычке табакокурения. Очное анкетирование прошли 80 врачей поликлиник и стационаров г. Казани (57 женщин и 23 мужчины) в возрасте от 25 до 69 лет [в среднем (38,3±1,4) года].

Результаты и их обсуждение. На момент опроса факт приверженности курению отметили лишь 7,5% врачей, еще 2,5% курили в прошлом. Не исключено, что такой невысокий процент курящих является региональной особенностью, так как в отечественных источниках, посвященных данной проблеме, встречаются и значительно более высокие цифры [3]. Некоторые авторы изучали курение среди всех категорий медработников, включая как врачей, так и средний медперсонал. При этом курение среднего медицинского персонала было более частым явлением по сравнению с врачами [4]. Курящих мужчин было в 4,2 раза больше. Вызывает оптимизм факт, что с увеличением врачебного стажа более 5 лет общее количество курящих сокращалось вдвое. Не все курящие врачи отмечали это как проблему для своего здоровья (5% против 7,5%). Для сравнения: среди актуальных проблем для собственного здоровья большинство врачей называли избыточную массу тела (36%). Для женщин данная проблема была в 3 раза более актуальной. При этом 17,5% респондентов отмечали нерациональность своего питания *(рис. 1)*. Таким образом, курение представлялось врачам куда меньшей проблемой по сравнению с некоторыми другими.

Все курили сигареты и 88% из них – также и кальян. В настоящее время известно около 2 500 химических

Рис. 1. Проблемы, актуальные для вашего здоровья

веществ, входящих в состав табачного листа, и более 4 700 веществ, входящих в состав табачного дыма. Курильщики кальяна тешат себя мыслью, что избегают вредного воздействия компонентов табачного дыма, забывая, что помимо никотина и смол (основных компонентов табачного дыма) вредное на организм воздействие оказывает колоссальное количество прочих факторов, и по отдельным вредоносным компонентам выкуривание одного кальяна может быть приравнено выкуриванию 200 сигарет.

Врач, использующий электронные сигареты, не отметил себя как курильщика. Известно, что при курении электронных сигарет никотин также попадает в легкие и быстро всасывается в кровь. Уже через 8 с после затяжки электронной сигаретой никотин попадает в мозг. Спустя 30 мин после выкуривания электронной сигареты концентрация никотина в головном мозге начинает снижаться, так как он начинает распределяться по всем тканям и органам в организме. При этом способность никотина связываться с холинергическими и никотиновыми рецепторами центральной нервной системы и другими структурами, активировать опиоидные рецепторы мозга обусловливает такое же возникновение пристрастия к никотину, как и при выкуривании обычных сигарет.

В качестве ведущей причины курения 52% назвали «получение удовольствия», по 16% считали, что курение помогает «расслабиться», а также курили «за компанию» и «по привычке» *(рис. 2)*.

Рис. 2. Почему вы курите (курили)?

Половина курящих врачей признавала наличие у них значимой тяги к курению, при этом две трети курильщиков считали, что могут не курить по несколько дней. Таким образом, у большей части курящих, вероятно, уже имело место формирование как скрытой, так и явной никотиновой зависимости.

Никто из опрошенных врачей не назвал в качестве причины курения «снижение избыточного веса», довольно распространенное мнение среди немедицинской части населения. При этом выкуривание сигарет в определенной степени действительно снижает аппетит и это прямо пропорционально количеству выкуриваемых сигарет. Таким образом, снижение аппетита достигается за счет повышения никотиновой нагрузки, а значит и увеличения вредного воздействия компонентов табачного дыма. При этом для больных с хронической обструктивной болезнью легких – заболеванием, смертность от которого прогрессирующими темпами растет как среди мужчин, так и женщин и для которого курение является наиважнейшим фактором риска, недостаток массы тела является фактором риска неблагоприятного исхода заболевания [5].

Вызывает удивление, что 10% респондентов не считали курение «вредной привычкой», причем 75% из них сами были некурящими. Среди значимых причин для отказа от курения лидировала угроза онкопатологии (53%), но только 14% врачей считали значимой причиной развитие зависимости.

Выводы. Несмотря на невысокую частоту курения среди опрошенных врачей, следует обратить внимание на потенциально весьма негативные факторы: более значимая частота курения среди молодых врачей, высокая сопряженность курения табака и кальяна, несерьезное отношение к электронным сигаретам и угроза развития табачной зависимости. Данные факторы способны значимо ослабить эффективность борьбы с курением в широкой массе населения. В связи с этим необходимо продолжать активную антитабачную пропаганду, в том числе и на государственном уровне с законодательной поддержкой, уделяя значимое внимание и медицинской среде.

Прозрачность исследования. *Исследование не имело спонсорской поддержки. Авторы несут полную ответственность за предоставление окончательной версии рукописи в печать.*

Декларация о финансовых и других взаимоотношениях*. Все авторы принимали участие в разработке концепции, дизайна исследования и в написании рукописи. Окончательная версия рукописи была одобрена всеми авторами. Авторы не получали гонорар за исследование.*

ЛИТЕРАТУРА

1. *Лангат, М.* Курение – независимый фактор риска смерти: проблемы в России и Кении / М. Лангат, М. Патрик, Н.А. Передерий // Бюллетень медицинских интернет-конференций. – 2017. – Т. 6, № 1. – С.287.
2. Табакокурение во врачебной среде: реалии сегодняшнего дня / Р.Ф. Хамитов, К.Р. Сулбаева, Д.Е. Аверьянова [и др.] // XXVI Национальный конгресс по болезням органов дыхания: сб. материалов. – М., 2016. – № 175. – С.143.
3. *Петрова, Е.Ю.* Табакокурение среди медицинских работников / Е.Ю. Петрова, Т.В. Стаканова, Н.В. Туркина // Медицинская сестра. – 2011. – № 3. – С.47–49.
4. *Бабанов, С.А.* Табакокурение и другие факторы риска, влияющие на здоровье медицинских работников / С.А. Бабанов, О.Н. Ивкина, И.А. Агаркова // Вестник Костромского государственного университета им. Н.А. Некрасова. – 2010. – Т. 16, № 1. – С.9–12.
5. *Хамитов, Р.Ф.* Ошибки диагностики при тяжелой хронической обструктивной болезни легких: значение для исходов

лечения / Р.Ф. Хамитов, Л.А. Доронина, Е.В. Демьянова // Практическая медицина. – 2016. – № 6 (98). – С.22–26.

REFERENCES

1. Langat M, Patrik M, Perederij NA. Kurenie – nezavisimyj faktor riska smerti: problemy v Rossii i Kenii [Smoking as an independent risk factor for death: problems in Russia and Kenya]. Bjulleten' medicinskih Internet-konferencij [Bulletin of medical Internet conferences]. 2017; 1 (6): 287.
2. Hamitov RF, Sulbaeva KR, Aver'janova DE, et al. Tabakokurenie vo vrachebnoj srede: realii segodnjashnego dnja [Tobacco smoking among doctors: the realities of today]. Moskva: XXVI Nacional'nyj kongress po boleznjam organov dyhanija [Moscow: XXVI National Congress on respiratory diseases]. 2016; 175: 143.
3. Petrova EJu, Stakanova TV, Turkina NV. Tabakokurenie sredi medicinskih rabotnikov [Tobacco smoking among medical practitioners]. Medicinskaja sestra [Medical nurse]. 2011; 3: 47-49.
4. Babanov SA, Ivkina ON, Agarkova IA. Tabakokurenie i drugie faktory riska, vlijajushhie na zdorov'e medicinskih rabotnikov [Tobacco use and other risk factors affecting health care workers]. Vestnik Kostromskogo gosudarstvennogo universiteta imeni NA Nekrasova [Bulletin of the Kostroma State University named after Nekrasov NA]. 2010; 1 (16): 9-12.
5. Hamitov RF, Doronina LA, Dem'janova EV. Oshibki diagnostiki pri tjazheloj hronicheskoj obstruktivnoj bolezni legkih: znachenie dlja ishodov lechenija [Fault diagnosis in severe COPD: implications for treatment outcomes]. Prakticheskaja medicina [Practical medicine]. 2016; 6 (98): 22-26.

© Р.А. Якупов, А.А. Якупова, Е.А. Бусургина, А.Я. Назипова, 2018

УДК 616.833.17-037:617.771-009.81-073.97 DOI: 10.20969/VSKM.2018.11(5).82-85

ЭЛЕКТРОНЕЙРОФИЗИОЛОГИЧЕСКИЕ КРИТЕРИИ ПРОГНОЗА ТЕЧЕНИЯ ОСТРОЙ НЕВРОПАТИИ ЛИЦЕВОГО НЕРВА ПО ДАННЫМ ИССЛЕДОВАНИЯ МИГАТЕЛЬНОГО РЕФЛЕКСА

ЯКУПОВ РАДИК АЛЬБЕРТОВИЧ*, докт. мед. наук, профессор, директор учебно-научного центра ФГБОУ ВПО «Поволжская государственная академия физической культуры, спорта и туризма» Министерства спорта РФ, Россия, 420010, Казань, Деревня Универсиады, 35, e-mail: r.a.yakupov@gmail.com*

ЯКУПОВА АИДА АЛЬБЕРТОВНА*, докт. мед. наук, доцент кафедры неврологии и нейрохирургии ФПК и ППС ФГБОУ ВО «Казанский государственный медицинский университет» Минздрава России, Россия, 420012, Казань, ул. Бутлерова, 49, e-mail: aidayakupova@yandex.ru*

БУСУРГИНА ЕЛЕНА АЛЕКСАНДРОВНА*, врач-невролог неврологического отделения для лечения больных с острым нарушением мозгового кровообращения ГАУЗ «Городская клиническая больница № 7», Россия, 420130, Казань, ул. Чуйкова, 54, e-mail: elena.busurgina@mail.ru*

НАЗИПОВА АЛЬФИЯ ЯКУПОВНА*, канд. мед. наук, зав. неврологическим отделением для лечения больных с острым нарушением мозгового кровообращения ГАУЗ «Городская клиническая больница № 7», Россия, 420130, Казань, ул. Чуйкова, 54, e-mail: nazipova.a@yandex.ru*

Реферат. ***Цель исследования*** – изучение информативности электронейрофизиологических показателей мигательного рефлекса для оценки степени тяжести и прогноза течения патологического процесса при острой невропатии лицевого нерва. ***Материал и методы.*** Всего было обследовано 57 больных [23 женщины и 34 мужчины, средний возраст составил (39,7±0,8) года] с идиопатической острой невропатией лицевого нерва. Для оценки тяжести и прогноза периферического поражения лицевого нерва использовали электронейромиографическое исследование мигательного рефлекса. ***Результаты и их обсуждение.*** Установлено, что наличие R1-компонента мигательного рефлекса на стороне поражения является благоприятным прогностическим признаком и характеризует высокую вероятность полного восстановления функции лицевого нерва в короткие сроки без развития осложнений. Отсутствие R1-компонента при сохранности R2-компонента соответствует умеренно положительному прогнозу с более длительным периодом восстановления, наличием признаков остаточного пареза и высокой частотой развития вторичной контрактуры мимической мускулатуры Выпадение всех компонентов мигательного рефлекса характеризует высокую степень поражения лицевого нерва и является неблагоприятным прогностическим признаком в аспекте восстановления его функций. ***Выводы.*** Электронейрофизиологическое исследование мигательного рефлекса является информативным для оценки тяжести и прогноза течения острой невропатии лицевого нерва. Исследование мигательного рефлекса может быть рекомендовано к использованию в клинике нервных болезней при лечении и реабилитации больных с периферическим поражением лицевого нерва.

Ключевые слова: невропатия лицевого нерва, мигательный рефлекс, прогноз.

Для ссылки: Электронейрофизиологические критерии прогноза течения острой невропатии лицевого нерва по данным исследования мигательного рефлекса / Р.А. Якупов, А.А. Якупова, Е.А. Бусургина, А.Я. Назипова // Вестник современной клинической медицины. – 2018. – Т. 11, вып. 5. – С.82–85. ***DOI:*** 10.20969/VSKM.2018.11(5).82-85.

ELECTRONEUROPHYSIOLOGIC CRITERIA FOR ACUTE FACIAL NERVE NEUROPATHY COURSE PROGNOSIS ACCORDING TO THE BLINK REFLEX EVALUATION DATA

YAKUPOV RADIK A.*, D. Med. Sci., professor, Director of the educational and research center of Volga State Academy of Physical Education, Sports and Tourism, Russia, 420010, Kazan, Universiade Village, 35, e-mail: r.a.yakupov@gmail.com*

YAKUPOVA AIDA A.*, D. Med. Sci., associate professor of the Department of neurology and neurosurgery of Kazan State Medical University, Russia, 420012, Kazan, Butlerov str., 49, e-mail: aidayakupova@yandex.ru*

BUSURGINA ELENA A.*, neurologist of the Department of neurology for stroke patients of City Clinical Hospital № 7, Russia, 420130, Kazan, Chuikov str., 54, e-mail: elena.busurgina@mail.ru*

NAZIPOVA ALFIYA YA.*, C. Med. Sci., Head of the Department of neurology for stroke patients of City Clinical Hospital № 7, Russia, 420130, Kazan, Chuikov str., 54, e-mail: nazipova.a@yandex.ru*

Abstract. ***Aim.*** The aim of the study was to assess the informative value of the electroneurophysiological indices of the blink reflex in evaluation of the severity and prognosis for the course of the pathological process in acute facial neuropathy. ***Material and methods.*** A total of 57 patients [23 women and 34 men, mean age (39,7±0,8) years] with idiopathic facial

nerve acute neuropathy were examined. Electroneuromyographic study of the blink reflex was used to assess the severity and prognosis of the peripheral lesion of the facial nerve. ***Results and discussion.*** It was established that the presence of the R1 component of the blink reflex on the side of the lesion is a favorable prognostic sign. It characterizes the high probability of complete recovery of the facial nerve function in a short period of time without complications. The absence of R1 component with the presence of R2 component corresponds to moderately positive prognosis with a longer recovery period, the presence of signs of residual paresis and a high incidence of secondary facial muscle contraction. The loss of all components of the blink reflex characterizes the high degree of facial nerve damage and is an unfavorable prognostic sign in terms of functional recovery. ***Conclusion.*** Electroneurophysiologic study of the blink reflex is informative for assessing the severity and prognosis of the course of acute facial nerve neuropathy. Blink reflex evaluation can be recommended for the use in neurological clinic for treatment and rehabilitation of patients with peripheral facial nerve lesions.
Key words: facial nerve neuropathy, blink reflex, prognosis.
For reference: Yakupov RA, Yakupova AA, Busurgina EA, Nazipova AY. Electroneurophysiologic criteria for acute facial nerve neuropathy course prognosis according to the blink reflex evaluation data. The Bulletin of Contemporary Clinical Medicine. 2018; 11 (5): 82–85. ***DOI:*** 10.20969/VSKM.2018.11(5).82-85.

Введение. Острое периферическое поражение лицевого нерва лидирует среди поражений всех черепных нервов и занимает второе место среди заболеваний периферической нервной системы [1]. Актуальность проблемы определяется не только высокой частотой острой невропатии лицевого нерва (ОНЛН), но и недостаточной эффективностью существующей терапии, что проявляется неполным купированием периферического паралича и очень частым развитием осложнений в виде вторичной контрактуры мимической мускулатуры (ВКММ) [1, 2].

Направленная терапия ОНЛН требует ранней объективной оценки степени тяжести поражения нерва в остром периоде с прогнозом течения патологического процесса, его возможных исходов, риска развития осложнений [1, 3]. Для этого уже на протяжении нескольких десятков лет достаточно широко применяют различные методы электронейрофизиологической диагностики, такие как глобальная и локальная электромиография, исследование М-ответа, F-волны и мигательного рефлекса (МР) [1, 2, 4, 5, 6]. Однако до настоящего времени информативность электронейрофизиологических показателей для оценки прогноза течения ОНЛН продолжает обсуждаться, особенно в первые дни развития периферического паралича лицевого нерва [1, 2, 4].

Одним из перспективных методов в данном аспекте является МР, который уже очень давно привлек внимание неврологов в качестве электронейрофизиологического метода диагностики состояния лицевого и тройничного нервов [6, 7].

В отличие от М-ответа МР является классическим рефлекторным ответом, который имеет афферентное, центральное и эфферентное звено. Это позволяет тестировать проксимальные (внутричерепные) отделы лицевого нерва, которые наиболее часто поражаются при ОНЛН. МР в норме включает два основных компонента – ранний (R1) и поздний (R2), а также непостоянный R3-компонент. R1-компонент МР имеет небольшую латентность в 11–17 мс. Он реализуется как быстрый олигосинаптический ответ с включением в короткую рефлекторную дугу ядер тройничного и лицевого нервов. Его небольшая латентность объясняется как малыми синаптическими задержками, так и быстрым проведением по проприоцептивным миелинизированным волокнам. R2-компонент МР имеет существенно большую переменную латентность, что обусловлено его полисинаптическим характером. Ряд авторов полагают, что значительная вариабельность позднего компонента МР снижает его диагностическую ценность, в частности в оценке степени тяжести и прогноза течения ОНЛН [1, 6, 8].

В связи с указанным ***целью настоящего исследования*** явилось изучение информативности электронейрофизиологических показателей мигательного рефлекса для оценки степени тяжести и прогноза течения патологического процесса при острой невропатии лицевого нерва.

Материал и методы. Всего было обследовано 57 больных [23 женщины и 34 мужчины, средний возраст составил (39,7±0,8) года] с идиопатической ОНЛН. В первые 5 дней от момента возникновения первых симптомов заболевания обратились 22 человека, в течение первого месяца – 27 человек и трех месяцев – 8 человек. Для определения нормативных значений электронейрофизиологических показателей обследовали группу здоровых добровольцев (43 чел.), которая достоверно не отличалась от группы больных по полу и возрасту [19 женщин и 24 мужчины, средний возраст – (38,5±0,9) года].

Проводили стандартный неврологический осмотр, количественно в баллах оценивали степень поражения лицевой мускулатуры [5]: 0 баллов – нет пареза; 1 балл – легкий парез, нет асимметрии лица в покое; 2 балла – умеренный парез, в покое наблюдается асимметрия лица; 3 балла – выраженный парез, неполное зажмуривание глаза; 4 балла – тотальный паралич лицевой мускулатуры.

Электронейрофизиологическую регистрацию МР осуществляли поверхностными электродами с *m. orbicularis oculi* при электрической стимуляции первой ветви *n. trigeminus* в области *f. supraorbitale* [8]. Использовали 2-канальный электромиограф «Нейро-ЭМГ-Микро» (Нейрософт, Россия).

Обследование проводили на здоровой и больной стороне. Длительность раздражающего электрического импульса составляла 1 мс. Силу тока постепенно увеличивали с шагом в 0,5 мА до получения устойчивого рефлекторного ответа. Если по достижению уровня стимулирующего тока в 10 мА рефлекторные ответы не вызывались, то исследование прекращалось и констатировалось отсутствие МР на данной стороне стимуляции. Анализировали латентность (в мс) и амплитуду (в мкВ) R1-компонента МР, латентность (в мс), длительность (в мс) и амплитуду (в мкВ) R2-компонента МР.

Длительность наблюдения пациентов в зависимости от тяжести заболевания составляла от 1,5 мес до 2 лет. Статистический анализ проводился с помощью непараметрических методов [9].

Результаты и их обсуждение. У всех больных с ОНЛН при первом обследовании отмечались жалобы на выраженную асимметрию лица в покое, невозможность мимических движений на одной половине лица. 34 пациента жаловались на умеренные болевые ощущения в заушной области на стороне поражения.

Симптомы ОНЛН обычно замечались утром после ночного сна. В качестве основного фактора развития заболевания 46 человек указали общее или локальное переохлаждение. При клиническом неврологическом

осмотре определялось значительное периферическое поражение лицевого нерва (8 чел. – 3 балла, 49 чел. – 4 балла), другой неврологической симптоматики, в частности симптомов поражения тройничного нерва, установлено не было. Электронейрофизиологическое исследование позволило подразделить всех больных с ОНЛН на 3 группы.

I группа (17 чел.) характеризовалась минимальными признаками поражения лицевого нерва в виде увеличения латентного периода R1-компонента МР на стороне ОНЛН (19,1±0,3) мс [в норме (12,1±0,2) мс] (p<0,01). Следует отметить, что у 8 больных данной группы клиническая степень поражения лицевой мускулатуры была 3 балла, а у 9 больных – 4 балла.

II группа (26 чел.) отличалась отсутствием R1-компонента МР на стороне ОНЛН, R2 компонент был сохранен, но имелась достоверная тенденция к увеличению его латентности (44,9±1,2) мс [в норме (37,9±0,8) мс] (p<0,01), уменьшению длительности (32,8±1,1) мс [в норме (35,1±0,6) мс] (p<0,05) и амплитуды (363,8±10,4) мкВ [в норме (484,3±6,8) мкВ] (p<0,01). У всех больных данной группы клиническая степень поражения лицевой мускулатуры составляла 4 балла.

III группа (14 чел.) характеризовалась полным отсутствием МР на стороне ОНЛН. Также у всех больных данной группы клиническая степень поражения лицевой мускулатуры составляла 4 балла.

Таким образом, электронейрофизиологическое обследование позволило дифференцировать клинически однородную группу больных (49 чел.) со степенью поражения мимической мускулатуры в 4 балла на три группы, четко различающихся по характеристикам раннего и позднего компонентов МР.

Динамическое электронейрофизиологическое наблюдение за больными указанных 3 групп позволило установить следующее:

• У всех пациентов I группы имело место полное восстановление функции лицевого нерва в течение не более 1,5 мес с момента начала заболевания, признаки ВКММ не отмечались, латентность R1-компонента МР нормализовалась [(12,6±0,3) мс (p<0,01)].

• У пациентов II группы восстановление функции лицевого нерва заняло от 6 до 12 мес, но оно не было полным. Так, у 8 человек степень пареза составила 2 балла, у 15 человек – 1 балл и только у 3 человек функция нерва полностью нормализовалась (0 баллов). У 7 больных развилась ВКММ. R2-компонент МР испытывал положительную динамику, что проявлялось тенденцией к нормализации его латентности (39,3±1,2) мс (p<0,01), длительности (34,4±0,7) мс (p<0,01) и амплитуды (436,6±11,2) мкВ (p<0,01).

• У пациентов III группы восстановление функции лицевого нерва было незначительным, через 24 мес после начала заболевания у 10 человек степень пареза составила 3 балла, у 4 человек – 4 балла. У 5 пациентов развилась ВКММ. Минимальный R2-компонент МР появился только у одного больного.

Полученные результаты позволяют заключить, что электронейрофизиологическое исследование МР является информативным для оценки тяжести и прогноза течения ОНЛН. Так, наличие R1-компонента МР на стороне поражения является благоприятным прогностическим признаком и характеризует высокую вероятность полного восстановления функции лицевого нерва в короткие сроки без развития осложнений. Отсутствие R1-компонента при сохранности R2-компонента МР соответствует умеренно положительному прогнозу с более длительным периодом восстановления, наличием признаков остаточного пареза и высокой частотой развития ВКММ. Выпадение всех компонентов МР характеризует высокую степень поражения лицевого нерва и является неблагоприятным прогностическим признаком в аспекте восстановления его функций.

Выводы:

1. Анализ показателей ранних и поздних компонентов МР информативен для оценки тяжести и прогноза ОНЛН.

2. Исследование МР может быть рекомендовано к использованию в клинике нервных болезней при лечении и реабилитации больных с периферическим поражением лицевого нерва.

Прозрачность исследования. *Исследование не имело спонсорской поддержки. Авторы несут полную ответственность за предоставление окончательной версии рукописи в печать.*

Декларация о финансовых и других взаимоотношениях*. Все авторы принимали участие в разработке концепции, дизайна исследования и в написании рукописи. Окончательная версия рукописи была одобрена всеми авторами. Авторы не получали гонорар за исследование.*

ЛИТЕРАТУРА

1. *Линьков, В.И.* Травматические и нетравматические заболевания лицевого нерва. Современное состояние проблемы (обзор литературы) / В.И. Линьков, И.В. Пошивалов // Российская оториноларингология. – 2009. – № 3. – С.113–139.
2. *Юдельсон, Я.Б.* Вторичная контрактура мимических мышц / Я.Б. Юдельсон, Г.А. Иваничев. – Смоленск: СГМИ, 1994. – 138 с.
3. *Aoyagi, M.* Accuracy of the prognostic diagnosis in acute peripheral facial palsy / M. Aoyagi // Nip. J. Gakkai. Kaiho. – 2005. – Vol. 108 – P.1–7.
4. *Карпович, Е.И.* Нейрофизиологические критерии оценки и прогнозирования тяжести течения невропатии лицевого нерва у детей / Е.И. Карпович, А.В. Густов // Журнал неврологии и психиатрии им. С.С. Корсакова. – 2001. – № 11. – С.34–38.
5. Электромиография: прогноз и оценка эффективности терапии при параличе Белла / Н.Г. Савицкая, Д.С. Янкеви, А.В. Остафийчук, Э.В. Павлов // Неврология, нейропсихиатрия, психосоматика. – 2011. – № 3. – С.60–64.
6. *Esteban, A.A.* Neurophysiological approach to brainstem reflexes. Blink reflex / A.A. Esteban // Neurophysiol. Clin. – 1999. – Vol. 29, № 1. – P.7–38.
7. *Грузман, Г.Б.* Электромиографическое исследование мигательного рефлекса при поражении периферической нервной системы / Г.Б. Грузман // Журнал неврологии и психиатрии им. С.С. Корсакова. – 1974. – № 11. – С.1649–1653.
8. *Николаев, С.Г.* Практикум по клинической электромиографии / С.Г. Николаев. – Иваново: Ивановская гос. мед. акад., 2003. – 264 с.
9. *Медик, В.А.* Статистика в медицине и биологии: руководство: в 2 т. / В.А. Медик, М.С. Токмачев, Б.Б. Фишман. – М.: Медицина, 2000. – 764 с.

REFERENCES

1. Linkov VI, Poshivalov IV. Travmaticheskiye i netravmaticheskiye zabolevaniya litsevogo nerva – sovremennoye sostoyaniye problemy (obzor literatury) [Traumatic and non-traumatic diseases of the facial nerve – the current state of the problem (literature review)]. Rossiyskaya otorinolaringologiya [Russian Otorhinolaryngology]. 2009; 3: 113–139.
2. Udelson YB, Ivanichev GA. Vtorichnaya kontraktura mimicheskikh myshts [Secondary contracture of facial muscles]. Smolensk: SGMI [Smolensk: SSMI]. 1994; 138 p.
3. Aoyagi M. Accuracy of the prognostic diagnosis in acute peripheral facial palsy. Nip J Gakkai Kaiho. 2005; 108: 1–7.
4. Karpovich EI, Gustov AV. Neyrofiziologicheskiye kriterii otsenki i prognozirovaniya tyazhesti techeniya nevropatii litsevogo nerva u detey [Neurophysiological criteria for assessing and predicting the severity of the course of facial nerve neuropathy in children SS Korsakov]. Zhurnal nevrologii i psikhiatrii imeni

SS Korsakova [Journal of Neurology and Psychiatry named after SS Korsakov]. 2001; 11: 34–38.
5. Savitskaya NG, Yankevi DS, Ostafiichuk AB, et al. Elektromiografiya: prognoz i otsenka effektivnosti terapii pri paraliche Bella [Electromyography: prognosis and evaluation of the effectiveness of therapy for Bell's palsy]. Nevrologiya, neyropsikhiatriya, psikhosomatika [Neurology, Neuropsychiatry, Psychosomatics]. 2011; 3: 60–64.
6. Esteban AA. Neurophysiological approach to brainstem reflexes; Blink reflex. Neurophysiol Clin. 1999; 29 (1): 7–38.
7. Grusman GB. Elektromiograficheskoye issledovaniye migatel'nogo refleksa pri porazhenii perifericheskoy nervnoy sistemy [Electromyographic examination of the blinking reflex in the defeat of the peripheral nervous system SS Korsakov]. Zhurnal nevrologii i psikhiatrii imeni S.S. Korsakova [Journal of Neurology and Psychiatry named after SS Korsakov]. 1974; 11: 1649–1653.
8. Nikolaev SG. Praktikum po klinicheskoy elektromiografii [Workshop on clinical electromyography]. Ivanovo: Ivanovskaya gosudarstvennaya meditsinskaya akademiya [Ivanovo: Ivanovo State Medical Academy]. 2003; 264 p.
9. Medic VA. Statistika v meditsine i biologii: Rukovodstvo. V dvukh tomakh [Statistics in Medicine and Biology: A Guide; In 2 volumes]. Moskva: Meditsina [Moscow: Medicine]. 2000; 764 p.

ОБЗОРЫ

© А.И. Абдрахманова, Н.Б. Амиров, Н.А. Цибулькин, Э.Б. Фролова, Р.Ф. Гайфуллина, 2018

УДК 616.12-008.331.1(048.8) DOI: 10.20969/VSKM.2018.11(5).86-100

НЕОТЛОЖНАЯ ПОМОЩЬ ПРИ АРТЕРИАЛЬНОЙ ГИПЕРТЕНЗИИ В КЛИНИКЕ ВНУТРЕННИХ БОЛЕЗНЕЙ

АБДРАХМАНОВА АЛСУ ИЛЬДУСОВНА*, канд. мед. наук, доцент кафедры фундаментальных основ клинической медицины Института фундаментальной медицины и биологии ФГАОУ ВО «Казанский (Приволжский) федеральный университет», Россия, 420012, Казань, ул. К. Маркса, 74, e-mail: alsuchaa@mail.ru*

АМИРОВ НАИЛЬ БАГАУВИЧ*, ORCID ID: orcid.org/0000-0003-0009-9103; SCOPUS Author ID: 7005357664; докт. мед. наук, профессор кафедры общей врачебной практики № 1 ФГБОУ ВО «Казанский государственный медицинский университет» Минздрава России, Россия, 420012, Казань, ул. Бутлерова, 49, e-mail: namirov@mail.ru*

ЦИБУЛЬКИН НИКОЛАЙ АНАТОЛЬЕВИЧ*, канд. мед. наук, доцент кафедры кардиологии, рентгеноэндоваскулярной и сердечно-сосудистой хирургии КГМА – филиала ФГБОУ ДПО РМАНПО Минздрава России, Россия, 420012, Казань, ул. Бутлерова, 36*

ФРОЛОВА ЭЛЬВИРА БАКИЕВНА*, канд. мед. наук, зам. главного врача по диагностике ГАУЗ «Городская клиническая больница № 7», Россия, 420103, Казань, ул. Чуйкова, 54*

ГАЙФУЛЛИНА РАУШАНИЯ ФАРИТОВНА*, канд. мед. наук, доцент кафедры фундаментальных основ клинической медицины Института фундаментальной медицины и биологии ФГАОУ ВО «Казанский (Приволжский) федеральный университет», Россия, 420012, Казань, ул. К. Маркса, 74*

Реферат. ***Цель исследования*** – анализ последних публикаций, посвященных этиологии, патогенезу, классификации, диагностике и лечению артериальной гипертензии. ***Материал и методы.*** Осуществлен обзор публикаций в научной и медицинской литературе, посвященных артериальной гипертензии. ***Результаты и их обсуждение.*** В структуре сердечно-сосудистых заболеваний доля артериальной гипертензии достигает 43%. С повышением артериального давления связано 40% общей смертности, 70% мозговых инсультов и 50% острых коронарных событий. Патогенез артериальной гипертензии до конца не изучен. Оценка общего сердечно-сосудистого риска определяется по величине артериального давления, наличию факторов риска, субклинического поражения органов-мишеней и наличию сердечно-сосудистых, цереброваскулярных и почечных заболеваний. Диагностика артериальной гипертензии и обследование включает повторные измерения артериального давления, сбор анамнеза, физикальное обследование, лабораторно-инструментальные методы исследования. Целевым для всех категорий больных является уровень артериального давления менее 140/90 мм рт.ст. (при сахарном диабете < 140/85 мм рт.ст.). После оценки суммарного сердечно- сосудистого риска определяется индивидуальная тактика ведения пациента. Мероприятия по изменению образа жизни рекомендуются всем пациентам. Для лечения артериальной гипертензии рекомендованы пять основных классов: ингибиторы ангиотензинпревращающего фермента, блокаторы рецепторов ангиотензина II, антагонисты кальция, β-адреноблокаторы и диуретики. Все эти классы препаратов подходят для стартовой и поддерживающей терапии как в виде монотерапии, так и в составе определенных комбинаций. В качестве дополнительных для комбинированной терапии могут использоваться агонисты имидазолиновых рецепторов, α-адреноблокаторы и прямые ингибиторы ренина. На выбор препарата оказывают влияние многие факторы, наиболее важными из которых являются: наличие факторов риска; поражение органов мишеней; наличие сердечно-сосудистых, цереброваскулярных и почечных заболеваний; сопутствующие заболевания; предыдущий опыт лечения; вероятность взаимодействия с лекарствами, которые назначены по поводу сопутствующих заболеваний; социально-экономические факторы, включая стоимость лечения. ***Выводы.*** Знание современных взглядов на проблему артериальной гипертонии помогает врачу в повседневной практической работе.

Ключевые слова: артериальная гипертензия, гипертоническая болезнь, диагностика, лечение.

Для ссылки: Неотложная помощь при артериальной гипертензии в клинике внутренних болезней / А.И. Абдрахманова, Н.Б. Амиров, Н.А. Цибулькин [и др.] // Вестник современной клинической медицины. – 2018. – Т. 11, вып. 5. – С.86–100. ***DOI:*** 10.20969/VSKM.2018.11(5).86-100.

ARTERIAL HYPERTENSION ACUTE MANAGEMENT IN INTERNAL DISEASES

ABDRAKHMANOVA ALSU I.*, C. Med. Sci., associate professor of the Department of clinical vedicine fundamental basis of Institute of biology and fundamental medicine of Kazan Federal University, Russia, 420012, Kazan, K. Marx str., 74, e-mail: alsuchaa@mail.ru*

AMIROV NAIL B.*, ORCID ID: 0000-0003-0009-9103; SCOPUS Author ID: 7005357664; D. Med. Sci., professor of the Department of general medical practice № 1 of Kazan State Medical University, Russia, 420012, Kazan, Butlerov str., 49, e-mail: namirov@mail.ru*

TSYBULKIN NIKOLAY A.*, C. Med. Sci., associate professor of the Department of cardiology, roentgenendovascular and cardiovascular surgery of Kazan State Medical Academy – the branch of Russian Medical Academy of Postgraduate Education, Kazan, Russia, 420012, Kazan, Butlerov str., 36, e-mail: kdkgma@mail.ru*

FROLOVA ELVIRA B.*, C. Med. Sci., deputy Head physicion of City Clinical Hospital № 7, Russia, 420103, Kazan, Chuykov str., 54, e-mail: frolova.67@mail.ru*

GAIFULLINA RAUSHANIA F.*, C. Med. Sci., associate professor of the Department of fundamental basis of clinical medicine of Institute of biology and fundamental medicine of Kazan Federal University, Russia, 420012, Kazan, K. Marx str., 74*

Abstract. ***Aim.*** Analysis of recent publications on the etiology, pathogenesis, classification, diagnosis and treatment of arterial hypertension has been performed. ***Material and methods.*** Review of publications on hypertension in scientific and medical literature was carried out. ***Results and discussion.*** Proportion of arterial hypertension reaches 43% in the structure of cardiovascular diseases. An episode of increase in the blood pressure is associated with 40% of total mortality, 70% of cerebral strokes and 50% of acute coronary events. The pathogenesis of hypertension is not fully understood. Total cardiovascular risk evaluation is determined by the magnitude of blood pressure, the presence of risk factors, subclinical lesion in target organs

and by the presence of cardiovascular, cerebrovascular or renal diseases. Diagnosis of arterial hypertension and examination includes repeated blood pressure measurement; history taking; physical examination; laboratory and instrumental diagnosis. The target blood pressure for all categories of patients is <140/90 mm Hg (in diabetes <140/85 mm Hg). Individual patient management tactics are determined upon assessing total cardiovascular risk. Lifestyle changes are recommended for all patients. Five main medication classes are recommended for treatment of arterial hypertension, those are: angiotensin-converting enzyme inhibitors, AT II receptor blockers, calcium antagonists, β-blockers and diuretics. All these classes of drugs are suitable for starting and supporting therapy, both as monotherapy and as a part of certain combinations. Imidazoline receptor agonists, α-blockers and direct renin inhibitors can be used as additional in combination therapy. The choice of drug is influenced by many factors, the most important of which are the presence of risk factors; target organ damage; cardiovascular, cerebrovascular or renal diseases; comorbidities; previous treatment experience; the likelihood of interaction with drugs that are prescribed for concomitant diseases; socio-economic factors, including the cost of treatment. ***Conclusion.*** The knowledge of modern views on the problem of arterial hypertension helps the doctor in everyday practice.
Key words: arterial hypertension, essential hypertension, diagnosis, treatment.
For reference: Abdrahmanova AI, Amirov NB, Tsibulkin NA, Frolova EB, Gaifullina RF. Arterial hypertension acute management in internal diseases. The Bulletin of Contemporary Clinical Medicine. 2018; 11 (5): 86–100. ***DOI:*** 10.20969/VSKM.2018.11(5).86-100.

Введение. Артериальная гипертензия (АГ) – это состояние, связанное с повышением системного артериального давления (АД). Оно может происходить за счет систолического АД (САД) и за счет диастолического давления (ДАД). АГ диагностируется при САД 140 мм рт. ст. и выше и/или ДАД 90 мм рт.ст. и выше. Для диагностики АГ необходимо получить вышеуказанные значения в результате как минимум трех измерений, проведенных в спокойной обстановке, в разное время, при отсутствии предшествующего приема лекарственных средств (ЛС), изменяющих АД. Одной из наиболее частых причин повышения системного АД является гипертоническая болезнь (ГБ) или эссенциальная АГ. Повышение АД может быть следствием наличия у пациента ряда заболеваний, в этом случае АГ рассматривается как симптоматическая, или вторичная, гипертензия.

Необходимость подразделения АГ на ГБ и симптоматическую АГ является следствием различия в тактике ведения таких пациентов. В случае ГБ целью лечения является снижение АД, предотвращение развития осложнений, повышение качества жизни пациента, улучшение прогноза заболевания, увеличение продолжительности жизни больного. При вторичной гипертонии целью лечения является устранение основного заболевания как причины возникновения повышенного АД [1, 2].

Эпидемиология. От 1/4 до 1/3 населения планеты – как мужчины, так и женщины – имеют повышенное АД, распространенность АГ по-прежнему высока в популяции Российской Федерации при удручающе низком уровне контроля АГ [3, 4]. Лечением АГ охвачено только 60,9% женщин и 39,5% мужчин, среди которых лишь 53,5% и 41,4% соответственно лечатся эффективно, достигая целевых уровней АД [5, 6]. При этом осведомленность граждан страны о наличии у них повышенного АД достаточно высока и составляет 78% [7–9]. Ранняя выявляемость АГ [ее доля в структуре впервые выявленных случаев сердечно-сосудистых заболеваний (ССЗ)] составляет чуть более 9%. Это указывает на необходимость принятия более активных мер для более раннего выявления этого заболевания.

Артериальная гипертензия по-прежнему остается одним из важнейших модифицируемых факторов риска основных заболеваний, влияющих на сердечно-сосудистую и общую смертность [10]. В условиях АГ возрастает вероятность развития таких заболеваний, как сахарный диабет (СД) в 10 раз, инфаркт миокарда (ИМ) в 8,3 раза, острое нарушение мозгового кровообращения (ОНМК) в 14 раз, сердечная недостаточность (СН) в 10 раз. С повышением АД связано 40% общей смертности, 70% мозговых инсультов и 50% острых коронарных событий. По данным Всемирной организации здравоохранения, с АГ в мире связано приблизительно 7,6 млн случаев преждевременной смерти [11].

Патогенез. Несмотря на обширные научные исследования, патогенез АГ во многих случаях остается недостаточно изученным. Большое число различных факторов может играть роль в патогенезе АГ. Считается, что АГ является результатом взаимодействия факторов внешней среды с индивидуальной генетической предрасположенностью пациента. Распространенность АГ у пациентов старшего возраста более чем двукратно выше, чем в более молодой возрастной группе, и достигает 70% [12]. Эти данные послужили основанием считать возраст одним из патогенетических элементов АГ. Наряду с возрастом к таковым можно отнести атеросклеротический процесс в артериальном русле, метаболический синдром, избыточный вес и ожирение, СД, а также семейную предрасположенность. Общим структурно-функциональным элементом для всех перечисленных патологических состояний является повышенная жесткость артериального сосудистого русла [13].

Возрастные изменения, характерные для всего организма, имеют критическое значения для жизненно важных функций, если они имеют повышенную выраженность в циркуляторном русле. Изменение структуры и функции артериальных сосудов, связанное с наличием основного заболевания [атеросклероз (АС), СД], опережает естественные возрастные изменения и может приводить к преждевременным изменениям физиологии жизненно важных органов и систем [14].

Показателем возрастных изменений артерий является повышение скорости распространения по ним пульсовой волны от 6 м/с в возрасте до 30 лет до 9 м/с в возрасте старше 70 лет. Повышение данного показателя и снижение эластичности артерий нередко объясняется наличием признаков АС [15]. Это позволяет рассматривать клинические проявления атеросклеротических поражений сосудистого русла ряда органов и систем (в частности, коронарного или почечного) в качестве признаков возрастных изменений, а также в качестве факторов развития АГ.

В то же время клинические симптомы органных проявлений АС связаны главным образом с наличием гемодинамически значимых стенозирующих бляшек, перекрывающих более 75% просвета сосуда. Однако снижение эластичности артерий, характерное для АГ, имеет системный характер и не связано напрямую с наличием или отсутствием локальных бляшек, хотя общность патогенетического процесса в обоих случаях безусловно имеет место [16]. В большей степени причиной изменения эластических свойств артерий является увеличение толщины их стенки, отражающееся в утолщении комплекса интима-медиа, определяемое по данным ультразвукового исследования (УЗИ) сосудов. Такие изменения являются по сути возрастными и в то же время ассоциированными с наличием АГ. Характерным примером являются когнитивные нарушения, не связанные с очаговой симптоматикой и отражающие генерализованный характер поражения сосудистого русла данной области вне связи с формированием атеросклеротических бляшек, а в ряде случаев и вне прямой связи с возрастом [17]. Особое значение в этой связи имеет хроническая почечная патология, происхождение которой

может быть связано с локальным поражением крупного артериального сосуда при вазоренальной гипертензии и с системным поражением всего сосудистого русла почек при диабетической нефропатии [18].

Механизм формирования АГ при системном повышении жесткости артерий имеет как минимум два компонента. Во-первых, это снижение комплаенса магистральных артерий эластического типа и крупных артерий с высокой долей эластического компонента в стенке. Это приводит к снижению демпфирующего эффекта в момент систолы левого желудочка (ЛЖ) и быстрой передаче давления на дистальные отделы артериальной системы. Сама по себе повышенная скорость распространения систолического импульса, а значит, и пульсовой волны, не имеет прямого патогенетического значения. Однако она ассоциирована с резкими перепадами гемодинамических условий в дистальных отделах сосудистого русла, непосредственно обеспечивающих кровоснабжение органов. Во-вторых, снижение комплаенса дистальных артерий мышечного типа за счет повышения их жесткости приводит как к снижению максимально возможного диаметра сосуда в состоянии периферической вазодилатации, так и к невозможности сформировать физиологически потребный уровень периферического сопротивления в период вазоконстрикции. Возникшая таким образом функциональная неполноценность дистального артериального и артериолярного участков сосудистого русла представляет собой не только фактор нарушения динамической регуляции кровоснабжения органа, но и ограничение компенсаторных возможностей наращивания объема кровотока при одномоментном повышении функциональной нагрузки на данный орган. В этом состоит принципиальное отличие рефлекторных, хотя и достаточно стойких, но все же обратимых сосудистых реакций, характерных для пациентов с функциональными циркуляторными нарушениями по типу вегетососудистой дистонии. Напротив, при постоянных и необратимых структурных изменениях сосудистой стенки, характерных для ГБ или длительно существующих симптоматических АГ, наблюдается прогрессивное ремоделирование сосудистой стенки.

Таким образом, нарушения структуры и функции артериального сосудистого русла будут во многом идентичны как при ГБ, так и при вторичных гипертензиях, при условии достаточно длительного существования последних. Существенным отличием между указанными формами будет являться то, что при ГБ, особенно у пациентов старшего возраста, повышение жесткости сосудов и изменение их функционального состояния является частью механизма развития данного состояния.

Популяционные наблюдения в этом отношении являются существенным дополнением для анализа причинно-следственных соотношений в процессе формирования повышенного АД и структурно-функциональных изменений артериальных сосудов. Полученные данные указывают, в частности, на увеличенную жесткость крупных артерий, в том числе аорты, как на фактор повышенного риска развития АГ [19]. При этом учитывается не механизм возможного прогрессивного развития патологического процесса от предрасполагающих факторов к клиническому состоянию, а заболеваемость данной патологией в обследованной популяции как конечный интегральный показатель патогенетического континуума.

Особую группу пациентов с АГ составляют лица с избыточной массой тела и ожирением. Избыточный вес является фактором сердечно-сосудистого риска (ССР), а АГ инициирует возникновение и поддерживает течение сердечно-сосудистого континуума. Последовательное включение в континуум таких органов, как сердце, сосудистая система и органы-мишени, формирует порочный круг, ведущий к СН и фатальным осложнениям ишемической болезни сердца (ИБС) [20]. Таким образом, сочетание АГ с ожирением следует рассматривать не просто как сопутствующие заболевания, но как взаимно отягощающие состояния. Избыточный вес способствует повышению АД и формированию устойчивой АГ. Такое сочетание затрудняет медикаментозное лечение АГ, требует более высоких доз и большего числа ЛС для достижения целевых уровней АД. Кроме того, оба состояния являются независимыми патогенетическими факторами развития АС и ИБС, повышая риск сердечно-сосудистых осложнений (ССО). Сочетание указанных заболеваний сопровождается более высоким уровнем заболеваемости и летальности, причем не только за счет кардиологических причин. В частности, они способствуют развитию и усугублению течения почечной патологии в форме хронической болезни почек (ХБП) [21, 22].

Ожирение и АГ связаны не только синергизмом осложнений, но и общностью механизмов происхождения. В частности, индивидуальные особенности образа жизни, включая гиподинамический режим, сидячую работу и отсутствие естественных физических нагрузок, играют в развитых странах существенную роль в росте заболеваемости обеими формами патологии. Нерациональное питание, основанное на высококалорийных продуктах, нерегулярный прием пищи преимущественно в вечернее время, содержание пищевых добавок, способных производить неблагоприятный метаболический эффект, актуально в обоих случаях [23]. Повышение уровня жизни нередко сопровождается перееданием, увеличивающим вес, и регулярным употреблением спиртного, приводящим к гипертонии. Недавние исследования также выявили связь гипертензивного эффекта алкоголя с эндотелиальной дисфункцией как одним из ведущих вазоактивных механизмов повышения АД [24].

В настоящее время эндотелиальная дисфункция рассматривается как системное комплексное нарушение функции клеток сосудистого эндотелия. Имеющееся в норме вазодилатирующее влияние местно-синтезируемого монооксида азота нарушается в пользу вазоконстриктивных влияний, таких как гиперсимпатикотония и гиперкатехоламинемия. Прямой гипотензивный эффект NO-индуцированной вазодилатации определяет баланс различных регуляторных влияний, включая нейрогуморальные и вегетативные факторы [25]. Отсутствие должного снижения периферического сосудистого сопротивления приводит к нарушению указанного баланса и повышению уровня АД. Кроме того, в сосудистой стенке выявлено повышение уровня перекисного окисления липидов и повышения концентрации биохимически активных свободных радикалов. Комбинированное повреждение эндотелия и нарушение его вазоактивных функций имеет и отсроченные последствия. В частности, свободные радикалы, с одной стороны, нарушают нормальный уровень синтеза локальных вазодилататоров, а с другой – оказывают непосредственный повреждающий эффект на эндотелиальные клетки, способствуя ускоренному развитию атеросклероза. В этой связи парадоксальным представляется длительное сохранение нормальных уровней АД у некоторого числа пациентов, имеющих клинические проявления атеросклероза [ИБС, цереброваскулярная болезнь (ЦВБ)], но не демонстрирующих системной гипертензии [26].

Другим существенным компонентом патогенетического эффекта эндотелиальной дисфункции является наличие воспалительных явлений в стенке эндотелия. Данный процесс характерен также для атеросклероза. Повышение уровня воспалительных факторов определяется в обоих случаях, что позволяет связывать развитие обоих заболеваний в единый комплекс сердечно-сосудистого поражения. Воспалительная активность обладает, в том

числе, и местным эффектом, повышая активность локальной симпатической иннервации. Учет эндотелиальной дисфункции как одного из ключевых звеньев патогенеза АГ дает основания рассматривать ее в качестве перспективной мишени для медикаментозного воздействия [27].

Общим для обоих механизмов гипертонии является дисбаланс нейроэндокринных влияний. Одним из ключевых факторов в генезе гипертонии в условиях нарушения гормональной регуляции является лептин, белковый гормон, вырабатываемый в жировой ткани. Системное метаболическое действие лептина реализуется через его связывание с рецепторами на нейронах ядер гипоталамуса. Это приводит к повышенному расходованию энергии, в том числе за счет повышения температуры тела и снижению аппетита. Казалось бы, повышение продукции лептина должно приводить к ускорению катаболических процессов и прогрессивному снижению веса и понижению уровня гипертонии [28].

Однако при повышении уровня лептина у пациентов с ожирением также наблюдается реакция повышения активности симпатической нервной системы. Вероятнее всего, данный механизм лежит в основе АГ при ожирении. Кроме того, лептин может влиять на функциональное состояние сердечно-сосудистой системы (ССС) и почечную функцию, определяя уровень периферического сосудистого сопротивления и объема жидкой части крови. Предполагается, что лептин может оказывать прямое повреждающее действие на компоненты ССС и почки [29].

Классификация артериальной гипертонии. По уровню АД у лиц старше 18 лет выделяют оптимальное АД (< 120/80 мм рт.ст.); нормальное АД (САД 120–129 мм рт. ст. и/или ДАД 80–84 мм рт.ст.); высокое нормальное АД (САД 130–139 мм рт.ст. и/или ДАД 85–89 мм рт.ст.); АГ 1-й степени (САД 140–159 мм рт.ст. и/или ДАД 90–99 мм рт. ст.); АГ 2-й степени (САД 160–179 мм рт.ст.и/или ДАД 100–109 мм рт.ст.); АГ 3-й степени (САД ≥ 180 мм рт.ст. и/или ДАД ≥ 110 мм рт.ст.); изолированную систолическую АГ (ИСАГ) (САД ≥ 140 мм рт.ст. и/или ДАД < 90 мм рт.ст.) [1, 2, 7].

Если значения САД и ДАД попадают в разные категории, то степень АГ оценивается по более высокой категории. ИСАГ должна классифицироваться по трем степеням согласно уровню САД.

Результаты суточного мониторирования АД (СМАД) и самостоятельного контроля АД (СКАД) могут помочь в диагностике АГ, но не заменяют повторные измерения АД в лечебном учреждении. Критерии диагностики АГ по результатам СМАД, СКАД и измерений АД, сделанных врачом, различны. Для диагностики АГ уровень для офисного АД должен быть: САД ≥140 мм рт.ст. и/или ДАД ≥90 мм рт.ст. При проведении СМАД: дневное АД (бодрствование) ≥135 мм рт.ст. и/или ≥85 мм рт.ст., ночное АД (сон) ≥120 мм рт.ст. и/или ≥70 мм рт.ст., суточное АД ≥130 мм рт.ст. и/или ≥80 мм рт.ст. Пороговые значения АД, при которых диагностируется АГ при проведении СКАД: САД ≥ 135 мм рт.ст. и/или ДАД ≥ 85 мм рт.ст.

Критерии повышенного АД в значительной мере являются условными, поскольку между уровнем АД и риском ССЗ существует прямая связь, эта связь начинается с относительно низких значений (110–115 мм рт.ст. для САД и 70–75 мм рт.ст. для ДАД). У лиц старше 50 лет уровень САД является лучшим предиктором ССО, чем ДАД, тогда как у пациентов молодого возраста наоборот. У лиц пожилого и старческого возраста дополнительную прогностическую ценность имеет повышенное пульсовое давление (разность САД и ДАД). У лиц с высоким нормальным уровнем АД на приеме у врача целесообразно рекомендовать проведение СКАД и/или СМАД для уточнения уровня АД вне медицинской организации, а также динамическое наблюдение.

Помимо классификации АГ по степени повышения АД для случаев ГБ используется также классификация по стадии заболевания: I стадия ГБ – АГ без симптомов поражения органов-мишеней (СПОМ), объективные проявления поражения органов-мишеней (ПОМ) отсутствуют; II стадия ГБ – АГ с наличием СПОМ. Имеется как минимум один из нижеперечисленных признаков ПОМ: гипертрофия левого желудочка (ГЛЖ), генерализованное или фокальное сужение сосудов сетчатки, микроальбуминурия (МАУ) или незначительное повышение концентрации креатинина в крови, атеросклеротические изменения по данным УЗИ или ангиографии; III стадия ГБ – АГ с наличием ССЗ, ЦВБ, ХБП. Имеются клинические проявления ПОМ.

Поражение сердца как органа-мишени проявляется в ГЛЖ (в норме индекс массы миокарда ЛЖ составляет 115 г/м^2 для мужчин и 95 г/м^2 для женщин), стенокардии, ИМ, СН, внезапной сердечной смерти (ВСС). Поражение ГМ происходит в виде тромбозов и кровоизлияний, гипертонической энцефалопатии, церебральных лакун. По наличию МАУ, протеинурии, ХБП или незначительному повышению концентрации креатинина в крови выявляют поражение почек. Поражение сосудов при АГ можно определить по генерализованному или фокальному сужению сосудов сетчатки, сонных артерий, аорты (аневризма), атеросклеротическим изменениям по данным УЗИ или ангиографии [7, 8].

За счет наличия резистивных сосудов в системе кровообращения САД может отличаться в различных ее отделах и не совпадать с цифрами офисного АД. Основное прогностическое значение имеет «центральное» АД, имеющееся в восходящей и центральной части аорты, которое может быть рассчитано косвенными методами по данным сфигмограммы и уровню офисного АД. При ИСАГ у лиц молодого возраста повышенное офисное АД сочетается с нормальным уровнем центрального АД, что обозначается как псевдогипертония.

Оценка общего (суммарного) ССР. Величина АД является важнейшим, но не единственным фактором, определяющим тяжесть АГ, ее прогноз и тактику лечения. Большое значение имеет оценка общего ССР, степень которого зависит от величины АД, наличия или отсутствия сопутствующих факторов риска (ФР), субклинического ПОМ и наличия сердечно-сосудистых, цереброваскулярных и почечных заболеваний. Повышенный уровень АД и ФР взаимно усиливают влияние друг на друга, что приводит к увеличению степени ССР, превышающего сумму отдельных его компонентов *(табл. 1)*.

Предложены следующие ФР, влияющие на прогноз и применяемые для стратификации общего ССР: 1) мужской пол; 2) возраст у мужчин ≥55 лет, у женщин ≥65 лет; 3) курение; 4) нарушение липидного спектра плазмы крови (общий холестерин >4,9 ммоль/л; ЛПНП >3,0 ммоль/л; ЛПВП у мужчин <1,0 ммоль/л, у женщин <1,2 ммоль/л; триглицериды >1,7 ммоль/л); 5) глюкоза – 5,6–6,9 ммоль/л, нарушение толерантности к глюкозе (НТГ) – 7,8–11,0 ммоль/л; 6) ожирение [индекс массы тела (ИМТ) ≥30 кг/м^2]; абдоминальное ожирение: окружность талии у мужчин ≥102 см, у женщин ≥88 см; 7) семейный анамнез ранних ССЗ – у мужчин <55 лет, у женщин <65 лет.

Субклиническими ПОМ являются: 1) пульсовое давление (у лиц пожилого возраста) ≥60 мм рт.ст.; 2) электрокардиографические (ЭКГ) признаки ГЛЖ: SV1+RV5-6>35 мм; RAVL+SV3 для женщин ≥ 20 мм, для мужчин ≥ 28 мм; (RAVL+SV3) мм×QRS мс > 2440 мм×мс; 3) ЭхоГ ГЛЖ: индекс массы миокарда левого желудочка (ИММЛЖ): у мужчин >115 г/м^2, у женщин >95 г/м^2; 4) утолщение стенки сонных артерий (комплекс интима-медиа ≥ 0,9 мм) или бляшка в брахиоцефальных (почечных, подвздошно-бедренных) артериях; 5) скорость пульсовой волны >10 м/с; 6) лодыжечно-плечевой индекс систолического давле-

Таблица 1

Стратификация риска у больных артериальной гипертонией

Фактор риска, бессимптомное ПОМ, ассоциированные заболевания	АГ I степени	АГ II степени	АГ III степени
ФР нет	Низкий риск	Средний риск	Высокий риск
1–2 ФР	Средний риск	Высокий риск	Высокий риск
3 и более ФР	Высокий риск	Высокий риск	Высокий риск
Субклиническое ПОМ, ХБП III ст. или СД	Высокий риск	Высокий риск	Очень высокий риск
ССЗ, ЦВБ, ХБП IV ст. или СД с ПОМ, или ФР	Очень высокий риск	Очень высокий риск	Очень высокий риск

ния < 0,9; 7) ХБП 3-й стадии со скоростью клубочковой фильтрации (СКФ) 30–60 мл/мин/1,73 м^2 (MDRD-формула) или низкий клиренс креатинина < 60 мл/мин (формула Кокрофта–Гаулта); 8) микроальбуминурия (30–300 мг/л) или отношение альбумина к креатинину (30–300 мг/г; 3,4–34 мг/ммоль).

Диагноз СД подтверждается при повышении уровня глюкозы ≥7,0 ммоль/л при двух измерениях подряд; HbA1c >7%; глюкозы после нагрузки ≥11,1 ммоль/л.

Сердечно-сосудистые, цереброваскулярные или почечные заболевания как подтверждение ПОМ можно представить следующим образом: 1) ЦВБ – ишемический инсульт, кровоизлияние в мозг, транзиторная ишемическая атака; 2) ИБС – ИМ, стенокардия, чрескожное коронарное вмешательство (ЧКВ), аортокоронарное шунтирование (АКШ); 3) СН II–III стадии по Василенко–Стражеско; 4) клинически значимое поражение периферических артерий; 5) ХБП IV стадии, СКФ<30 мл/мин/1,73 м^2 или клиренс креатинина <60 мл/мин; протеинурия >300 мг в сут; 5) ретинопатия: кровоизлияния или экссудаты, отек соска зрительного нерва.

Общий ССР у пациентов с АГ в отсутствии ССЗ, ЦВБ, ХБП и СД при использовании шкалы SCORE следует считать минимальным. Основываясь на доказательствах того, что ПОМ является предиктором смерти от ССЗ, независимо от величины риска по шкале SCORE, обследование органов-мишеней следует проводить всем пациентам среднего риска. Стратегия лечения должна основываться на исходном уровне общего ССР [1, 2].

Диагностика артериальной гипертонии. Обследование пациентов с АГ проводится в соответствии со следующими задачами: определение степени и стабильности повышения уровня АД, у пациентов с впервые выявленным повышением АД диагноз АГ устанавливается на основании по меньшей мере двукратного измерения АД в разное время; исключение вторичных (симптоматических) форм АГ, при наличии – установление ее формы; оценка общего ССР – выявление ФР ССЗ, диагностика ПОМ, ССЗ, ЦВБ, ХБП, которые влияют на прогноз и эффективность лечения.

Диагностика АГ и обследование включают следующие этапы: повторные измерения АД; выяснение жалоб и сбор анамнеза; физикальное обследование; лабораторно-инструментальные методы исследования более простые на первом этапе и сложные на втором этапе обследования (по показаниям).

При сборе анамнеза большое внимание уделяют наличию факторов риска (ФР), субклинических симптомов ПОМ, наличию в анамнезе ССЗ, ЦВБ, ХБП и причин, приводящих к повышению АД, предшествующему лечению.

При физикальном исследовании также выявляют ФР, признаки вторичной АГ и поражения органов. Измеряют рост, массу тела с вычислением ИМТ в кг/м^2 и окружность талии. Проводят аускультацию сердца, сонных, почечных и бедренных артерий. Наличие шума предполагает проведение ЭхоКГ, дуплексного сканирования брахиоцефальных (почечных, подвздошно-бедренных) артерий.

На первом этапе выполняют обязательные лабораторные и инструментальные методы исследования: общий анализ крови и мочи; МАУ [обязательно у лиц с ожирением, метаболическим синдромом (МС) и СД]; глюкозу в плазме крови (натощак); калий и натрий плазмы; мочевую кислоту; общий холестерин, холестерин липопротеинов низкой плотности, холестерин липопротеинов высокой плотности, триглицериды; креатинин в сыворотке крови с расчетом клиренса креатинина и/или СКФ, ЭКГ.

На втором этапе используют дополнительные исследования для уточнения причины повышения АД, определения ПОМ, ССЗ, ЦВБ и ХБП. Обследование с целью оценки состояния ПОМ чрезвычайно важно, так как позволяет определить степень риска развития ССО и соответственно тактику лечения. Для выявления ПОМ целесообразно использовать дополнительные методы исследования сердца (ЭхоКГ с определением ИММЛЖ), почек (определение МАУ и протеинурии), сосудов [определение толщины слоя интима-медиа (ТИМ) общих сонных артерий, наличие атеросклеротических бляшек в брахиоцефальных, почечных и подвздошно-бедренных сосудах, определение скорости пульсовой волны].

ЭКГ-тест с нагрузкой (физическая, фармакологическая, чреспищеводная электростимуляция) следует выполнять пациентам с нарушением ритма и проводимости сердца (в анамнезе, по данным физикального осмотра, холтеровского мониторирования ЭКГ или в случае подозрения на провоцируемые физической нагрузкой аритмии).

ЭхоКГ проводится для уточнения наличия и выраженности ГЛЖ (различают концентрическую и эксцентрическую ГЛЖ, прогностически более неблагоприятной является концентрическая ГЛЖ), дилатации ЛП и других поражений сердца.

Дуплексное сканирование брахиоцефальных артерий проводится для выявления утолщения стенки сосудов (ТИМ ≥ 0,9 мм) или наличия атеросклеротической бляшки, особенно у мужчин старше 40 лет, женщин старше 50 лет и у пациентов с высоким общим сердечно-сосудистым риском.

Скорость пульсовой волны проводится для определения жесткости артериальной стенки. Риск развития ССО повышается при скорости пульсовой волны более 10 м/с.

Лодыжечно-плечевой индекс следует определять при подозрении на периферический атеросклероз. Снижение его величины менее 0,9 свидетельствует об облитерирующем поражении артерий нижних конечностей и может расцениваться как косвенный признак выраженного атеросклероза.

Всем больным АГ следует определять клиренс креатинина крови (мл/мин), СКФ (мл/мин/1,73 м^2). Снижение клиренса креатинина < 60 мл/мин или СКФ < 60 мл/мин/1,73м^2 свидетельствует о нарушении функции почек.

УЗИ почек проводят для оценки их размеров, структуры и врожденных аномалий.

Исследование глазного дна (геморрагии, экссудаты, отек соска зрительного нерва) следует проводить больным с рефрактерной АГ, а также пациентам с тяжелым течением АГ и высоким суммарным ССР.

Исследование головного мозга (ГМ) методами компьютерной томографии (КТ) или магнитно-резонансной

томографии (МРТ) у пациентов с АГ проводится с целью выявления бессимптомных инфарктов ГМ, лакунарных инфарктов, микрокровоизлияний и поражения белого вещества при дисциркуляторной энцефалопатии, перенесенных транзиторных ишемических атаках/инсультах [1, 2].

Лечение артериальной гипертензии. Основная цель лечения – максимальное снижение риска развития осложнений АГ: фатальных и нефатальных ССЗ, ЦВБ и ХБП. Для достижения этой цели необходимо снижение АД до целевых уровней, коррекция всех модифицируемых ФР (курение, дислипидемии, гипергликемия, ожирение и др.), предупреждение, замедление темпа прогрессирования или уменьшение выраженности (регресс) ПОМ, а также лечение имеющихся сердечно-сосудистых, цереброваскулярных и почечных заболеваний. Оптимальное лечение АГ подразумевает плавное снижение АД и стабильное поддержание АД на целевом уровне, комплаентность пациентов, регресс ПОМ, увеличение продолжительности жизни и улучшение ее качества. Целевое АД – уровень АД, при котором регистрируется минимальный риск развития сердечно-сосудистой заболеваемости и смертности *(табл. 2)*.

Таблица 2

Целевые уровни артериального давления

Группа пациентов	Целевое АД, мм рт. ст.
Общая популяция пациентов с АГ	< 140/90
АГ + СД, протеинурия < 1 г/сут	< 130/85
АГ + СД, протеинурия > 1 г/сут	< 125/75
АГ + ХПН	< 125/75
Пациенты старше 60 лет	< 150/90

Целевые уровни АД. Целевым для всех категорий больных является уровень АД < 140/90 мм рт.ст. Исключение составляют больные АГ с СД, для которых целевой уровень АД < 140/85 мм рт.ст. При плохой переносимости снижение АД рекомендуется в несколько этапов. На первом этапе АД снижается на 10–15% от исходного уровня за 2–4 нед с последующим возможным перерывом для адаптации пациента к более низким величинам АД. При достижении целевого уровня АД необходимо учитывать нижнюю границу снижения: САД до 110–115 мм рт.ст. и ДАД до 70–75 мм рт.ст.

В последние годы широко обсуждается перспектива уменьшения целевых уровней АД. Данные исследования SPRINT продемонстрировали преимущества снижения САД менее 120 мм рт.ст. у пациентов без предшествующего инсульта и СД [30]. В исследование включали больных ≥50 лет с уровнем САД 130–180 мм рт.ст. и повышенным риском развития осложнений ССЗ (наличие клинического или субклинического ССЗ, кроме инсульта; ХБП, кроме поликистоза почек; риск развития ССЗ в течение 10 лет ≥15% по Фремингемской шкале; возраст ≥75 лет). Вывод исследования SPRINT: большее снижение САД (ниже 120 мм рт.ст.) по сравнению с рекомендуемым в настоящее время целевым уровнем АД < 140 мм рт.ст. приводит к значительному снижению риска ССО, сердечно-сосудистой и общей смертности. Это единственное исследование в этой области, в котором такой результат был получен в сравнении не с плацебо, а с режимом менее интенсивной антигипертензивной терапии и поддержанием АД на уровне <140 мм рт.ст. Такой контроль АД достигается только в 1/4 случаев, что свидетельствует о явно недостаточной интенсивности лечения у подавляющего большинства пациентов с АГ [5]. В группе интенсивного лечения по сравнению с группой стандартного лечения отмечалась более высокая частота серьезных нежелательных явлений (артериальная гипотония, обморок, нарушения электролитного баланса и острое повреждение почек или острая почечная недостаточность), при этом различий по частоте падений с травмами не было. Эти нарушения не носили характер жизнеопасных и в целом контролировались. При обсуждении результатов исследования SPRINT указывалось, что сейчас нет данных, свидетельствующих о выраженном стойком повреждении почек при достижении более низких целевых уровней САД, что не исключает возможности более частого развития поздних неблагоприятных почечных исходов. У пациентов старше 75 лет частота и характер нежелательных явлений не отличались от зафиксированных в общей когорте участников исследования. Вместе с тем пока не закончился анализ влияния более интенсивного контроля АД на когнитивные функции (учитывая возрастной фактор) и функциональное состояние почек, нельзя говорить об этих аспектах усиления терапии [30].

Метаанализ 19 исследований, включавших 44 989 пациентов, по оценке эффективности и безопасности стратегий интенсивного снижения АД: у пациентов в группе с более интенсивной терапией АД составляло в среднем 133/76 мм рт.ст., а в группе менее интенсивной терапии –140/81 мм рт.ст. В группе интенсивного лечения снижение АД приводило к значительному уменьшению риска всех главных сердечно-сосудистых событий на 14%, ИМ – на 13%, инсульта – на 22%, альбуминурии – на 10% и прогрессирования ретинопатии – на 19%. При этом более интенсивная терапия не оказывала видимого влияния на развитие СН, смертность от сердечно-сосудистых причин, общую смертность и развитие терминальной ХБП. Снижение риска ССО наблюдалось во всех группах пациентов, а дополнительное снижение АД было даже более эффективным у пациентов с САД <140 мм рт.ст. Серьезные нежелательные явления, связанные со снижением АД, были зарегистрированы всего в 6 исследованиях, их частота составляла 1,2% в год в группе интенсивного снижения АД и 0,9% в группе менее интенсивного снижения АД (различие недостоверно). Таким образом, данные этого метаанализа подтверждают необходимость более интенсивного контроля АД в группах больных АГ с высоким риском [31].

Последние рекомендации по профилактике ССЗ [32] отличаются от предыдущих [28, 33–35] в отношении дополнительного снижения АД у пациентов с высоким риском, например, с ССЗ, заболеваниями почек или СД (в предыдущих рекомендациях целевой уровень АД в этих группах устанавливался ниже 130/80 мм рт.ст.) [33]. По мнению независимого эксперта S. Bangalore (США), в последние 10 лет бытовали разные мнения о целевом уровне АД, и наконец большое, хорошо организованное исследование дало четкий ответ на этот вопрос [36].

Другой известный американский специалист M.A. Weber предложил новые целевые уровни САД: <130 мм рт.ст. для больных АГ высокого риска без СД; <140 мм рт.ст. для пациентов с СД; <150 мм рт.ст. для пациентов старше 80 лет [35].

По мнению ведущих европейских экспертов, уровень АД, достигнутый в группе интенсивного контроля в исследовании SPRINT, не может напрямую сравниваться со значениями АД в других клинических исследованиях из-за различий в методе контроля АД, вследствие чего в группе пациентов с АД <120 мм рт.ст. измеренные значения АД фактически соответствовали измеренным в других исследованиях значениям АД, близким к 140 мм рт.ст. В исследовании SPRINT применялось автоматическое измерение АД с помощью аппарата «Omron» в специальном помещении без присутствия медицинского персонала [36]. Приборы были запрограммированы на обязательный 5-минутный отдых перед первым измерением и 3-кратное определение АД с минутным интервалом. Это обстоятельство представляется принципиально важным, так как в ранее проведенных исследованиях было уста-

новлено, что определенное таким образом САД может быть на 5–10 мм рт.ст. ниже по сравнению с показателем, измеренным обычным ручным способом или измеренным под наблюдением персонала либо в недостаточно спокойной обстановке. Также было выявлено, что у леченых пациентов величины САД, измеренные с использованием автоматических приборов, сопоставимы с величинами, зарегистрированными в дневное время при суточном мониторировании АД, или даже ниже этих величин; кроме того, рассматриваемые результаты автоматических измерений были на 20 мм рт.ст. ниже, чем показатели САД, определенные обычным аускультативным методом в кабинете врача [37]. Поэтому целевой уровень САД остается неизменным, т.е. <140 мм рт.ст., и в ближайшее время в европейских рекомендациях пересматриваться не будет [38]. Ранее европейскими экспертами указывались другие особенности проведения этого исследования, которые должны приниматься во внимание при оценке сопоставимости его результатов с результатами других исследований [39]. Таким образом, ряд ведущих европейских экспертов, учитывая особенности определения АД в исследовании SPRINT, высказались против внесения изменений в существующие целевые уровни АД при лечении больных АГ высокого риска. Несмотря на то что большинство экспертов сходится во мнении, что более обоснованной для САД является цель <130 мм рт.ст. [40, 41], даже ее достижение потребует переосмысления тактики ведения пациентов этой категории. В комментариях к результатам исследования SPRINT его руководитель G. Thomas утверждает, что для более интенсивного контроля САД потребуется большее количество лекарственных препаратов и, как следствие, увеличится вероятность побочных эффектов, проблем с непереносимостью препаратов, полипрагмазии и потенциального несоблюдения режима лечения из-за возрастающей сложности схем [42].

Немедикаментозное лечение. При выявлении у пациента 1-й степени АГ рекомендуется контролировать АД и начать немедикаментозную терапию. Если на фоне немедикаментозной терапии АД остается повышенным (>140/90 мм рт.ст.) или имеются факторы риска развития ССО, АГ, медикаментозное лечение следует назначать сразу. Среди ФР, которые влияют на прогноз у пациентов с АГ и обусловливают необходимость раннего применения гипотензивной терапии, можно выделить следующие: курение, высокий уровень холестерина в крови, СД, пожилой возраст (мужчины старше 55 лет; женщины старше 65 лет), мужской пол, женщины после наступления менопаузы, ССЗ у родственников, поражение сердца (ГЛЖ, стенокардия, ИМ, коронарная реваскуляризация, СН), ХБП, нарушение мозгового кровообращения (инсульт, транзиторная ишемическая атака), заболевания периферических артерий и ретинопатия.

Мероприятия по изменению образа жизни рекомендуются всем пациентам с АГ. Немедикаментозное лечение включает в себя:

1. Психологическую разгрузку – нормализацию функции центральной нервной системы (предотвращение стрессов), формирование распорядка дня (постоянное время подъема и отхода ко сну), соблюдение режима труда и отдыха с достаточным ночным сном. Следует избегать ненормированного рабочего дня, работы в ночную смену и без выходных дней.

2. Для профилактики развития АГ лицам с нормальным АД и для снижения АД больным АГ рекомендуется поддержание массы тела с ИМТ около 25 кг/м^2 и окружностью талии <102 см у мужчин и <88 см у женщин. У лиц с ожирением уменьшение массы тела на 5–10% от исходной приводит к достоверному снижению риска развития ССО. Наименьшая смертность от ССО наблюдается при ИМТ около 22,5–25 кг/м^2.

3. Необходимы отказ от курения и ограничение потребления спиртных напитков – не более 30 мл чистого этанола в день для мужчин (соответствует 50–60 мл водки, 200–250 мл сухого вина, 500–600 мл пива) и 20 мл для женщин.

4. Регулярные аэробные (динамические) физические нагрузки могут быть полезными как для профилактики и лечения АГ, так и для снижения ССР и смертности. Физические упражнения, направленные на тренировку выносливости (общеразвивающие, дыхательные упражнения, занятия на тренажерах, плавание, ходьба, бег), приводят к заметному гипотензивному эффекту. Лучше всего заниматься 30–40 мин каждый день, постепенно увеличивая нагрузку от слабой до умеренной. Хорошим методом самоконтроля может служить измерение пульса во время занятия. Его частота не должна превышать возрастной предел, который определяется по формуле: 180 минус возраст в годах.

5. Изменение режима питания с увеличением потребления растительной пищи, увеличением в рационе калия, кальция (содержатся в овощах, фруктах, зерновых) и магния (содержится в молочных продуктах), а также уменьшением потребления животных жиров. Больным АГ следует рекомендовать употребление рыбы не реже двух раз в неделю и 300–400 г в сут овощей и фруктов. Питание больных АГ должно быть рациональным – следует снизить калорийность пищи с целью контроля над весом (ограничивать сладкую, жирную и мучную пищу), потребление животных жиров (цельное молоко, сливочное масло, сметана, колбаса, сыры, сало). Жиров можно употреблять в сутки не более 50–60 г, причем 2/3 из них должны составлять жиры растительного происхождения. Нужно ограничить потребление продуктов, содержащих большое количество легкоусвояемых углеводов (сахар, мед, изделия из сдобного и дрожжевого теста, шоколад, манная, рисовая крупы). В пище должно быть достаточное количество белков (нежирные сорта рыбы, птицы, обезжиренные молочные продукты). Рекомендуется отказаться от продуктов, возбуждающих нервную систему (кофе, чай, газированные напитки, содержащие кофеин, острые пряности и крепкие алкогольные напитки). Необходимо ограничить употребление поваренной соли до 5 г/сут, при этом следует учесть, что многие продукты (сыры, копчености и соления, колбасные изделия, консервы, майонез, чипсы) содержат много соли. Необходимо заменить соль пряными травами, чесноком либо солью с пониженным содержанием натрия. Рекомендуется употребление продуктов, богатых калием и магнием (чернослив, абрикосы, тыква, капуста, бананы, шиповник, темный хлеб с отрубями, черный шоколад, овсяная, гречневая, пшенная каша, свекла, морковь, салат и др.).

Медикаментозное лечение артериальной гипертонии. После оценки суммарного ССР определяется индивидуальная тактика ведения пациента. Важнейшим ее аспектом является решение о целесообразности назначения антигипертензивной терапии (АГТ). Показания к назначению АГТ определяются на основании величины ССР. Лицам с высоким нормальным уровнем АД, при отсутствии подтверждения АГ по результатам СМАД и/или СКАД, АГТ не показана, этой категории лиц рекомендуются немедикаментозная профилактика и коррекция ФР. У лиц с высоким и очень высоким суммарным СС риском, независимо от степени повышения АД, АГТ назначается незамедлительно.

Для лечения АГ рекомендованы пять основных классов антигипертензивных препаратов (АГП): ингибиторы ангиотензинпревращающего фермента (иАПФ), блокаторы рецепторов ангиотензина-2 (БРА), антагонисты кальция (АК), β-адреноблокаторы (ББ) и диуретики, для которых способность предупреждать развитие ССО дока-

зана в многочисленных рандомизированных клинических исследованиях. Все эти классы препаратов подходят для стартовой и поддерживающей терапии как в виде монотерапии, так и в составе определенных комбинаций.

В качестве дополнительных классов АГП для комбинированной терапии могут использоваться агонисты имидазолиновых рецепторов (АИР), α-адреноблокаторы (АБ) и прямые ингибиторы ренина (ПИР). Для этих классов препаратов не проводились крупные рандомизированные клинические исследования с целью изучения их влияния на жесткие конечные точки, они были изучены в обсервационных исследованиях, где были установлены показания для их предпочтительного назначения.

Классификация гипотензивных препаратов может быть представлена следующим образом:

1. Диуретики: а) петлевые; б) тиазидные и тиазидоподобные; в) калийсберегающие; г) ингибиторы карбоангидразы.
2. Антагонисты адренергических рецепторов: а) α-блокаторы; б) β-адреноблокаторы; в) α- и β-адреноблокаторы.
3. Агонисты адренергических рецепторов: α_2-агонисты.
4. Блокаторы кальциевых каналов.
5. Ингибиторы АПФ (иАПФ).
6. Блокаторы рецепторов ангиотензина-2 (БРА).
7. Антагонисты альдостерона.
8. Вазодилататоры.
9. Адренергетики центрального действия или стимуляторы альфа-рецепторов в мозге.
10. Прямые ингибиторы ренина.

На выбор препарата оказывают влияние многие факторы, наиболее важными из которых являются: наличие ФР; ПОМ; наличие ССЗ, ЦВБ и ХБП; сопутствующие заболевания; предыдущий опыт лечения АГП; вероятность взаимодействия с лекарствами, которые назначены по поводу сопутствующих заболеваний; социально-экономические факторы, включая стоимость лечения [9].

Ингибиторы АПФ и БРА являются мощными и наиболее часто используемыми классами препаратов для лечения АГ с большой доказательной базой в отношении кардио-, нефропротекции и снижения риска ССО. В большом количестве рандомизированных клинических исследований показана их способность замедлять темп развития и прогрессирования ПОМ (ГЛЖ, включая ее фиброзный компонент, уменьшение МАУ и протеинурии, замедление темпа снижения функции почек). Для иАПФ показана способность снижения риска развития ССО, связанных с атеросклерозом. К дополнительным свойствам иАПФ и БРА относится их способность улучшать прогноз при ХСН. Действие БРА не зависит от активности ренин-ангиотензиновой системы (РААС), пола и возраста пациента. У БРА нет феномена «ускользания», так как их действие не зависит от пути образования ангиотензина II. Для этого класса препаратов характерна наиболее высокая приверженность пациентов к лечению за счет высокой эффективности и меньшего числа побочных эффектов (кашель). Ингибиторы АПФ и БРА абсолютно противопоказаны при беременности, высокой гиперкалиемии, двустороннем стенозе почечных артерий и ангионевротическом отеке на их применение в анамнезе.

Эффект антагонистов кальция обусловлен замедлением тока кальция через α1- и α2-адренергические пути и кальциевые каналы периферических сосудов, уменьшением чувствительности артериальных сосудов к эндогенным влияниям прессорных аминов, что приводит к снижению общего периферического сосудистого сопротивления и АД. Антагонисты кальция разделяются на 3 подгруппы в зависимости от химической структуры: 1) дигидропиридины (нифедипин, амлодипин, фелодипин и др.); 2) фенилалкиламины (верапамил); 3) бензотиазепины (дилтиазем). Имеются значительные различия в способности АК, в зависимости от подгруппы, влиять на миокард, сосудистую стенку и проводящую систему сердца. Дигидропиридины оказывают выраженное селективное действие на мускулатуру сосудов, приводя к расширению периферических артерий, не влияют на проводящую систему сердца и не вызывают значимого снижения сократительной функции миокарда. Для недигидропиридиновых АК (верапамил и дилтиазем) характерно отрицательное ино- и дромотропное действие. Антагонисты кальция продемонстрировали высокую эффективность в отношении замедления прогрессирования атеросклероза сонных артерий и уменьшения ГЛЖ. Абсолютным противопоказанием для назначения недигидропиридиновых АК являются атриовентрикулярная блокада 2–3-й степени, ХСН, сниженная фракция выброса ЛЖ. Для дигидропиридиновых АК абсолютных противопоказаний нет.

Тиазидные диуретики (ТД) (гидрохлотиазид, хлорталидон, индапамид) оказывают выраженный антигипертензивный эффект, сопоставимый с иАПФ, БРА, АК и ББ. Эффективность лечения ТД в отношении снижения АД и ССС доказана в многочисленных РКИ. Высокие дозы ТД (гидрохлоротиазид 50–100 мг/сут) оказывают неблагоприятное влияние на углеводный, липидный, пуриновый обмены и уровень калия в плазме крови (снижение). Низкие дозы ТД (12,5–25 мг/сут гидрохлоротизида и 1,25–2,5 мг/сут индапамида) метаболически нейтральны и не приводят к росту числа новых случаев СД по сравнению с плацебо. Низкие дозы ТД широко используются в составе комбинированной терапии с БРА или иАПФ для усиления действия и достижения целевого АД, в том числе у больных СД и МС. Абсолютным противопоказанием к назначению ТД является подагра.

Действие антагонистов альдостероновых рецепторов (спиронолактон, эплеренон) связано с тем, что они, имея стероидную структуру, по отношению к альдостерону конкурентно связываются с его рецепторами, блокируя биологические эффекты альдостерона. Спиронолактон оказывает положительный эффект при СН и рефрактерной АГ и, хотя он никогда не изучался в рандомизированных клинических исследованиях у больных АГ, его можно назначать как препарат третьей или четвертой линии. Эплеренон также продемонстрировал положительный эффект при СН и рефрактерной АГ и может использоваться как альтернатива спиронолактону. Абсолютным противопоказанием к назначению этих препаратов является острая и хроническая почечная недостаточность (риск гиперкалиемии).

Эффект ББ обусловлен их способностью блокировать β_1- и β_2-адренорецепторы и уменьшать адренергическое влияние на сердце (снижение частоты и силы сердечных сокращений), а также снижать секрецию ренина (блокада β_1-рецепторов юкстагломерулярного аппарата). Преимущественными показаниями для их назначения у больных АГ являются стенокардия, перенесенный ИМ, а также ХСН (бисопролол, метопролол сукцинат, карведилол, небиволол) и тахиаритмии. Известны неблагоприятные метаболические эффекты ББ (нарушения углеводного, липидного обменов, прибавка массы тела), поэтому их не рекомендуется назначать лицам с метаболическим синдромом (МС) и высоким риском развития СД, особенно в сочетании с ТД (за исключением высокоселективных ББ и ББ с вазодилатирующими свойствами). ББ абсолютно противопоказаны при атриовентрикулярной блокаде 2–3-й степени и бронхиальной астме (БА).

АИР – моксонидин и рилменидин стимулируют имидазолиновые рецепторы, расположенные в вентролатеральном отделе продолговатого мозга. Моксонидин уменьшает

активность симпатической нервной системы и тем самым приводит к снижению АД и урежению частоты сердечных сокращений. Моксонидин обладает органопротективным действием: уменьшает ГЛЖ, улучшает диастолическую функцию сердца, когнитивные функции мозга, снижает МАУ. Моксонидин может быть назначен для лечения АГ у больных с МС или с СД II типа в комбинации с иАПФ или БРА, АК. Абсолютными противопоказаниями к назначению АИР являются синдром слабости синусового узла, брадикардия <50 уд/мин, ХСН, ХПН, ОКС.

Класс прямых ингибиторов ренина (ПИР) в настоящее время представлен единственным лекарственным средством – алискиреном. Прямые ингибиторы ренина за счет блокады рениновых рецепторов повышают уровень проренина и ренина, но снижают АПФ, ATI, ATII в плазме и, возможно, ATII в тканях. Алискирен подавляет РААС в начальной точке ее активации, действуя на стадию, лимитирующую скорость остальных реакций. Алискирен можно применять вместе с ТД, АК, β-адреноблокаторами. С осторожностью следует комбинировать алискирен с иАПФ и БРА (риск снижения функции почек, гипотензии, гиперкалиемии). Противопоказана комбинация алискирена с иАПФ, БРА у пациентов с СД и/или сниженной функцией почек (СКФ<60 мл/мин).

α-Адреноблокаторы (АБ) (доксазозин, празозин) применяют в лечении АГ, как правило, в составе комбинированной терапии третьим или четвертым препаратом. АБ улучшают углеводный и липидный обмены, повышают чувствительность тканей к инсулину, улучшают почечную гемодинамику. Ввиду того, что эти препараты вызывают постуральную гипотензию, их с осторожностью применяют у пациентов с диабетической нейропатией и у больных пожилого и старческого возраста.

Подбор гипотензивного препарата. Выбор препарата целесообразно проводить по определенному алгоритму, состоящему из 4 этапов. Использование подобного алгоритма должно помочь врачу добиться максимальной результативности и одновременно свести к минимуму риск побочных эффектов проводимой фармакотерапии [43].

Первый этап выбора гипотензивного препарата – патогенетический, т.е. выбор лекарственного препарата (ЛП) будет зависеть от причины повышения АД. Врач должен попытаться в каждом конкретном случае определить, какой фактор гемодинамики способствует повышению АД *(табл. 3)*.

Таблица 3

Распределение гипотензивных препаратов с соответствии с их влиянием на причины артериальной гипертензии

Повышенный сердечный выброс	Повышенное периферическое сопротивление	Повышенный объем циркулирующей крови
β-блокаторы	Ингибиторы ангиотензин-превращающего фермента	Диуретики
Агонисты имидазолиновых рецепторов	Блокаторы рецепторов ангиотензина	
Недигидропиридиновые антагонисты кальция	Симпатолитики. Агонисты имидазолиновых рецепторов. Дигидропиридиновые антагонисты кальция. Бета-блокаторы с вазодилатирующим действием. Альфа-блокаторы	

У пациентов с повышенным сердечным выбросом (при «гиперкинетическом» варианте АГ при гипертиреозе или на ранних стадиях АГ у людей молодого возраста) целесообразно назначение препаратов, снижающих сердечный выброс (ББ, препараты центрального действия, недигидропиридиновые АК).

У пожилых пациентов с длительным стажем АГ наиболее частой причиной заболевания является повышенное периферическое сопротивление. Сначала оно обусловлено преходящими повышениями периферического артериального сосудистого сопротивления в ответ на повышение АД (смысл этого явления – защита периферических органов и тканей от гиперперфузии). Со временем развиваются гипертрофия среднего мышечного слоя артериол и повышенное сосудистое сопротивление. Данной категории пациентов показано назначение препаратов, снижающих общее периферическое сосудистое сопротивление: иАПФ, БРА, дигидропиридиновые АК, препараты центрального действия (агонисты II-рецепторов – рилменидин, моксонидин и др.), симпатолитики (допегит), ББ с вазодилатирующим действием (карведилол, небиволол и т.п.), АБ длительного действия (доксазозин, теразозин и др.).

У пациентов с ожирением, отеками нижних конечностей работает патогенетический механизм, обусловленный повышенным объемом циркулирующей крови с формированием объемзависимой АГ, таким образом, данной категории больных предпочтительно назначение диуретиков. Также следует помнить, что возможны смешанные гемодинамические варианты, в таких случаях назначают комбинации АГП.

На *втором этапе* выбора АГП необходимо оценить наличие поражения у пациента органов-мишеней. В соответствии с выявленным органом-мишенью нужно назначить гипотензивный препарат, обладающий необходимым органопротективным свойством (кардио-, церебро- или нефропротективным). Доказанными кардиопротективными свойствами обладают иАПФ, БРА, БАБ, АК. Церебропротективные свойства при АГ имеют АК. Нефропротективные свойства при АГ, особенно при сочетании АГ и СД, доказаны для иАПФ, БРА, а также АК *(табл. 4)*. Сопоставив АГП из табл. 3 и 4, необходимо оставить в окончательном списке только те препараты, которые присутствовали в обоих списках одновременно.

Таблица 4

Распределение гипотензивных препаратов в соответствии с их органопротекторными свойствами

Лекарственные препараты		
Кардиопротекторные	Церебропротекторные	Нефропротекторные
Ингибиторы АПФ БРА ББ АК АИР	АК	Ингибиторы АПФ БРА АК

Третий этап выбора оптимального ЛП для лечения АГ посвящен оценке безопасности проводимого лечения. Необходимо оценить анамнез (указания на непереносимость или неудовлетворительную переносимость тех или других ЛП). Например, при наличии в анамнезе бронхиальной астмы противопоказаны средства из группы ББ. Эти же препараты, за исключением ББ, обладающих вазодилатирующими свойствами, противопоказаны пациентам со стенозирующим атеросклерозом артерий нижних конечностей, с перемежающейся хромотой. ББ противопоказаны также при предсердно-желудочковой блокаде выше 1-й степени (брадикардия менее 50 уд/мин). АБ противопоказаны при сопутствующей стенокардии, поскольку способны вызывать учащение ангинозных приступов. Симпатолитики противопоказаны лицам с

язвенной болезнью. АК противопоказаны пациентам с гастроэзофагеальной рефлюксной болезнью, так как вызывают расслабление нижнего пищеводного сфинктера и тем самым могут обострять симптомы заболевания. Верапамил способен усугублять запоры и поэтому противопоказан данной категории пациентов. Диуретики могут повышать уровень мочевой кислоты в крови, поэтому при гиперурикемии и подагре они противопоказаны. Ряд гипотензивных ЛП способны оказать негативное влияние на течение и исход беременности, поэтому при ней назначается ограниченный круг гипотензивных ЛП (метилдопа, лабеталол, нифедипин SR, гидралазин). Таким образом, после третьего этапа выбора в списке останутся ЛП, эффективные и безопасные для пациента с АГ.

Четвертый, заключительный, этап подбора индивидуальной фармакотерапии. При решении вопроса следует исходить из степени повышения АД и длительности АГ. В случаях мягкой и умеренной АГ возможно проведение монотерапии.

Переход на комбинированную терапию целесообразен в случае отсутствия эффекта от одного АГП. Это особенно актуально для больных АГ I и II степени, большинство из которых могут не испытывать симптомов повышения АД и не мотивированы к лечению. Комбинация двух препаратов из любых двух классов антигипертензивных средств усиливает степень снижения АД намного сильнее, чем повышение дозы одного препарата. Еще одно преимущество комбинированной терапии – возможность физиологического и фармакологического синергизма между препаратами разных классов. При лечении АГ существует правило: комбинации гипотензивных ЛП с разным механизмом действия предпочтительнее монотерапии высокими дозами. Во-первых, в комбинации эффект достигается воздействием на разные звенья патогенеза АГ, а во-вторых, при правильно подобранной комбинации побочные эффекты ЛП взаимно нейтрализуются. Так, например, «ускользание» гипотензивного действия за счет активации симпатоадреналовой системы проявляется при приеме артериолярных вазодилататоров путем увеличения сердечного выброса; при приеме всех гипотензивных средств, кроме диуретиков, – за счет задержки натрия и воды в организме; при приеме диуретиков – за счет активации нейрогормональных систем организма, в частности ренин-ангиотензин-альдостероновой системы [2, 7].

При АГ с высокими цифрами следует начинать с комбинации гипотензивных ЛП. В случае неэффективности комбинированной терапии переходят к назначению препаратов, входящих в состав использовавшейся комбинации в полной дозе или добавляют третий препарат в низкой дозировке. Если и эта терапия не приводит к достижению целевых уровней АД, то назначается комбинация из 2–3 препаратов в обычных эффективных дозах. До сих пор остается открытым вопрос, каким пациентам можно назначать комбинированную терапию уже на первом этапе лечения. Пациентам с АД ≥ 160/100 мм рт. ст., имеющим высокий и очень высокий риск ССО, полнодозовая комбинированная терапия может быть назначена на старте лечения. У 15–20% пациентов контроль АД может быть не достигнут при использовании 2 препаратов. В этом случае используется комбинация из трех и более АГП.

Для длительной АГТ необходимо использовать препараты пролонгированного действия, обеспечивающие 24-часовой контроль АД при однократном приеме. Преимущества таких препаратов – в большей приверженности больных лечению, меньшей вариабельности АД и, как следствие, более стабильном контроле АД. Для поддерживающей АГТ показаны препараты длительного действия, с большим периодом полувыведения. Еще одним важным преимуществом препаратов с большой продолжительностью действия является возможность их приема 1–2 раза в сут, что способствует повышению приверженности пациентов лечению. До сих пор остается открытым вопрос, каким пациентам можно назначать комбинированную терапию уже на первом этапе лечения.

При рефрактерной АГ (сохраняющийся уровень АД > 140/90 мм рт.ст. на фоне лечения тремя препаратами в максимально переносимых дозах, один из которых диуретик) следует убедиться в отсутствии псевдорезистентности к терапии. В случае истиной рефрактерности следует направить больного на дополнительное обследование.

Выделяют рациональные и нерациональные комбинации гипотензивных ЛП. Рациональная комбинированная терапия должна отвечать ряду обязательных условий: безопасность и эффективность компонентов препарата; вклад каждого из них в ожидаемый результат; разные, но взаимодополняющие механизмы действия; более высокая эффективность по сравнению с монотерапией каждого из компонентов; сбалансированность компонентов по биодоступности и продолжительности действия; усиление органопротективных свойств; воздействие на механизмы повышения АД.

Все преимущества комбинированной терапии присущи только рациональным комбинациям АГП. К ним относятся: иАПФ + диуретик; БРА + диуретик; иАПФ + АК; БРА + АК; дигидропиридиновый АК + ББ; АК + диуретик; ББ + диуретик. При выборе комбинации ББ с диуретиком необходимо использовать сочетание небиволола, карведилола или бисопролола с гидрохлоротиазидом в дозе не более 6,25 мг в сут или индапамидом и избегать назначения этой комбинации у больных с метаболическим синдромом (МС) и СД. Для комбинированной терапии АГ могут использоваться как свободные, так и фиксированные комбинации препаратов.

К возможным комбинациям АГП относятся сочетание дигидропиридинового и недигидропиридинового АК; иАПФ + ББ; БРА + ББ. Применение этих комбинаций в виде двухкомпонентной АГТ в настоящее время не является абсолютно рекомендованным, но и не запрещено. На практике больным АГ с ИБС и/или ХСН одновременно назначаются иАПФ и ББ, в таких ситуациях назначение ББ происходит по специальным показаниям.

К нерациональным комбинациям, при использовании которых усиливаются побочные эффекты при их совместном применении, относятся: сочетания разных ЛС, относящихся к одному классу АГП; ББ + недигидропиридиновый АК; иАПФ + калийсберегающий диуретик; ББ + препарат центрального действия, сочетание двух разных блокаторов РАС (иАПФ, БРА, ПИР).

К рекомендуемым комбинациям трех антигипертензивных препаратов относятся: иАПФ + дигидропиридиновый АК + ББ; БРА + дигидропиридиновый АК + ББ; иАПФ + АК + диуретик; БРА + АК + диуретик; иАПФ + диуретик + ББ; БРА + диуретик + ББ; дигидропиридиновый АК + диуретик + ББ.

Существуют рекомендации по выбору рациональных и возможных комбинаций антигипертензивных препаратов для лечения больных АГ в зависимости от клинической ситуации: ГЛЖ (БРА/иАПФ с ТД или АК); бессимптомный атеросклероз (БРА/иАПФ с АК); микроальбуминурия (БРА/иАПФ с ТД); поражение почек (БРА/иАПФ с ТД). При предшествующем мозговом инфаркте (МИ) рекомендуются любые рациональные комбинации антигипертензивных препаратов, при предшествующем ИМ – ББ/АК с БРА/иАПФ, ББ с АК; ИБС (стабильная стенокардия) – ББ или АК с БРА или иАПФ; ХСН – БРА/иАПФ с ББ и ТД; почечная недостаточность/протеинурия – БРА/иАПФ с петлевым диуретиком; заболевания периферических артерий – АК с БРА/иАПФ. Есть свои особенности лечения и у определенных групп пациентов: пожилые – БРА/иАПФ с АК/ТД; иСАГ – АК с ТД, АК или ТД с БРА/иАПФ; при метаболиче-

ском синдроме и СД – АК с ТД, АК или ТД с БРА/иАПФ, при беременности – метилдопа с АК (нифедипин)/ББ (бисопролол, небиволол) [1, 2].

Особое значение приобретает использование в широкой клинической практике фиксированных комбинаций антигипертензивных препаратов (ФКАП). Очевидными преимуществами начала терапии с комбинации препаратов является высокая вероятность быстрого достижения целевого АД без потери приверженности при многочисленных сменах препаратов [44, 45]. Пациенты, получающие комбинированную терапию, реже отказываются от лечения, чем больные, которым была назначена любая монотерапия [46]. По данным метаанализа S. Bangalore et al., ФКАП уменьшает риск несоблюдения режима приема терапии на 26% по сравнению со свободной комбинацией лекарственных средств [47]. Кроме того, наличие ФКАП уменьшает вероятность назначения нерациональных сочетаний. Рекомендация по предпочтительному использованию лекарственных форм, содержащих фиксированные дозы двух антигипертензивных препаратов, получила достаточно высокий класс доказанности – IIb B [48].

Задачами динамического наблюдения при АГ являются: поддержание целевых уровней АД, контроль выполнения врачебных рекомендаций по коррекции ФР, контроль за соблюдением режима приема АГП, оценка состояния органов-мишеней. При назначении АГТ плановые визиты для оценки переносимости, эффективности и безопасности лечения, а также контроля выполнения врачебных рекомендаций проводятся с интервалом в 3–4 нед до достижения целевого уровня АД (при отсутствии других причин более частых визитов). После достижения целевого уровня АД на фоне проводимой терапии последующие визиты для больных с высоким и очень высоким риском, а также для пациентов, получающих только немедикаментозное лечение, и для лиц с низкой приверженностью к лечению должны проводиться не реже, чем один раз в три месяца; визиты для пациентов со средним и низким риском, которые регулярно измеряют АД дома, планируются с интервалом в 4–6 мес [49].

Рекомендации 2016–2017 гг. В новых Европейских рекомендациях по профилактике ССЗ в клинической практике эксперты сформулировали принципы современного ведения пациента с АГ [32]. Основными положениями новых рекомендаций в отношении контроля АГ как одного из главных факторов риска развития ССЗ и их осложнений являются следующие: 1) приоритет имеет модификация образа жизни у всех лиц с высоким нормальным АД и с АГ; 2) решение о назначении антигипертензивной терапии принимается с учетом уровня АД и общего ССР; 3) все главные классы антигипертензивных препаратов [диуретики, иАПФ, АК, блокаторы ангиотензиновых рецепторов (БАР) и ББ] не различаются по величине снижения АД и рекомендуются в качестве антигипертензивной терапии; 4) комбинированная терапия необходима для контроля АД в большинстве случаев.

В разделе по АД-снижающим препаратам указывается, что результаты большого количества рандомизированных клинических исследований по оценке эффективности гипотензивной терапии, в которых сравнивались как активное лечение против плацебо, так и различные препараты между собой, подтверждают, что, во-первых, главные выгоды от применения АД-снижающей терапии вследствие снижения АД как такового и в целом независимы от применяемых препаратов; во-вторых, тиазиды и тиазидоподобные диуретики (хлорталидон и индапамид), ББ, АК, иАПФ и БРА способны адекватно контролировать АД. Рассматриваются также аспекты применения каждого из классов АД-снижающих препаратов. Позиция ББ как препаратов первой линии для снижения АД продолжает вызывать вопросы. В метаанализе 147 рандомизированных исследований сообщается, что эффективность ББ в снижении риска инсульта была ниже (17%) по сравнению с другими классами препаратов (29%), но оказалась сопоставимой в предупреждении ИБС и ХСН и более высокой при недавнем остром коронарном синдроме [49].

Поскольку ББ могут вызывать увеличение массы тела, неблагоприятно влиять на липидный обмен и повышать по сравнению с другими препаратами риск развития СД, они не рекомендуются при АГ в сочетании с многочисленными метаболическими факторами и состояниями, при которых увеличивается вероятность возникновения СД (ожирение, нарушенная толерантность к глюкозе и т.д.). Эти ограничения не распространяются на БАБ с дополнительными вазодилатирующими свойствами (карведилол, небиволол) [32].

ТД также обладают дислипидемическими и диабетогенными эффектами, особенно при использовании в высоких дозах. Тиазиды часто применялись вместе с БАБ в исследованиях, в которых было обнаружено повышение риска развития СД. Ингибиторы ангиотензинпревращающего фермента и БАР особенно эффективны в уменьшении ГЛЖ, снижении микро- и макроальбуминурии, сохранении почечной функции и предупреждении терминальной почечной недостаточности.

Накоплен большой опыт применения АК, которые относятся к препаратам первой линии в лечении АГ. В метаанализе данных 147 многоцентровых клинических исследований (более 160 тыс. больных) с длительностью наблюдения от 2 до 8 лет было установлено, что наряду с препаратами, ингибирующими активность ренин-ангиотензиновой системы, АК является эффективным средством профилактики сердечно-сосудистых осложнений. Проведенные в последние годы исследования (ALLHAT, INSIGHT, VALUE, ASCOT, ACCOMPLISH) закрепили за АК лидирующие позиции в лечении АГ [50–54].

Что касается целевого уровня АД, то для пациентов моложе 60 лет он остался без изменений, т.е. <140/90 мм рт.ст. у всех получающих антигипертензивное лечение (класс I, уровень B). У пациентов 60 лет и старше с исходным САД >160 мм рт.ст. рекомендуется снижать и поддерживать АД между 140 и 150 мм рт.ст. (класс I, уровень B). Это связано с тем, что для указанной группы пациентов не были исследованы выгоды от снижения САД <140 мм рт.ст. в контролируемых рандомизированных исследованиях. У пациентов моложе 80 лет в качестве целевого уровня САД может рассматриваться <140 мм рт. ст., если лечение хорошо переносится. У некоторых таких пациентов в качестве целевого может рассматриваться уровень САД <120 мм рт.ст., если имеется (очень) высокий риск и хорошо переносится многокомпонентная антигипертензивная терапия (класс IIb, уровень B). Последнее положение о возможности в определенной группе пациентов с АГ при соблюдении ряда условий достигать большего снижения АД, чем рекомендовалось ранее, по сути является единственным изменением в новых рекомендациях в разделе «Цели по контролю АД».

Основываясь на имеющихся в настоящее время данных, все же более разумно рекомендовать всем пациентам с АГ поддерживать величины САД и диастолического АД в качестве целевых в диапазонах 130–139/80–85 мм рт. ст., причем возможно ближе к более низким значениям в указанных пределах [32].

В реальной клинической практике усиление контроля АД возможно за счет интенсификации лечения, более широкое использование возможностей комбинированной терапии, особенно фиксированных комбинаций, значение которых в улучшении контроля АД и повышения приверженности лечению не вызывает сомнений. Комбинации препаратов всегда имеют преимущества в сравнении с монотерапией в снижении АД. Это положение было

даже усилено в новых Европейских рекомендациях по профилактике ССЗ [32]. В Европейском руководстве по профилактике ССЗ в клинической практике 2016 г. говорится о приоритетном влиянии на прогноз снижения АД как такового над специфическим эффектом тех или иных классов препаратов и необходимости использования комбинированной терапии у большинства пациентов с АГ как о «ключевых» позициях современной профилактической стратегии [32].

В ноябре 2017 г. на конгрессе Американской ассоциации сердца (Анахайм, США, 11–15 ноября 2017 г.) был представлен пересмотр классификации степени АГ [19]. В частности, внесено изменение в классификацию АГ, касающееся уровней систолического артериального давления (САД) 130–139 мм рт.ст. и/или диастолического АД (ДАД) 80–89 мм рт.ст., которые предлагается классифицировать как АГ I степени, а целевыми значениями являются САД 130 мм рт.ст. и ДАД 80 мм рт.ст. Основными направлениями пересмотра явились:

1. Уровень АД для диагностики гипертонии понижен до 130/80 мм рт.ст. с целью раннего начала лечения в связи с осложнениями при превышении этого уровня.

2. Изменение критерия диагностики АГ позволит выявлять данное заболевание у большего числа пациентов и в более молодой возрастной группе.

3. Новые критерии АГ позволят учесть повышение ССР и рекомендовать раннее, преимущественно немедикаментозное лечение.

4. Введен диагноз гипертонического криза (САД > 180 мм рт.ст. и/или ДАД > 120 мм рт.ст.), который требует усиления антигипертензивной терапии и/или госпитализации.

5. Рекомендовано использовать надежные методы измерения АД и выявлять случаи «гипертонии белого халата».

6. При АГ I степени в сочетании с перенесенными коронарными событиями, при наличии АКС или повышенного ССР рекомендуется медикаментозное лечение.

7. Указывается на предпочтительность комбинированных препаратов для улучшения приверженности пациентов лечению.

8. Признание социально-экономического статуса и психосоциального стресса как факторов риска АГ, требующих внимания при планировании лечения.

Прозрачность исследования. *Исследование не имело спонсорской поддержки. Авторы несут полную ответственность за предоставление окончательной версии рукописи в печать.*

Декларация о финансовых и других взаимоотношениях. *Все авторы принимали участие в разработке концепции, дизайна исследования и написании рукописи. Окончательная версия рукописи была одобрена всеми авторами. Авторы не получали гонорар за исследование.*

ЛИТЕРАТУРА

1. Рекомендации по лечению артериальной гипертонии ESH/ESC 2013// Российский кардиологический журнал. – 2014. – № 1 (105). – С.7–94.
2. *Кобалава, Ж.Д.* Новые Европейские рекомендации по артериальной гипертонии: долгожданные ответы и новые вопросы / Ж.Д. Кобалава // Артериальная гипертензия. – 2014. – Т. 20, № 1. – С.19–26.
3. *Kearney, P.* Worldwide prevalence of hypertension: a systematic review / P. Kearney, M. Whelton, K. Reynolds [et al.] // J. Hypertens. – 2004. – Vol. 22. – P.9–11.
4. *Воробьева, О.Д.* Демографический ежегодник России: стат. сборник / О.Д. Воробьева, М.Б. Денисенко, В.В. Елизаров [и др.]. – М.: Росстат, 2013. – 116 с.
5. *Бойцов, С.А.* Артериальная гипертония среди лиц 25–64 лет: распространенность, осведомленность, лечение и контроль. По материалам исследования ЭССЕ / С.А. Бойцов, Ю.А. Баланова, С.А. Шальнова [и др.] // Кардиоваскулярная терапия и профилактика. – 2014. – № 4. – С.4–14.
6. *Муромцева, Г.А.* Распространенность факторов риска неинфекционных заболеваний в российской популяции в 2012–2013 гг. Результаты исследования ЭССЕ-РФ / Г.А. Муромцева, А.В. Концевая, В.В. Константинов [и др.] // Кардиоваскулярная терапия и профилактика. – 2014. – № 13 (6). – С.4–11.
7. *Бокарев, И.Н.* Артериальная гипертония: современный взгляд на проблему / И.Н. Бокарев // Клиническая медицина. – 2015. – Т. 93, № 8. – С.65–70.
8. *Бокарев, И.Н.* Артериальная гипертония: современное состояние проблемы / И.Н. Бокарев, П.А. Дулин, Ю.В. Овчинников [и др.] // Клиническая медицина. – 2017. – Т. 95, № 7. – С.581–585.
9. *Карпов, Ю.А.* Европейские рекомендации по сердечно-сосудистой профилактике 2016 г.: лечение артериальной гипертонии / Ю.А. Карпов // Атмосфера. Новости кардиологии. – 2016. – № 3. – С.14–22.
10. *Lewington, S.* Age-specific relevance of usual blood pressure to vascular mortality: a meta-analysis of individual data for one million adults in 61 prospective studies / S. Lewington, R. Clarke, N. Qizilbash [et al.] // Lancet. – 2002. – Vol. 360 (9349). – P.1903–1913.
11. *Lawes, C.M.* Global burden of blood-pressure-related disease, 2001 / C.M. Lawes, S.V. Hoorn, A. Rodgers // Lancet. – 2008. – Vol. 371 (9623). – P.1508–1513.
12. *Ong, K.L.* Prevalence, awareness, treatment, and control of hypertension among United States adults 1999–2004 / K.L. Ong, B.M. Cheung, Y.B. Man [et al.] // Hypertension. – 2007. – Vol. 49. – P.69–75.
13. *Canale, M.P.* Obesity-related metabolic syndrome: mechanisms of sympathetic overactivity / M.P. Canale, S. Manca di Villahermosa, G. Martino [et al.] // Int. J. Endocrinol. – 2013. – Vol. 2013. – P.865–965.
14. *Rosano, C.* Aortic pulse wave velocity predicts focal white matter hyperintensities in a biracial cohort of older adults / C. Rosano, N. Watson, Y. Chang [et al.] // Hypertension. – 2013. – Vol. 61. – P.160–165.
15. *Di Minno, M.* Markers of subclinical atherosclerosis in patients with aortic valve sclerosis: A meta-analysis of literature studies / M. Di Minno, A. Di Minno, P. Songia [et al.] // Int. J. Cardiol. – 2016 – Vol. 15. – P.364–370.
16. *Faconti, L.* Ventricular and vascular stiffening in aging and hypertension / L. Faconti, R.M. Bruno, L. Ghiadoni [et al.] // Curr. Hypertens. Rev. – 2015. – Vol. 11. – P.100–109.
17. *Gerhard-Herman, M.* Mechanisms of premature vascular aging in children with hutchinson-gilford progeria syndrome / M. Gerhard-Herman, L.B. Smoot, N. Wake [et al.] // Hypertension. – 2012. – Vol. 59. – P.92–97.
18. *Karras, A.* Large artery stiffening and remodeling are independently associated with all-cause mortality and cardiovascular events in chronic kidney disease / A. Karras, J.P. Haymann, E. Bozec [et al.] // Hypertension. – 2012. – Vol. 60. – P.1451–1457.
19. *Kaess, B.M.* Aortic stiffness, blood pressure progression, and incident hypertension / B.M. Kaess, J. Rong, M.G. Larson [et al.] // JAMA. – 2012. – Vol. 308. – P.875–881.
20. *Rao, A.* Obesity and insulin resistance in resistant hypertension: implications for the kidney / A. Rao, V. Pandya, A. Whaley-Connell // Adv. Chronic Kidney Dis. – 2015. – Vol. 22 (3). – P.207–211.
21. *Obi, Y.* Impact of Obesity on Modality Longevity, Residual Kidney Function, Peritonitis, and Survival Among Incident Peritoneal Dialysis Patients / Y. Obi, E. Streja, R. Mehrotra [et al.] // Am. J. Kidney Dis. – 2017. – Vol. 17. – P.308–309.
22. *Zhang, X.* Obesity and renovascular disease / X. Zhang, L.O. Lerman // Am. J. Physiol. Renal. Physiol. – 2015. – Vol. 309 (4). – P.273–279.
23. *Struben, J.* Policy insights from the nutritional food market transformation model: the case of obesity prevention / J. Struben, D. Chan, L. Dube // Ann. N. Y. Acad. Sci. – 2014. – Vol. 1331. – P.57–75.

24. *Ceron, C.S.* Vascular oxidative stress: a key factor in the development of hypertension associated with ethanol consumption / C.S. Ceron, K.C. Marchi, J.J. Muniz [et al.] //Curr. Hypertens Rev. – 2014. – Vol. 10 (4). – P.213–222.
25. *Chiasson, V.L.* Pin1 deficiency causes endothelial dysfunction and hypertension / V.L. Chiasson, N. Munshi, P. Chatterjee [et al.] // Hypertension. – 2011. – Vol. 58 (3). – P.431–438.
26. *Virdis, A.* Microvascular endothelial dysfunction in obesity and hypertension / A. Virdis, M.F. Neves, E. Duranti [et al.] // Curr. Pharm. Des. – 2013. – Vol. 19 (13). – P.2382–2389.
27. *Ghiadoni, L.* Hypertension and endothelial dysfunction: therapeutic approach / L. Ghiadoni, S.Taddei, A. Virdis // Curr. Vasc. Pharmacol. – 2012. – Vol. 10(1). – P. 42-60.
28. *Go, A.S.* American Heart Association; American College of Cardiology; Centers for Disease Control and Prevention. An Effective Approach to High Blood Pressure Control. A Science Advisory From the American Heart Association, the American College of Cardiology, and the Centers for Disease Control and Prevention ACC / A.S. Go, M.A. Bauman, S.M. Coleman King [et al.] // Hypertension. – 2013. – Vol. 63 (4). – P.878–885.
29. *Simonds, S.E.* Hypertension in obesity:is leptin the culprit? / S.E. Simonds, M.A. Cowley // Trend Neurosci. – 2013. – Vol. 36 (2) – P.121–132.
30. *Wright, J.T.* A Randomized Trial of Intensive versus Standard Blood-Pressure Control / J.T. Wright Jr., J.D. Williamson, P.K. Whelton [et al.] // N. Engl. J. Med. – 2015. – Vol. 373 (22). – P.2103–2116.
31. *Xie, X.* Effects of intensive blood pressure lowe ring on cardiovascular and renal outcomes: updated systematic review and meta-analysis / X. Xie, E. Atkins, J. Lv [et al.] // Lancet. – 2015. – Vol. 387. – P. 435–443.
32. *Piepoli, M.F.* Task ForceMembers. 2016 European Guidelines on cardiovascular disease prevention in clinical practice / M.F. Piepoli, A.W. Hoes, S. Agewall [et al.] // Eur. Heart J. 2016. – Vol. 37 (29). – P.2315–2381.
33. *Mancia, G.* 2013 ESH/ESC guidelines for the management of arterial hypertension: the Task Force for the Management of Arterial Hypertension of the European Socie ty of Hypertension (ESH) and of the European Society of Cardiology (ESC) / G. Mancia, R. Fagard, K. Narkiewicz [et al.] // Eur. Heart J. – 2013. – Vol. 34. – P.2159–2219.
34. *James, P.A.* 2014 evidence-based guideline for the management of high blood pressure in adults: report from the panel members appointed to the Eighth Joint National Committee (JNC 8) / P.A. James, S. Oparil, B.L. Carter [et al.] // JAMA. – 2014. – Vol. 311. – P.507–520.
35. *Weber, M.A.* Clinical practice guidelines for the management of hypertension in the community a statement by the American Society of Hypertension and the International Society of Hypertension / M.A. Weber, E.L. Schiffrin, W.B. White [et al.] // J. Clin. Hypertens. – 2014. – Vol. 16 (1). – P.14–26.
36. *O'Riordan, M.* BP Targets Far Below Guidelines Cut Mortality, CV Events: SPRINT Trial / M. O'Riordan. – Medscape, 2015. – URL: http://www.medscape. com/viewarticle/850866.
37. *Myers, M.G.* Measurement of blood pressure in the office: recognizing the problem and proposing the solution / M.G. Myers, M. Godwin, M. Daves [et al.] // Hypertension. – 2010. – Vol. 55. – P.195–200.
38. *Kjeldsen. S.E.* Unobserved automated office blood pressure measurement in the Systolic Blood Pressure Intervention Trial (SPRINT): systolic blood pressure treatment target remains below 140 mmHg / S.E. Kjeldsen, G. Mancia // Oxford University Press. – URL: http://dx.doi.org/10.1093/ehjcvp/pvw002
39. *Kjeldsen, S.E.* The SPRINT Study: outcome may be driven by difference in diuretic treatment de-masking heart failure and study design may support systolic blood pressure target below 140 mmHg rather than below 120 mm Hg / S.E. Kjeldsen, K. Narkiewicz, T. Hedner [et al.] // Blood Press. – 2016. – Vol. 25. – P.63–66.
40. *Mancia, G.* Cardiovascular outcomes at different on-treatment blood pressures in the hypertensive patients of the VALUE trial / G. Mancia, S.E. Kjeldsen, D.H. Zappe [et al.] // Eur. Heart J. – 2016. – Vol. 37 (12). – P.955–964.
41. *Thomopoulos, C.* Effects of blood pressure lowering on outcome incidence in hypertension: 7. Effects of more vs. less intensive blood pressure lowering and different achieved blood pressure levels – updated overview and meta-analyses of randomized trials / C. Thomopoulos, G. Parati, A. Zanchetti // J. Hypertens. – 2016. – Vol. 34 (4). – P.613–122. DOI: 0.1097/HJH.0000000000000881.
42. *Thomas, G.* Interpreting SPRINT: How low should you go? / G. Thomas, J.V. Nally, M.A. Pohl // CCJM. – 2016. – Vol. 83 (3). – P.187–195.
43. *Задионченко, В.С.* Принципы выбора медикаментозной терапии артериальной гипертонии / В.С. Задионченко, Г.Г. Шехян, А.А. Ялымов [и др.] // Consilium Medicum. – 2017. –№ 10. – С.33–38.
44. *Gupta, A.K.* Compliance, safety, and effectiveness of fixed-dose combinations of antihypertensive agents: a meta-analysis / A.K. Gupta, S. Arshad, N.R. Poulter // Hypertension. – 2010. – Vol. 55 (2). – P.399–407.
45. *Angeloni, E.* Single-pill combination therapy in the initial treatment of marked hypertension: a propensity-matched analysis / E. Angeloni, A. Vitaterna, P. Lombardo [et al.] // Clin. Exp. Hypertens. – 2015. – Vol. 37. – P.404–410.
46. *Corrao, G.* Reduced discontinuation of antihypertensive treatment by two-drug combination as first step. Evidence from daily life practice / G. Corrao, A. Parodi, A. Zambon [et al.] // J. Hypertens. – 2010. – Vol. 28. – P.1584–1590.
47. *Bangalore, S.* Fixed-dose combinations improve medication compliance: a meta-analysis / S. Bangalore, G. Kamalakkannan, S. Parkar [et al.] //Am. J. Med. – 2007. – Vol. 120 (8). – P.713–719.
48. *Brown, M.* Morbidity and mortality in patients randomised to double-blind treatment with a long-acting calcium-channel blocker or diuretic in the International Nifedipine GITS study: Intervention as a Goal in Hypertension Treatment (INSIGHT) / M. Brown, C.R. Palmer, A. Castaigne [et al.] //Lancet. – 2000. – Vol. 356 (9227). – P.366–372.
49. ESH/ESC Guidelines for the management of arterial hypertension// J. Hypertens. – 2013. – Vol. 31. – P.1281–1357.
50. *Law, M.R.* Use of blood pressure lowering drugs in the prevention of cardiovascular disease: meta-analysis of 147 randomised trials in the context of expectations from prospective epidemiological studies / M.R. Law, J.K. Morris, N.J. Wald // BMJ. – 2009. – Vol. 338. – P.1665–1675.
51. *Julius, S.* VALUE trial group. Outcomes in hypertensive patients at high cardiovascular risk treated with valsartan- or amlodipine-based regimens: VALUE, a randomised trial / S. Julius, S.E. Kjeldsen, M. Weber [et al.] // Lancet. – 2004. – Vol. 363 (9426). – P.2022–2031.
52. *Dahlöf, B.* ASCOT Investigators. Prevention of cardiovascular events with an antihypertensive regimen of amlodipine adding perindoprilas required versus atenolol adding bendroflumethiazide as required, in the Anglo-Scandinavian Cardiac Outcomes Trial-Blood Pressure Lowering Arm (ASCOT-BPLA): a multicentre randomised controlled trial / B. Dahlöf, P.S. Sever, N.R. Poulter [et al.] // Lancet. – 2005. – Vol. 366 (9489). – P.895–906.
53. *Jamerson, K.* ACCOMPLISH Trial Investigators. Benazepril plus amlodipine or hydrochlorothiazide for hypertension in high-risk patients / K. Jamerson, M.A. Weber, G.L. Bakris [et al.] // N. Engl. J. Med. – 2008. – Vol. 359 (23). – P.2417–2428.
54. *Whelton, P.* 2017 ACC/AHA Guideline for the Prevention, Detection, Evaluation, and Management of High Blood Pressure in Adults / P. Whelton, R. Carey, W. Aronow [et al.] // Journal of the American College of Cardiology. – 2017. – Nov. 13. DOI: 10.1016/ j.jacc.2017.11.006 [epub ahead of print].

REFERENCES

1. Rekomendacii po lecheniju arterial'noj gipertonii ESH/ESC 2013 [Recommendations for the management of arterial hypertension ESH/ESC 2013]. Rossijskij kardiologicheskij zhurnal [Russian journal of cardiology]. 2014; 1: 7-94
2. Kobalava ZhD. Novye Evropejskie rekomendacii po arterial'noj gipertonii: dolgozhdannye otvety i novye voprosy [New

European guidelines on arterial hypertension: the long-awaited answers and new questions]. Arterial'naja gipertenzija [Hypertension]. 2014; 1: 19- 26.
3. Kearney P, Whelton M, Reynolds K, et al. Worldwide prevalence of hypertension: a systematic review. J Hypertens. 2004; 22: 11-19.
4. Vorob'eva OD, Denisenko MB, Elizarov VV, et al. Demograficheskij ezhegodnik Rossii: Statisticheskij sbornik [Demographic Yearbook of Russia: Statistical compilation]. Moskva: Rosstat [Moscow: Russtat]. 2013;116 p.
5. Bojcov SA, Balanova JuA, Shal'nova SA, et al. Arterial'naja gipertonija sredi lic 25–64 let: rasprostranennost', osvedomlennost', lechenie i kontrol': Po materialam issledovanija JeSSE [Arterial hypertension among persons 25-64 years: prevalence, awareness, treatment and control: Based on the materials of the ESSE study]. Kardiovaskuljarnaja Terapija i Profilaktika [Cardiovascular Therapy and Prevention]. 2014; 4: 4–14.
6. Muromceva GA, Koncevaja AV, Konstantinov VV et al. Rasprostranennost' faktorov riska neinfekcionnyh zabolevanij v rossijskoj populjacii v 2012–2013 gg. Rezul'taty issledovanija JeSSE [The prevalence of non-infectious disease risk factors in the Russian population in 2012-2013 Results of the ESSE study]. Kardiovaskuljarnaja terapija i profilaktika[Cardiovascular Therapy and Prevention]. 2014; 13(6): 4–11.
7. Bokarev IN. Arterial'naja gipertonija: sovremennyj vzgljad na problem [Arterial hypertension: modern opinion on the issue]. Klinicheskaja medicina [Clinical medicine]. 2015; 8: 65-70.
8. Bokarev IN, Dulin PA, Ovchinnikov JuV et al. Arterial'naja gipertonija: sovremennoe sostojanie problem [Arterial hypertension: current state of the problem.]. Klinicheskaja medicina [Clinical medicine]. 2017; 7: 581-585.
9. Karpov JuA. Evropejskie rekomendacii po serdechno – sosudistoj profilaktike 2016 goda: lechenie arterial'noj gipertonii [European guidelines for cardiovascular prevention, 2016: the treatment of hypertension].Atmosfera; Novosti kardiologii [Atmosphere; News of cardiology]. 2016; 3: 14-22.
10. Lewington S, Clarke R, Qizilbash N, et al. Age-specific relevance of usual blood pressure to vascular mortality: a meta-analysis of individual data for one million adults in 61 prospective studies. Lancet. 2002; 360 (9349): 1903-1913.
11. Lawes CM, Hoorn SV, Rodgers A. Global burden of blood-pressure-related disease, 2001. Lancet. 2008; 371 (9623): 1508-1513.
12. Ong KL, Cheung BM, Man YB, et al. Prevalence, awareness, treatment, and control of hypertension among United States adults 1999–2004. Hypertension. 2007; 49: 69–75.
13. Canale MP, Manca di Villahermosa S, Martino G, et al. Obesity-related metabolic syndrome: mechanisms of sympathetic overactivity. Int J Endocrinol. 2013; 2013: 865-965.
14. Rosano C, Watson N, Chang Y, et al. Aortic pulse wave velocity predicts focal white matter hyperintensities in a biracial cohort of older adults. Hypertension. 2013; 61: 160–165.
15. Di Minno M, Di Minno A, Songia P, et al. Markers of subclinical atherosclerosis in patients with aortic valve sclerosis: A meta-analysis of literature studies. Int J Cardiol. 2016; 15: 364-370.
16. Faconti L, Bruno RM, Ghiadoni L, et al. Ventricular and vascular stiffening in aging and hypertension. Curr Hypertens Rev. 2015; 11: 100–109.
17. Gerhard-Herman M, Smoot LB, Wake N, et al. Mechanisms of premature vascular aging in children with hutchinson-gilford progeria syndrome. Hypertension. 2012; 59: 92–97.
18. Karras A, Haymann JP, Bozec E, et al. Large artery stiffening and remodeling are independently associated with all-cause mortality and cardiovascular events in chronic kidney disease. Hypertension. 2012; 60: 1451–1457.
19. Kaess BM, Rong J, Larson MG, et al. Aortic stiffness, blood pressure progression, and incident hypertension. JAMA. 2012; 308: 875–881.
20. Rao A, Pandya V, Whaley-Connell A. Obesity and insulin resistance in resistant hypertension: implications for the kidney. Adv Chronic Kidney Dis. 2015; 22 (3): 211-217.
21. Obi Y, Streja E, Mehrotra R, et al. Impact of Obesity on Modality Longevity, Residual Kidney Function, Peritonitis, and Survival Among Incident Peritoneal Dialysis Patients. Am J Kidney Dis. 2017; pii: S0272-6386(17)30980-0.
22. Zhang X, Lerman LO. Obesity and renovascular disease. Am J Physiol Renal Physiol. 2015; 309 (4): 273-279.
23. Struben J, Chan D, Dube L. Policy insights from the nutritional food market transformation model: the case of obesity prevention. Ann N Y Acad Sci. 2014; 1331: 57-75.
24. Ceron CS, Marchi KC, Muniz JJ, Tirapelli CR. Vascular oxidative stress: a key factor in the development of hypertension associated with ethanol consumption. Curr Hypertens Rev. 2014; 10 (4): 213-222.
25. Chiasson VL1, Munshi N, Chatterjee P, Young KJ, Mitchell BM. Pin1 deficiency causes endothelial dysfunction and hypertension. Hypertension. 2011; 58 (3): 431- 438.
26. Virdis A, Neves MF, Duranti E, Bernini G, Taddei S. Microvascular endothelial dysfunction in obesity and hypertension. Curr Pharm Des. 2013; 19 (13): 2382-2389.
27. Ghiadoni L, Taddei S, Virdis A. Hypertension and endothelial dysfunction: therapeutic approach. Curr Vasc Pharmacol. 2012; 10 (1): 42-60.
28. Go AS, Bauman MA, Coleman King SM, et al. American Heart Association; American College of Cardiology; Centers for Disease Control and Prevention; An Effective Approach to High Blood Pressure Control; A Science Advisory From the American Heart Association, the American College of Cardiology, and the Centers for Disease Control and Prevention ACC. Hypertension. 2013; 63 (4): 878–885.
29. Simonds SE, Cowley MA. Hypertension in obesity: is leptin the culprit? Trend Neurosci. 2013; 36 (2): 121-132.
30. Wright JT, Williamson JD, Whelton PK, et al. A Randomized Trial of Intensive versus Standard Blood-Pressure Control. N Engl J Med. 2015; 373 (22): 2103–2116.
31. Xie X, Atkins E, Lv J, et al. Effects of intensive blood pressure lowe ring on cardiovascular and renal outcomes: updated systematic review and meta-analysis. Lancet. 2015; 387 (17): 435–443.
32. Piepoli MF, Hoes AW, Agewall S, et al. Authors/Task ForceMembers. 2016 European Guidelines on cardiovascular disease prevention in clinical practice. Eur Heart J. 2016; 37 (29): 2315–2381.
33. Mancia G, Fagard R, Narkiewicz K, et al. 2013 ESH/ESC guidelines for the management of arterial hypertension: the Task Force for the Management of Arterial Hypertension of the European Socie ty of Hypertension (ESH) and of the European Society of Cardiology (ESC). Eur Heart J. 2013; 34: 2159–2219.
34. James PA, Oparil S, Carter BL, et al. 2014 evidence-based guideline for the management of high blood pressure in adults: report from the panel members appointed to the Eighth Joint National Committee (JNC 8). JAMA. 2014; 311: 507–520.
35. Weber MA, Schiffrin EL, White WB, et al. Clinical practice guidelines for the management of hypertension in the community a statement by the American Society of Hypertension and the International Society of Hypertension. J Clin Hypertens. 2014; 16 (1): 14–26.
36. O'Riordan M. BP Targets Far Below Guidelines Cut Mortality, CV Events; SPRINT. Trial Medscape. 2015: http://www.medscape. com/viewarticle/850866.
37. Myers MG, Godwin M, Daves M, et al. Measurement of blood pressure in the office: recognizing the problem and proposing the solution. Hypertension. 2010; 55: 195–200.
38. Kjeldsen SE, Mancia G. Unobserved automated office blood pressure measurement in the Systolic Blood Pressure Intervention Trial (SPRINT): systolic blood pressure treatment target remains below 140 mmHg. Oxford University Press. http://dx.doi.org/10.1093/ ehjcvp/pvw002
39. Kjeldsen SE, Narkiewicz K, Hedner T, Mancia G. The SPRINT Study: outcome may be driven by difference in diuretic treatment de-masking heart failure and study design may support systolic blood pressure target below 140 mmHg rather than below 120 mm Hg. Blood Press. 2016; 25: 63–66.
40. Mancia G, Kjeldsen SE, Zappe DH, et al. Cardiovascular outcomes at different on-treatment blood pressures in the hypertensive patients of the VALUE trial. Eur Heart J. 2016; 37 (12): 955–964.

41. Thomopoulos, Parati G, Zanchetti A. Effects of blood pressure lowering on outcome incidence in hypertension: Effects of more vs. less intensive blood pressure lowering and different achieved blood pressure levels – updated overview and meta-analyses of randomized trials. J Hypertens. 2016; 34 (4): 613–122. doi: 0.1097/HJH.0000000000000881.
42. Thomas G, Nally JV, Pohl MA. Interpreting SPRINT: How low should you go? CCJM. 2016; 83 (3): 187–195. 10.3949/ccjm.83a.15175.
43. Zadionchenko VS, Shehjan GG, Jalymov AA. Principy vybora medikamentoznoj terapii arterial'noj gipertonii [Principles of the choice of drug therapy for arterial hypertension]. Consilium Medicum. 2017; 10: 33-38.
44. Gupta AK, Arshad S, Poulter NR. Compliance, safety, and effectiveness of fixed-dose combinations of antihypertensive agents: a meta-analysis. Hypertension. 2010; 55 (2): 399–407.
45. Angeloni E, Vitaterna A, Lombardo P, et al. Single-pill combination therapy in the initial treatment of marked hypertension: a propensity-matched analysis. Clin Exp Hypertens. 2015; 37: 404–410.
46. Corrao G, Parodi A, Zambon A, et al. Reduced discontinuation of antihypertensive treatment by two-drug combination as first step. Evidence from daily life practice. J Hypertens 2010; 28: 1584–1590.
47. Bangalore S, Kamalakkannan G, Parkar S, et al. Fixed-dose combinations improve medication compliance: a meta-analysis. Am J Med. 2007; 120 (8): 713–719.
48. Brown M, Palmer CR, Castaigne A, et al. Morbidity and mortality in patients randomised to double-blind treatment with a long-acting calcium-channel blocker or diuretic in the International Nifedipine GITS study: Intervention as a Goal in Hypertension Treatment (INSIGHT). Lancet. 2000; 356 (9227): 366–372.
49. ESH/ESC. Guidelines for the management of arterial hypertension. J Hypertens. 2013; 31: 1281–1357.
50. Law MR, Morris JK, Wald NJ. Use of blood pressure lowering drugs in the prevention of cardiovascular disease: meta-analysis of 147 randomised trials in the context of expectations from prospective epidemiological studies. BMJ. 2009; 338: b1665.
51. Julius S, Kjeldsen SE, Weber M, et al. VALUE trial group; Outcomes in hypertensive patients at high cardiovascular risk treated with valsartan- or amlodipine-based regimens: VALUE, a randomised trial. Lancet. 2004; 363 (9426): 2022–2031.
52. Dahlöf B, Sever PS, Poulter NR, et al. ASCOT Investigators; Prevention of cardiovascular events with an antihypertensive regimen of amlodipine adding perindoprilas required versus atenolol adding bendroflumethiazide as required, in the Anglo-Scandinavian Cardiac Outcomes Trial-Blood Pressure Lowering Arm (ASCOT-BPLA): a multicentre randomised controlled trial. Lancet. 2005; 366 (9489): 895–906.
53. Jamerson K, Weber MA, Bakris GL et al. ACCOMPLISH Trial Investigators; Benazepril plus amlodipine or hydrochlorothiazide for hypertension in high-risk patients. N Engl J Med. 2008; 359 (23): 2417–2428.
54. Whelton P, Carey R, Aronow W, et al. 2017 ACC/AHA Guideline for the Prevention, Detection, Evaluation, and Management of High Blood Pressure in Adults. Journal of the American College of Cardiology. 2017; 13: doi: 10.1016/j.jacc.2017.11.006

© Д.Г. Ахмедзянова, Н.М. Рахматуллина, Н.А. Сибгатуллина, В.Ю. Делян, Г.Н. Закирова, О.Р. Трофимова, П.М. Пантелеймонова, 2018

УДК 616-073.755.4-06:616-056.3(048.8) DOI: 10.20969/VSKM.2018.11(5).100-104

ОСТРЫЕ ПОБОЧНЫЕ РЕАКЦИИ НА ВВЕДЕНИЕ РЕНТГЕНОКОНТРАСТНЫХ ВЕЩЕСТВ В ПРАКТИКЕ ВРАЧА

АХМЕДЗЯНОВА ДАМИРА ГУМАРОВНА*, ассистент кафедры аллергологии и иммунологии Казанской государственной медицинской академии – филиала ФГБОУ ДПО РМАНПО Минздрава России, Россия, 420012, Казань, ул. Бутлерова, 36; врач-аллерголог-иммунолог высшей категории Городского центра аллергологии ГАУЗ «Городская клиническая больница № 7», Россия, 420103, Казань, ул. Чуйкова, 54, тел/факс: (843) 221-39-36; e-mail: ahmdamira@yandex.ru*
РАХМАТУЛЛИНА НАИЛЯ МАРСОВНА*, канд. мед. наук, доцент, зав. кафедрой аллергологии и иммунологии Казанской государственной медицинской академии – филиала ФГБОУ ДПО РМАНПО Минздрава России, Россия, 420012, Казань, ул. Бутлерова, 36; руководитель Городского центра аллергологии ГАУЗ «Городская клиническая больница № 7», Россия, 420103, Казань, ул. Чуйкова, 54, тел/факс: (843) 221-39-34, тел. 8-903-342-99-12, e-mail: nailia.rakhmatullina@gmail.com*
СИБГАТУЛЛИНА НАИЛЯ АСХАТОВНА*, канд. мед. наук, ассистент кафедры аллергологии и иммунологии Казанской государственной медицинской академии – филиала ФГБОУ ДПО РМАНПО Минздрава России, Россия, 420012, Казань, ул. Бутлерова, 36; врач-аллерголог-иммунолог Городского центра аллергологии ГАУЗ «Городская клиническая больница № 7», Россия, 420103, Казань, ул. Чуйкова, 54, тел/факс: (843) 221-39-36, тел. 8-937-623-43-01, e-mail: aminasib@ mail.ru*
ДЕЛЯН ВИКТОРИЯ ЮРЬЕВНА*, канд. мед. наук, ассистент кафедры аллергологии и иммунологии Казанской государственной медицинской академии – филиала ФГБОУ ДПО РМАНПО Минздрава России, Россия, 420012, Казань, ул. Бутлерова, 36, тел/факс: (843) 221-39-36, e-mail: viktoria_delyan@mail.ru*
ЗАКИРОВА ГУЗЕЛЬ НАКИПОВНА*, ассистент кафедры аллергологии и иммунологии Казанской государственной медицинской академии – филиала ФГБОУ ДПО РМАНПО Минздрава России, Россия, 420012, Казань, ул. Бутлерова, 36; врач-аллерголог-иммунолог высшей категории Городского центра аллергологии ГАУЗ «Городская клиническая больница № 7», Россия, 420103, Казань, ул. Чуйкова, 54, тел/факс: (843) 221-39-36, e-mail: zakirova.guzel@gmail.com.*
ТРОФИМОВА ОЛЬГА РОСТИСЛАВОВНА*, ассистент кафедры аллергологии и иммунологии Казанской государственной медицинской академии – филиала ФГБОУ ДПО РМАНПО Минздрава России, Россия, 420012, Казань, ул. Бутлерова, 36; врач-аллерголог-иммунолог Городского центра аллергологии ГАУЗ «Городская клиническая больница № 7», Россия, 420103, Казань, ул. Чуйкова, 54, тел/факс: (843) 221-39-36, e-mail: troff80@gmail.com*
ПАНТЕЛЕЙМОНОВА ПОЛИНА МИХАЙЛОВНА*, ординатор кафедры аллергологии и иммунологии Казанской государственной медицинской академии – филиала ФГБОУ ДПО РМАНПО Минздрава России, Россия, 420012, Казань, ул. Бутлерова, 36, e-mail: gamble@list.ru*

Реферат. ***Цель исследования*** – обратить внимание практикующих врачей на проблему побочного действия рентгеноконтрастных средств. ***Материал и методы.*** Был изучен ряд профильных литературных источников, посвященных диагностической эффективности и безопасности йодированных внутрисосудистых рентгеноконтрастных средств и, в частности, зависимости двух этих характеристика друг от друга. Также отмечено влияние коморбидного состояния пациента и необходимость тщательного сбора анамнеза перед проведением диагностических процедур. Приводятся статистические данные, полученные в ранее проведенных исследованиях, демонстрирующие частоту побочных реакций и форму их клинических проявлений, рассматриваются классификации побочных реакций, предложенные руководством по контрастным средствам Европейского общества урогенитальной радиологии. Также нами рассматривается клиниче-

ский случай, для чего была тщательно изучена история болезни пациентки, госпитализированной в аллергологическое отделение ГКБ № 7 с диагнозом ангионевротического отека, развившегося во время проведения исследования с введением рентгеноконтрастного средства. ***Результаты и их обсуждение.*** Демонстрируется возможность развития острых побочных реакций у пациента с неотягощенным аллергологическим анамнезом и не входящего в группы риска; подтверждается наличие симптомов, напоминающих истинную аллергию, без участия иммунологических механизмов. ***Выводы.*** Установлена ведущая роль индивидуального подхода к ведению пациента, нуждающегося в проведении исследования с рентгеноконтрастными веществами.
Ключевые слова: йодированные внутрисосудистые рентгеноконтрастные средства, побочные реакции.
Для ссылки: Острые побочные реакции на введение рентгеноконтрастных веществ в практике врача / Д.Г. Ахмедзянова, Н.М. Рахматуллина, Н.А. Сибгатуллина [и др.] // Вестник современной клинической медицины. – 2018. – Т. 11, вып. 5. – С.100–104. ***DOI:*** 10.20969/VSKM.2018.11(5).100-104.

ACUTE ADVERSE REACTIONS FOR CONTRAST MEDIUM INFILTRATION IN MEDICAL PRACTICE

AKHMEDZYANOVA DAMIRA G.*, assistant of professor of the Department of allergy and immunology of Kazan State Medical Academy – the branch of Russian Medical Academy of Postgraduate Education, Russia, 420012, Kazan, Butlerov str., 36; allergist-immunologist, high level certificate physician of City Clinical Hospital № 7, Russia, 420103, Kazan, Chuikov str., 54, tel. 8-917-913-39-93, e-mail: ahmdamira@yandex.ru*
RAKHMATULLINA NAILJA M.*, C. Med. Sci., associate professor, Head of the Department of allergy and immunology of Kazan State Medical Academy – the branch of Russian Medical Academy of Postgraduate Education, Russia, 420012, Kazan, Butlerov str., 36; Head of City allergy center of City Clinical Hospital № 7, Russia, 420103, Kazan, Chuikov str., 54, tel. 8-903-342-99-12, e-mail: nailia.rakhmatullina@gmail.com*
SIBGATULLINA NAILJA A.*, C. Med. Sci., assistant of professor of the Department of allergy and immunology of Kazan State Medical Academy – the branch of Russian Medical Academy of Postgraduate Education, Russia, 420012, Kazan, Butlerov str., 36; allergist-immunologist of City allergy center of City Clinical Hospital № 7, Russia, 420103, Kazan, Chuikov str., 54, tel. (843) 221-39-36, e-mail: aminasib@ mail.ru*
DELYAN VICTORIA YU.*, C. Med. Sci., assistant of professor of the Department of allergy and immunology of Kazan State Medical Academy – the branch of Russian Medical Academy of Postgraduate Education, Russia, 420012, Kazan, Butlerov str., 36, tel. (843) 221-39-36, e-mail: viktoria_delyan@mail.ru*
ZAKIROVA GUZEL N.*, assistant of professor of the Department of allergy and immunology of Kazan State Medical Academy – the branch of Russian Medical Academy of Postgraduate Education, Russia, 420012, Kazan, Butlerov str., 36; allergist-immunologist of City allergy center of City Clinical Hospital № 7, Russia, 420103, Kazan, Chuikov str., 54, tel. (843) 221-39-36, e-mail: zakirova.guzel@gmail.com*
TROFIMOVA OLGA R.*, assistant of professor of the Department of allergy and immunology of Kazan State Medical Academy – the branch of Russian Medical Academy of Postgraduate Education, Russia, 420012, Kazan, Butlerov str., 36; allergist-immunologist of City allergy center of City Clinical Hospital № 7, Russia, 420103, Kazan, Chuikov str., 54, tel. (843) 221-39-36. e-mail: troff80@gmail.com*
PANTELEYMONOVA POLINA M.*, resident of the Department of allergy and immunology of Kazan State Medical Academy – the branch of Russian Medical Academy of Postgraduate Education, Russia, 420012, Kazan, Butlerov str., 36, e-mail: gamble@list.ru*

Abstract. ***Aim.*** The aim of the study was to draw the attention of practitioners to the problem of side effects of contrast medium application. ***Material and methods.*** A number of specialized literature sources devoted to the diagnostic efficacy and safety of iodinated intravascular contrast media were studied, in particular, the dependence of these two characteristics on each other. Significance of patient's comorbid state and importance for precise history taking before conducting diagnostic procedures are also noted. Statistical data obtained in earlier studies showing the frequency of adverse reactions and the type of their clinical manifestations is provided. Adverse reaction classification proposed by the guidelines on contrast media application of the European Society of Urogenital Radiology is considered. Clinical case of a patient hospitalized in allergy department of City Clinical Hospital № 7 with a diagnosis of angioedema developed during examination with contrast medium infiltration was carefully studied. ***Results and discussion.*** The possibility of acute adverse reaction development in a patient with uncomplicated allergy history not included in risk groups was demonstrated. The presence of symptoms resembling a true allergy without immunological mechanism involvement was proved. ***Conclusion.*** The leading role of individual approach to managing a patient with indicated contrast medium study has been established.
Key words: iodinated intravascular contrast media, adverse reactions.
For reference: Akhmedzyanova DG, Rakhmatullina NM, Sibgatullina NA, Delyan VU, Zakirova GN, Trofimova OR, Panteleymonova PM. Acute adverse reactions for contrast medium infiltration in medical practice. The Bulletin of Contemporary Clinical Medicine. 2018; 11 (5): 100–104. ***DOI:*** 10.20969/VSKM.2018.11(5).100-104.

Проблема побочного действия лекарственных веществ привлекает все большее внимание, приобретая медико-социальное значение в связи с нарастающим потоком поступления новых медикаментов и увеличением числа осложнений. Безопасность йодированных внутрисосудистых рентгеноконтрастных средств (РКС) представляет собой одно из основных требований, определяющих возможность их успешного клинического использования. Согласно статистике в среднем побочные реакции возникают у 10–20% госпитализированных больных [1].

Безопасность йодированных внутрисосудистых РКС представляет собой одно из основных требований, определяющих возможность их успешного клинического использования [2]. Диагностическая эффективность экстрацеллюлярных РКС определяется содержанием атомов йода в молекуле: чем больше атомов йода включено в структуру молекулы и чем больше концентрация раствора, тем выше диагностическое свойство препарата (поглощение рентгеновских лучей). Вся остальная часть молекулы выполняет функцию носителя йода, определяя стабильность, токсичность, растворимость и органоспецифичность РКС [3, 4].

При обобщении результатов почти столетнего развития РКС для внутрисосудистого введения отмечается прогрессивное снижение общей токсичности йодсодержащих внутрисосудистых внеклеточных РКС и, как следствие, снижение числа побочных эффектов [4]. В 50–70-е гг. прошлого столетия в рентгенологии с успехом применялись ионные трийодированные препараты (амидотризоат, урографин и его аналоги). Однако по мере развития диагностических технологий (компью-

терная томография) и рентгенохирургии (чрескожные интервенционные вмешательства) требовалось введение все больших доз РКС и повышение скорости их введения. При этом ионные препараты, будучи высокоосмолярными (около 2000 мОсмоль/кг воды), часто вызывали острые (т.е. возникающие в течение 60 мин после введения препарата) побочные реакции (частота около 12%). Клиника медикаментозных осложнений при использовании РКС характеризовалась тошнотой (33,6%), рвотой (20,5%), крапивницей (15,5%), зудящими кожными высыпаниями (12,7%), бронхоспазмом (3,19%), ангиоотеком (2,61%), назальгией (2,30%), циркуляторным коллапсом (0,29%), неврологическими нарушениями (0,27%), остановкой сердца (0,18%), фибрилляцией желудочков (0,16%), отеком легких (0,08%) [5].

В настоящее время создан ряд РКС, в основе которых лежит или одно бензойное кольцо, содержащее три атома йода – мономер, или два бензойных кольца – димер, содержащий шесть атомов йода. Наиболее распространенная концентрация йода в препаратах, используемых для парентерального введения, колеблется от 200 до 370 мг на 1 мл раствора [4].

Гидрофильность – способность вещества смачиваться водой. Гидрофильность определяет инертность РКС и предотвращает его взаимодействие с биологическими структурами. Бензойное кольцо и карбоксильные группы молекулы контрастного вещества липофильны. Это значит, что они обладают большим потенциалом к взаимодействию с липидными структурами, которыми являются все клеточные мембраны. Поэтому липофильные зоны молекулы контрастного вещества (КС), введенного в кровяное русло, непременно вступят во взаимодействие с эндотелием, протеинами и кровяными клетками. Для предотвращения этого контакта молекулу РКС при синтезе окружают по всей трехмерной поверхности защитной оболочкой, состоящей из молекул воды. Высокая гидрофильность и низкая липофильность молекулы являются важными свойствами, поскольку они уменьшают вероятность взаимодействия КС с клеткой и, главное, уменьшают вероятность осложнений, но до сих пор пока не удалось синтезировать молекулу контрастного вещества, которая бы сочетала в себе только положительные качества [3, 4].

Существуют реакции различного характера на введение КС. Согласно руководству по контрастным средствам ESUR (Европейское общество урогенитальной радиологии) побочные реакции на КС делятся на внепочечные и почечные. В свою очередь, внепочечные побочные реакции делятся на острые, поздние и очень поздние.

Острые побочные реакции – реакции, возникающие в течение часа после введения контрастного средства, имеют схожие проявления для йодсодержащих, гадолиниевых и ультразвуковых контрастных средств. Они чаще всего встречаются при применении йодсодержащих контрастных средств. Установлено, что КС не обладают прямым иммунологическим действием, вместе с тем замечены факты имитации аллергической реакции на их введение. Эти реакции принято называть (псевдоаллергическими), поскольку их возникновение не связано с взаимодействием ангиген-антитело. Псевдоаллергические реакции характеризуются тем, что по четкой связи развития реакции непереносимости с приемом медикамента и клиническим симптомам непереносимости они напоминают истинную аллергию, но иммунологические механизмы в их развитии участия не принимают. Развитие лекарственных псевдоаллергических реакций в основном связано с прямым или опосредованным высвобождением гистамина из тучных клеток и базофилов, происходящим под влиянием введенного лекарственного средства [6].

Общие нежелательные реакции РКС развиваются вследствие их действия на белки и другие компоненты плазмы крови, влияния на ЦНС и перекрестного взаимодействия с антителами, образованными к близким по строению ксенобиотикам [7].

Побочные реакции типа крапивницы, приливов жара, судорог, рвоты во многом зависят от осмолярности или хемотоксичности РКС. Выделению гистамина принадлежит конечная роль в цепи реакции, а осмолярность и ионный состав влияют на его освобождение. Ключевую роль играет осмолярность РКС, которая влияет на проницаемость эндотелия и ускоряет высвобождение веществ, запускающих подобные реакции. Также имеет определенное значение повышенная способность КС к связыванию тромбоцитов, белков и других макромолекул [4].

Факторы риска развития острых реакций на КС можно выделить уже на этапе сбора анамнеза, среди них: умеренные и тяжелые острые реакции на РКС, нестабильная бронхиальная астма, повышенная чувствительность к обычным антигенам, требующая медикаментозного лечения, аллергические реакции на йодсодержащие препараты.

Представлена 9-я версия Рекомендаций ESUR по безопасному применению контрастных средств на основе книги «Контрастные средства: вопросы безопасности и рекомендации ESUR» (Springer, Германия, 2014), где с целью уменьшения риска немедленных побочных реакций рекомендуется соблюдать следующие правила:

• использовать неионные контрастные средства;

• врач должен быть готов к развитию острой побочной реакции у каждого пациента, которому вводится контрастное средство;

• должны иметься в распоряжении медикаменты и оборудование первой необходимости для оказания неотложной помощи при побочных реакциях на контрастные средства;

• пациент должен находиться в пределах медицинского учреждения в течение 30 мин после исследования;

• для пациентов с повышенным риском развития побочных реакций обдумать возможности диагностики без применения РКС;

• использовать иное РКС (не то, которое вводили в прошлый раз);

• обсудить премедикацию [8].

Пациентам с отягощенным аллергологическим анамнезом перед оперативными вмешательствами (экстренными и плановыми), рентгеноконтрастными исследованиями, введением препаратов-гистаминолибераторов рекомендуется проведение премедикации: за 30 мин–1 ч до вмешательства вводят дексаметазон 4–8 мг или преднизолон 30–60 мг в/м или в/в капельно на 0,9% растворе натрия хлорида; клемастин 0,1%–2 мл или хлоропирамина гидрохлорид 0,2%–1–2 мл в/м или в/в на 0,9% растворе натрия хлорида или 5% растворе глюкозы (С). Больные, имеющие в анамнезе аллергические заболевания (аллергический ринит, бронхиальную астму, атопический дерматит, лекарственную аллергию, реакции на ужаление перепончатокрылых, пищевую аллергию и т.д.), должны быть в плановом порядке обследованы врачом-аллергологом-иммунологом, особенно перед плановыми оперативными вмешательствами и рентгеноконтрастными исследованиями, при наступлении беременности [9]. Среди дополнительных мер профилактики необходимо отметить медленное введение ЛС-гистаминолибераторов (в том числе йод-

содержащих рентгеноконтрастных средств) [9], подогревание йодсодержащих контрастных средств перед введением [8].

Клинический случай. Пациентка *Б.*, 20 лет, поступила 05.07.2018 г. в ПДО ГАУЗ ГКБ № 7 с жалобами на отечность верхних и нижних век, нижней губы слева, мочек ушей; распространенный зуд по всему телу; выраженную слабость. Подобные жалобы ранее никогда не отмечала. Симптомы появились внезапно, в течение 10 мин после введения йодсодержащего рентгеноконтрастного средства перед проведением урецистографии. *Анамнез.* Пациентка страдает хроническим гастритом в течение 8 лет, в 2012 г. перенесла вколоченный перелом позвоночника. Туберкулез, гепатит, сахарный диабет, гемотрансфузии отрицает. Аллергологический анамнез не отягощен. Эквиваленты аллергии отрицает. Жилищно-бытовые условия хорошие. Пациентка курит с 16 лет (182 пачка/лет). Менструации регулярные, безболезненные; беременностей 0.

Объективно. Состояние средней тяжести, сознание ясное. Пациентка контактна. Кожные покровы чистые, бледные; видимые слизистые физиологической окраски. Носовое дыхание не затруднено. В легких дыхание везикулярное, ЧД – 18 в мин, Cor – тоны ясные, ритмичные, шумов нет, ЧСС – 96 уд/мин, АД – 92/68 мм рт.ст. на обеих руках. Живот мягкий, безболезненный при пальпации. Диурез – олигурия в течение 2 сут. Стул без особенностей со слов пациентки.

Status localis. На лице пациентки наблюдается периорбитальный отек, глазные щели сужены; выраженный асимметричный отек нижней губы (больше слева); отек обеих мочек ушей (следы вдавления от снятых украшений сохраняются), цвет кожных покровов над отеками не изменен. Данные лабораторных исследований представлены в *табл. 1, 2, 3.*

Таблица 1

Общий анализ крови от 5 июля 2018 г.

Показатель	Результат	Единица измерения
Эритроциты	5,09	10^{12}/л
Гематокрит	36,9	%
Средний объем эритроцита	72,5	фл.
Коэффициент анизотропии эритроцита	21,9	%
Гемоглобин	119	г/л
Среднее содержание гемоглобина	23,4	пг
Средняя концентрация гемоглобина в эритроците	322	г/л
Тромбоциты	293	10^9/л
Тромбокрит	0,3	%
Средний объем тромбоцита	10,4	фл.
Лейкоциты	12,54	10^9/л
Нейтрофилы, *абс.*	9,0	10^9/л
Лимфоциты, *абс.*	2,4	10^9/л
Моноциты, *абс.*	1,03	10^9/л
Эозинофилы, *абс.*	0,03	10^9/л
Базофилы, *абс.*	0,02	10^9/л
Нейтрофилы, *отн.*	72	%
Лимфоциты, *отн.*	19,4	%
Моноциты, *отн.*	8,2	%
Эозинофилы, *отн.*	0,2	%
Базофилы, *отн.*	0,2	%

Таблица 2

Общий анализ мочи от 5 июля 2018 г.

Показатель	Результат	Единица измерения
Белок	0	г/л
Глюкоза	0	ммоль/л
Лейкоциты	0	кл/мкл
Эритроциты	0	мг/л
Кетоны	Отрицательно	ммоль/л
Уробилиноген	0	мг/дл
Билирубин	Отрицательно	мкмоль/л
Эпителий плоский	1,5	в поле зрения
Эпителий патологический (переходный и почечный)	3,1	в поле зрения
Эритроциты	0,9	в поле зрения
Слизь	Не обнаружена	в поле зрения
Бактерии	Не обнаружены	в поле зрения
Цилиндры	0,1	в поле зрения
Цилиндры патологические	0,14	в поле зрения
Соли	Не обнаружены	в поле зрения
Грибы	Не обнаружены	в поле зрения
Цвет	Светло-желтый	
Прозрачность	Прозрачная	
Кислотность	6,5	
Удельный вес	1 013	

Таблица 3

Биохимический анализ крови от 5 июля 2018 г.

Показатель	Результат	Единица измерения
Билирубин общий	13,3	мкмоль/л
Общий белок	73,0	г/л
Мочевина	3,1	ммоль/л
Креатинин	78,1	мкмоль/л
Глюкоза	6,18	ммоль/л
Аланинаминотрансфераза	8,4	Ед/л
Аспартотаминотрансфераза	10,3	Ед/л

ЭКГ от 05.07.2018: ритм синусовый, ЧСС 89 уд/мин; нормальное положение ЭОС. Диагноз: ангионевротический отек (код МКБ-10 – Т 78.3) в данном случае выставляется исходя из жалоб, данных анамнеза, объективного осмотра. Данное острое состояние пациентки не сопровождается изменениями в лабораторных анализах (клинических анализах крови, мочи и биохимическом анализе крови). Следует напомнить, что в данном клиническом случае имеет место быть псевдоаллергическая реакция, так как в данной ситуации не принимают участия иммунологические механизмы, таким образом, перед нами реакция организма на прямое неспецифическое высвобождение гистамина из тучных клеток под воздействием лекарственного средства. Однако и в этом случае не стоит пренебрегать подробным сбором аллергологического анамнеза, роль которого в состояниях, сопровождающихся ангиоотеком, переоценить довольно сложно. Именно сведения об эпизодах ангиоотека у ближайших родственников пациента позволяют нам предположить манифест наследственного ангионевротического отека (код МКБ-10 – D 84.1) и проводить дальнейшую дифференциальную диагностику.

Данный случай наглядно демонстрирует развитие реакции гиперчувствительности у девушки, не относившейся ранее к группе пациентов с повышенным риском развития побочных реакций, оправдывая вышеизложенные правила проведения исследований с применением рентгеноконтрастных средств (постоянная готовность персонала к

развитию острой побочной реакции, тщательный контроль за пациентом во время введения рентгеноконтрастного средства и др.), и необходимость индивидуального подхода к ведению пациента, нуждающегося в проведении исследования с рентгеноконтрастным веществом для исключения или купирования побочных реакций.

Прозрачность исследования. *Исследования не имело спонсорской поддержки. Авторы несут полную ответственность за предоставление окончательной версии рукописи в печать.*

Декларация о финансовых и других взаимоотношениях. *Все авторы принимали участие в разработке концепции, дизайна исследования и в написании рукописи. Рукопись была одобрена всеми авторами. Авторы не получали гонорар за исследование.*

ЛИТЕРАТУРА

1. *Поляев, Ю.А.* Применение контрастных средств в лучевой диагностике / Ю.А. Поляев, А.Л. Юдин, Н.Л. Шимановский. – М.: Изд-во Калганова, 2010. – 432 с.
2. *Шимановский, Н.Л.* Безопасность йодсодержащих рентгеноконтрастных средств в свете новых рекомендаций международных ассоциаций экспертов и клиницистов / Н.Л. Шимановский // Russian electronic journal of radiology. – 2012. – Т. 1, вып. 2. – С.11.
3. *Витько, Н.К.* Применение рентгеноконтрастных веществ в интервенционной кардиологии и ангиологии: история, осложнения и их профилактика / Н.К. Витько, А.В. Тер-Акопян, А.С. Панков, Н.Б. Тагаев // Russian electronic journal of radiology. – 2012. – Т. 2, вып. 1. – С.28.
4. *Фоминых, В.П.* Рентгеноконтрастные препараты. Взгляд реаниматолога / В.П. Фоминых, И.Н. Финешин, П.В. Шариков // Russian electronic journal of radiology. – 2012. – Т. 2, вып. 1. – С.34.
5. *Shehadi, W.H.* Adverse reactions to contrast media: a report from the Committee on Safety of Contrast Media of the International Society of Radiology / W.H. Shehadi, G. Toniolo // Radiology. – 1980. – Vol. 137. – P.299–302.
6. *Хаитов, Р.М.* Клиническая аллергология: руководство для практических врачей / Р.М. Хаитов. – М.: МЕД-пресс-информ, 2002. – 624 с.
7. *Шимановский, Н.Л.* Контрастные средства: руководство по рациональному применению / Н.Л. Шимановский. – М.: ГЭОТАР-Медиа, 2009. – 464 с.
8. European Society of Urogenital Radiology. ESUR guidelines on contrast media, version 9.0. September 2014. – URL: http://www.esur.org/ esur-guidelines/ (accessed Aug 22, 2016).
9. Федеральные клинические рекомендации по диагностике и лечению лекарственной аллергии. – 2014.– URL: http://nrcii.ru/docs/la.pdf

REFERENCES

1. Polyaev YuA, Yudin AL, Shimanovskiy NL. Primenenie kontrastnyih sredstv v luchevoy diagnostike [The use of contrast agents in radiodiagnosis]. Moskva [Moscow]: Kalganov. 2010; 432 p.
2. Shimanovskiy NL. Bezopasnost yodsoderzhaschih rentgenokontrastnyih sredstv v svete novyih rekomendatsiy mezhdunarodnyih assotsiatsiy ekspertov i klinitsistov [Safety of iodine-containing X-ray contrast agents in the light of new recommendations of international associations of experts and clinicians]. Russian electronic journal of radiology. 2012; 2 (1): 11.
3. Vitko NK, Ter-Akopyan AV, Pankov AS, Tagaev NB. Primenenie rentgenokontrastnyih veschestv v interventsionnoy kardiologii i angiologii: istoriya, oslozhneniya i ih profilaktika [The use of radiocontrast substances in interventional cardiology and angiology: history, complications and their prevention]. Russian electronic journal of radiology. 2012; 2 (1): 28.
4. Fominyih VP, Fineshin IN, Sharikov PV. Rentgenokontrastnyie preparatyi: Vzglyad reanimatologa [Radiopaque contrast drugs: The view of the resuscitator]. Russian electronic journal of radiology. 2012; 2 (1): 34.
5. Shehadi WH, Toniolo G. Adverse reactions to contrast media: a report from the Committee on Safety of Contrast Media of the International Society of Radiology. Radiology. 1980; 137: 299-302.
6. Haitov RM. Klinicheskaya allergologiya: Rukovodstvo dlya prakticheskih vrachey [Clinical Allergology: A Guide for Practitioners]. Moskva [Moscow]: MED-press-inform. 2002; 624 p.
7. Shimanovskiy NL. Kontrastnyie sredstva: rukovodstvo po ratsionalnomu primeneniyu [Radiopaque agents: guidelines for rational use]. Moskva [Moscow]: GEOTAR-Media. 2009; 464 p.
8. European Society of Urogenital Radiology. ESUR guidelines on contrast media, version 9.0. 2014; http://www.esur.org/esur-guidelines/
9. Federalnyie klinicheskie rekomendatsii po diagnostike i lecheniyu lekarstvennoy allergii [Federal Clinical Recommendations for the Diagnosis and Treatment of Drug Allergies]. 2014; http://nrcii.ru/docs/la.pdf.

© А.М. Делян, Э.Б. Фролова, Н.А. Цибулькин, А.А. Малов, 2018

УДК 616.12-073.756.8(048.8) DOI: 10.20969/VSKM.2018.11(5).104-109

МАГНИТНО-РЕЗОНАНСНАЯ ТОМОГРАФИЯ В НЕОТЛОЖНОЙ КАРДИОЛОГИИ: ОПЫТ ВНЕДРЕНИЯ СОВРЕМЕННОГО ДИАГНОСТИЧЕСКОГО МЕТОДА

ДЕЛЯН АРТУР МАРКОСОВИЧ*, главный врач ГАУЗ «Городская клиническая больница № 7», Россия, 420103, Казань, ул. Чуйкова, 54, e-mail: Artur.Delyan@tatar.ru*
ФРОЛОВА ЭЛЬВИРА БАКИЕВНА*, канд. мед. наук, зам. главного врача по диагностике ГАУЗ «Городская клиническая больница № 7», Россия, 420103, Казань, ул. Чуйкова, 54, e-mail: frolova.67@mail.ru*
ЦИБУЛЬКИН НИКОЛАЙ АНАТОЛЬЕВИЧ*, канд. мед. наук, доцент кафедры кардиологии, рентгеноэндоваскулярной и сердечно-сосудистой хирургии КГМА – филиала ФГБОУ ДПО РМАНПО Минздрава России, Россия, 420012, Казань, ул. Бутлерова, 36, e-mail: kdkgma@mail.ru*
МАЛОВ АЛЕКСЕЙ АНАТОЛЬЕВИЧ*, ассистент кафедры онкологии с курсом лучевой диагностики и лучевой терапии ФГБОУ ВО «Казанский государственный медицинский университет» Минздрава России; врач-рентгенолог ГАУЗ «Городская клиническая больница № 7», Россия, 420103, Казань, ул. Чуйкова, 54, e-mail: malov_aleksei@inbox.ru*

Реферат. ***Цель*** – характеристика современных представлений о магнитно-резонансной томографии сердца и клинических аспектах применения метода; изложение результатов внедрения магнитно-резонансной томографии сердца в клиническую практику ГАУЗ «Городская клиническая больница № 7» г. Казани. ***Материал и методы.*** Обзор научной медицинской литературы по теме магнитно-резонансной томографии сердца. Результаты внедрения и практического применения магнитно-резонансной томографии сердца в деятельность ГАУЗ «Городская клиническая больница № 7» г. Казани. ***Результаты и их обсуждение.*** Магнитно-резонансная томография сердца может использоваться для диагностики большого числа кардиологических заболеваний. Одной из основных областей применения магнитно-

резонансной томографии в кардиологии являются оценка интегральной и регионарной сократимости миокарда. Высокая точность метода позволяет четко дифференцировать эндокард и определять характер сократимости сегментов миокарда. Высокое временное разрешение современной магнитно-резонансной томографии позволяет проследить и охарактеризовать процесс сокращения по отдельным участкам миокарда. Преимуществом магнитно-резонансной томографии является возможность оценки внутренней структуры миокарда. Данный метод позволяет непосредственно соотнести характер сегментарной сократимости миокарда с особенностями внутренней структуры отдельного сегмента. Практическое применение магнитно-резонансной томографии сердца предполагает дальнейшее совершенствование оборудования и программного обеспечения, используемого при проведении данного метода. ***Выводы.*** Магнитно-резонансная томография в кардиологии является современным и перспективным диагностическим методом, позволяющим оценивать основные структурные и функциональные параметры сердца у пациентов с ишемической болезнью сердца и некоронарогенными заболеваниями миокарда. Начальные результаты внедрения данного метода в повседневную клиническую практику подтверждают высокую диагностическую точность данного метода для выявления и дифференциальной диагностики кардиологических заболеваний, особенно в сложных клинических случаях.
Ключевые слова: магнитно-резонансная томография, заболевания сердца, диагностика.
Для ссылки: Магнитно-резонансная томография в неотложной кардиологии: опыт внедрения современного диагностического метода / А.М. Делян, Э.Б. Фролова, Н.А. Цибулькин, А.А. Малов // Вестник современной клинической медицины. – 2018. – Т. 11, вып. 5. – С.104–109. ***DOI:*** 10.20969/VSKM.2018.11(5).104-109.

MAGNETIC RESONANCE IMAGING IN EMERGENCY CARDIOLOGY: AN INTRODUCTION OF MODERN DIAGNOSTIC METHOD

DELYAN ARTUR M.*, Head physicion of City Clinical Hospital № 7, Russia, 420103, Kazan, Chuykov str., 54, e-mail: Artur.Delyan@tatar.ru*
FROLOVA ELVIRA B.*, C. Med. Sci., deputy Head physicion of City Clinical Hospital № 7, Russia, 420103, Kazan, Chuykov str., 54, e-mail: frolova.67@mail.ru*
TSYBULKIN NIKOLAY A.*, C. Med. Sci., associate professor of the Department of cardiology, roentgenendovascular and cardiovascular surgery of Kazan State Medical Academy – the branch of Russian Medical Academy of Postgraduate Education, Russia, 420012, Kazan, Butlerov str., 36, e-mail: kdkgma@mail.ru*
MALOV ALEKSEI A.*, assistant of professor of the Department of oncology with the course of radiation diagnostics and radiotherapy of Kazan State Medical University; radiologist of City Clinical Hospital № 7, Russia, 420103, Kazan, Chuykov str., 54, e-mail: malov_aleksei@inbox.ru*

Abstract. ***Aim.*** To characterize modern ideas of heart magnetic resonance imaging (MRI) and the main aspects of its clinical apply and demonstrate results of heart MRI introduction in clinical practice of our hospital. ***Material and methods.*** A review of scientific medical literature on heart MRI was performed. Efficiency of heat MRI was assesed. ***Results and discussion.*** Heart MRI can be used for diagnostics of variety cardiologic diseases. One of main scopes of MRI in cardiology is assessment of integrated and regional contractility of myocardium. High precision of method allows to accurately differentiate an endocardium disorders and to define contractility of myocardium segments. High temporary resolution of cardiac MRI allows to track and characterize process of reduction on certain sites of myocardium. Advantage of MRI allows possibility of internal structure of myocardium assessment. Cardiac MRI correlates segmental myocardium contractility to internal structure of separate segment. Practical use of cardiac MRI includes further equipment and software updates to improve sensitivity of method. ***Conclusion.*** Magnetic resonance imaging in cardiology is modern and perspective diagnostic method allowing to estimate all key structural and functional parameters of heart in patients with an ischemic heart disease and other myocardium diseases. Initial results of introduction of this method in routine clinical practice confirms high diagnostic value of this method for identification and differential diagnostics of cardiologic diseases, especially in difficult clinical cases.
Key words: magnetic resonance imaging, heart diseases, diagnostics.
For reference: Delyan AM, Frolova EB, Tsybulkin NA, Malov AA. Magnetic resonance imaging in emergency cardiology: an introduction of modern diagnostic method. The Bulletin of Contemporary Clinical Medicine. 2018; 11 (5): 104–109. ***DOI:*** 10.20969/VSKM.2018.11(5).104-109.

Введение. Современная кардиология базируется на двух основных направлениях технологического развития: методы диагностики заболеваний сердца и методы их лечения. Наиболее наглядными для практического врача можно считать лечебные методы, результаты которых объективно отражаются на состоянии здоровья пациента, тогда как анализ результатов большинства диагностических методов требует специальной подготовки. Отдавая должное рентгенологическим методам, продемонстрировавшим свою незаменимость в оценке атеросклеротических изменений коронарных сосудов, следует отметить, что целый ряд параметров структуры и функции сердца находятся за пределами диагностических возможностей коронарной ангиографии. Также, несмотря на высокий уровень заболеваемости ишемической болезнью сердца (ИБС) и ее несомненную клиническую актуальность, спектр кардиологических заболеваний далеко не исчерпывается проявлениями коронарного атеросклероза. Рентгеновская компьютерная томография (РКТ) показала свою незаменимость в диагностике структурных аномалий и новообразований сердца и перикарда. Однако ограниченность ее возможностей в оценке состояния мягких тканей не позволяет использовать РКТ для уверенной диагностики всего многообразия изменений собственно миокарда.

В течение последнего полувека параллельно с рентгенологическими методами также развивались и другие направления неинвазивной визуализирующей диагностики. Наиболее широко известна и доступна эхокардиография (ЭхоКГ). Альтернативным, давно и хорошо зарекомендовавшим себя диагностическим методом является перфузионная сцинтиграфия миокарда. Оба эти метода позволяют оценить функциональное состояние сердечной мышцы, но в ряде случаев недостаточно точно описывают особенности изменений его структуры. В этом ряду диагностических технологий, применяемых в кардиологии, магнитно-резонансная томография (МРТ) до недавнего времени занимала не первое место. Ситуация изменилась в последние несколько лет главным образом в связи с прогрессом в области цифровых технологий. Новые возможности в получении и обработке изображения открыли перед методом МРТ новые, ранее недоступные возможности.

Роль и диагностические возможности МРТ. Метод МРТ, в отличие от ЭхоКГ и РКТ, строго говоря, не является

лучевым в обычном понимании. Он основан на регистрации изменений электромагнитных свойств тканей, возникающих под воздействием внешнего магнитного поля. Скорее он регистрирует разницу в характеристиках электромагнитных свойств, присущих разным тканям. Ценным свойством МРТ является ее способность дифференцировать разные состояния одной и той же ткани, в зависимости от содержания в ней жидкости, а также тех или иных структурных элементов [1].

Исторически сложилось так, что МРТ чаще ассоциируется с диагностикой в неврологии и онкологии. Имелись объективные факторы, снижавшие возможности ее применения для исследования сердца. Основной причиной этого можно считать относительно большую длительность процесса получения изображения, в течение которого исследуемая ткань должна оставаться максимально неподвижной. Сердцебиение и дыхание существенно затрудняли исследование сердца на начальном этапе развития технологии МРТ. Диагностические возможности МРТ для исследования сердца расширились в связи с внедрением импульсных ЭКГ-синхронизированных последовательностей градиентного эхо (TrueFISP, B-FFE, FIESTA) в кинорежиме. Двойная синхронизация сбора данных по фазе сердечного цикла и дыханию позволила нивелировать артефакты, связанные с движением сердца.

Метод МРТ осуществляет послойное изучение анатомии сердца и включает в среднем 10–12 томографических срезов. Он используется для анализа функционального состояния подвижных структур сердца, расчета объемов камер, массы миокарда, параметров локального систолического утолщения стенок желудочков [2]. МРТ позволяет получать стандартные срезы, частично унифицированные с ЭхоКГ, при любом положении сердца, что ценно при исследовании пациентов с нарушенной синтопией органов грудной клетки. МРТ позволяет получать срезы под любым углом, в произвольно заданной плоскости, что требует от врача-рентгенолога высокого уровня подготовки. Визуализация с контрастированием препаратами на основе гадолиния с инверсией восстановления сигнала (Inversion Recovery, IR-TFE, DE-PSIR, IR-MDE) и с отсроченным контрастированием (Delayed Enchancement, IDE), основанная на задержке вымывания контрастов, позволяет выявлять рубцовые и фиброзные изменения миокарда, дифференцировать гибернирующий миокард [3].

Практика показывает, что наибольший клинический эффект от использования технологии МРТ может быть получен при помощи применения соответствующего программного обеспечения, которое позволяет максимально раскрыть диагностический потенциал данного метода [4, 5]. Таким образом, уникальным свойством современной МРТ является сочетание в ней большого числа возможностей оценки структуры и функции исследуемой ткани, не совместимых между собой в других диагностических методах. В настоящее время МРТ позволяет определять целый ряд показателей исследуемых тканей, включая их морфологическую структуру, осуществлять дифференциацию тканей на уровне, приближающемся к гистологическому, оценивать кровоснабжение тканей и особенности их метаболизма, определять их функциональное состояние на уровне механической активности и биохимических процессов [6, 7]. Таким образом, за последние годы метод МРТ стал одним из самых информативных современных неинвазивных методов диагностики [8, 9].

Вместе с тем факторами, ограничивающими во всем мире более широкое применение МРТ сердца, является высокая стоимость оборудования и материалов. На сегодняшний день МРТ в кардиологии может применяться как высокоточный, высокоинформативный дополнительный диагностический метод, используемый по показаниям в случаях, когда более доступные и общепринятые методы не дают ответа на поставленные клиницистами вопросы [10].

Актуальные направления МРТ в кардиологии. Одной из основных областей применения диагностических методов в кардиологии является оценка интегральной и регионарной сократимости миокарда. В настоящее время наиболее широко используется в этом отношении ЭхоКГ. Определенная субъективность в оценке и зависимость от качества визуализации компенсируется быстротой исследования, его повсеместной доступностью и сравнительно невысокой стоимостью оборудования. Успешность применения ЭхоКГ в данном случае связана также с высокой степенью дифференцировки анэхогенной жидкости и относительно гиперэхогенных структур сердца, что обеспечивает высокую контрастность изображения. Аналогичной способностью обладает и МРТ, на которой кровь и миокард также дифференцируются с высокой точностью. Дополнительные возможности МРТ в этой связи определяются различными методами получения изображения, при которых сигнал от крови может визуализироваться как «черный» или «белый». Использование Т2-взвешенных последовательностей «Black-blood» с возможностью подавления сигнала от жира (T2-STIR, T2-TIRM, Double-FR-FSE) является рутинным в МРТ для анализа морфологии миокарда, выявления признаков жировой инфильтрации стенки и отека миокарда при различных патологических состояниях. Высокая контрастность позволяет четко дифференцировать эндокард, кинетика которого определяет характер сократимости данного участка миокарда. Еще одним преимуществом МРТ перед ЭхоКГ является возможность оценки внутренней структуры миокарда. Известно, что вследствие особенностей ультразвуковой локации степень эхогенности миокарда, как и его внутренняя структура, не всегда могут быть достоверно оценены на эхограмме. Метод МРТ, напротив, позволяет непосредственно соотнести характер сегментарной сократимости миокарда с особенностями внутренней структуры отдельного сегмента [11].

Возможность визуализации границ миокарда позволяет использовать МРТ также для оценки объема миокарда и расчета его массы. Построение изображения по томографическому принципу является идеальным для оценки такой сложной конфигурации, которую представляет собой миокард левого желудочка, особенно в условиях постинфарктного ремоделирования [12]. Это позволяет не только оценить наличие и степень гипертрофии миокарда, но также установить регионарные особенности распределения гипертрофии и уточнить внутреннюю структуру гипертрофированного участка миокарда. Вместе с тем использовать МРТ целенаправленно для диагностики гипертрофии вряд ли целесообразно. Те же данные, хотя и с несколько меньшей точностью, могут быть получены несравненно проще: в качественной форме по ЭКГ и рентгенографии, а количественно могут быть рассчитаны по ЭхоКГ. Очевидно, что высокий диагностический потенциал кардиологического МРТ следует использовать рационально и обоснованно.

Несмотря на развитие эндоваскулярных методов лечения, атеросклероз коронарных артерий остается ведущим патогенетическим механизмом повышенной заболеваемости и летальности в кардиологии. Проведение реваскуляризации само по себе не всегда решает проблему. Большое значение имеет выявление пациентов, у которых интервенционное вмешательство на данном этапе заболевания даст наиболее значительный клинический результат. Оптимальными кандидатами на реваскуляризацию являются пациенты с большим объемом ишемизированного миокарда, сохранившего свою жизнеспособность несмотря на острую или хроническую ишемию. Бывает так, что восстановление коронарного

кровотока не приводит к существенному восстановлению функции пораженного миокарда, хотя вмешательство было проведено своевременно. В этой связи возникает необходимость выявления жизнеспособного миокарда.

До недавнего времени эту задачу выполняли стресс-ЭхоКГ, перфузионная сцинтиграфия миокарда, однофотонная эмиссионная компьютерная томография (ОФЭКТ) с нагрузочной пробой. Слабой стороной стресс-ЭхоКГ является зависимость результатов исследования от качества визуализации. Сцинтиграфия использует радиоактивные препараты, которые, хотя и имеют короткий период полураспада, не могут считаться в полной мере безопасными. Сходную информацию можно также получить по данным однофотонной эмиссионной томографии и позитронно-эмиссионной томографии (ПЭТ). Однако оба метода являются вариантами эмиссионных радионуклиных томографий и также связаны с введением радиофармпрепаратов. В этой связи МРТ-исследование с контрастированием, основанное на задержке вымывания гадолиния из волокон коллагена в отсроченную фазу, визуализирует рубцовую ткань. Вместе с тем задачи диагностики ИБС у пациентов с пограничными стенозами коронарных артерий для определения тактики ведения проще решать методами радионуклидной диагностики.

Помимо выявления жизнеспособного миокарда, позволяющего спрогнозировать потенциальную эффективность реваскуляризации, МРТ дает возможность точно определять объем и локализацию фактического расположения пораженного участка миокарда при инфаркте. Это позволяет прогнозировать тяжесть течения заболевания в остром периоде, вероятность развития значимой сердечной недостаточности, а также оценивать риск летальности в постинфарктном периоде. Прогностическая ценность МРТ в этом отношении оказалась даже более высокой, чем фракция выброса левого желудочка (ФВ ЛЖ), считавшаяся до недавнего времени наиболее достоверным предиктором летальности у больных с инфарктом миокарда. Именно способность дифференцировать характер тканей делает МРТ практически незаменимым для диагностики изменений миокарда различного генеза. Теоретически, РКТ также способна выявлять тканевые различия, однако эта дифференцировка возможна на более позднем этапе, начиная с момента формирования рубцовой ткани. Напротив, МРТ позволяет выявлять тканевые изменения уже в остром периоде инфаркта, и даже в ряде случаев на этапе тяжелой острой ишемии, не доходящей до степени некроза миокарда. Данная возможность может эффективно использоваться у пациентов с острым коронарным синдромом (ОКС).

Результаты внедрения МРТ сердца в практику. Применение МРТ для исследования сердца в ГАУЗ ГКБ № 7 г. Казани начато с февраля 2018 г. На начало июня 2018 г. проведено 55 исследований. За 4 мес метод продемонстрировал высокую диагностическую эффективность. Клиническую значимость и ценность получаемой с его помощью информации подтвердили врачи-кардиологи всех отделений. Наглядность полученных данных, доступность оценки и определенность заключения существенно облегчают диагностику и ведение больных в сложных случаях. *Наиболее ценным с практической точки зрения оказалось применение МРТ в следующих случаях:*

1. Дифференциальная диагностика рестриктивной кардиомиопатии с констриктивным перикардитом и поражением сердца вследствие амилоидоза. У пациента с концентрической гипертрофией ЛЖ с выраженной диастолической дисфункцией ЛЖ по рестриктивному типу выявлен амилоидоз сердца в форме диффузного субэндокардиального отсроченного накопления гадолиния в амилоидной ткани.

2. Диагностика и дифференциальная диагностика перикардиального выпота и объемных образований в полости перикарда: впервые выявлена ангиосаркома перикарда.

3. Уточнение данных структуры и функции ЛЖ, полученных на ЭхоКГ при неоптимальной визуализации. Выявление гипертрофии ЛЖ, ее тип и степень выраженности, определение параметров ЛЖ и его интегральной сократимости, включая конечно-диастолический объем, ударный объем, фракцию выброса.

4. Диагностика вовлечения в патологический процесс сердца при системных и аутоиммунных заболеваниях. У пациента с саркоидозом легких выявлено вовлечение сердца в форме макрогранулемы.

5. Посегментная визуализация миокарда ЛЖ у пациентов с ИБС. Выявлены рубцовые изменения миокарда ишемического генеза, проведена оценка жизнеспособности миокарда в бассейнах предполагаемого кардиохирургического вмешательства. В другом случае выявлена постинфарктная аневризма верхушки ЛЖ, ранее не диагностированный тромб в верхушечной аневризме ЛЖ, трансмуральный рубец переднеперегородочных, нижнеперегородочных и нижних сегментов ЛЖ.

6. Дифференциальная диагностика острого инфаркта миокарда и постинфарктного кардиосклероза при недостаточной информативности ЭКГ и теста на тропонины. Выявлен отек апикальных сегментов ЛЖ как проявление острой ишемии при отсутствии рубцовых изменений в миокарде.

7. Дифференциальная диагностика ишемической и дилатационной кардиомиопатии (ДКМП), стратификация риска внезапной сердечной смерти пациента с ДКМП. Выявлена ДКМП в виде выраженной дилатации ЛЖ, низкой фракции выброса, митральной и аортальной регургитации, полостчатым интрамиокардиальным фиброзом, патогномоничным для данной КМП.

8. Диагностика гипертрофической кардиомиопатии (ГКМП), включая апикальную форму, проявляющуюся изолированной гипертрофией верхушки сердца.

9. Диагностика некомпактного миокарда ЛЖ.

В соответствии с международными рекомендациями основными направлениями применения МРТ сердца являются:

1. Дифференциальная диагностика ишемической болезни сердца, миокардитов и идиопатических кардиомиопатий [13].

2. Диагностика рубцовых изменений миокарда, посегментная оценка сократительной функции и жизнеспособности миокарда, дифференциальная диагностика острой ишемии и постинфарктного кардиосклероза при отсутствии убедительных данных по результатам рутинных исследований, выявление тромботических масс в полостях сердца [14, 15].

3. Диагностика и дифференциальная диагностика характера выпота в полости перикарда (транссудат, экссудат, кровь), новообразований перикарда и средостения, констриктивного перикардита, кист и дивертикулов перикарда [16].

4. Диагностика ГКМП, оценка прогноза и стратификация риска внезапной сердечной смерти, формулировка показаний для установки имплантируемого кардиовертера-дефибриллятора [17].

Перспективными направлениями дальнейшего развития МРТ сердца в ГАУЗ ГКБ № 7 г. Казани являются:

1. Информирование врачей-кардиологов, терапевтов и кардиохирургов о диагностических возможностях метода МРТ в кардиологии, проведение образовательных мероприятий по данной теме.

2. Обновление программного обеспечения на используемом оборудовании. *Программа Look-locker* для

автоматизированного подбора времени Т1 и получения качественных изображений рубцовых и фиброзных изменений. *Программы типа DIXON* для исследования сердца тонкими (2,0–2,5 мм) ЭКГ-синхронизированными срезами, что позволяет выполнять МРТ-коронарографию и выявлять нестабильность атеросклеротических бляшек. *Программный пакет* для выполнения и анализа методик Т1- и Т2-картирования, позволяющий повысить точность оценки фиброзных изменений миокарда при миокардитах и кардиомиопатиях, а также фиброзных изменений в предсердиях перед вмешательствами методом радиочастотной абляции у пациентов с фибрилляцией предсердий. *Программные приложения* для исследования перфузии миокарда с использованием динамических протоколов *(dynamic first pass)* для анализа первого прохождения *(first pass)* болюса контрастного парамагнетика (гадолиния) в покое и с фармакологическими пробами, позволяющими оценивать гемодинамическую значимость пограничных стенозов в диагностике ИБС. Приобретение *пакета программ Т2*ВВ* – передового метода оценки интрамиокардиального геморрагического кровоизлияния у пациентов с реперфузионными повреждениями миокарда после реваскуляризации (феномен no-reflow)

Использование современного программного обеспечения позволит повысить диагностическую точность исследования и сократить время его проведения с 50–60 до 20–30 мин, что увеличит эффективность использования оборудования.

3. В перспективе планирование перехода на МР-томографы с напряженностью магнитного поля 3 Тесла позволит повысить пространственную разрешающую способность метода.

Выводы. Магнитно-резонансная томография в кардиологии является современным и перспективным диагностическим методом, позволяющим оценивать все основные структурные и функциональные параметры сердца у пациентов с ИБС и некоронарогенными заболеваниями миокарда. Начальные результаты внедрения данного метода в повседневную клиническую практику в ГАУЗ ГКБ № 7 г. Казани подтверждают высокую диагностическую точность данного метода для выявления и дифференциальной диагностики кардиологических заболеваний, особенно в сложных клинических случаях. Практическое применение МРТ сердца предполагает дальнейшее совершенствование оборудования и программного обеспечения, используемого при проведении данного метода.

Прозрачность исследования. *Исследование не имело спонсорской поддержки. Авторы несут полную ответственность за предоставление окончательной версии рукописи в печать.*

Декларация о финансовых и других взаимоотношениях*. Все авторы принимали участие в разработке концепции, дизайна исследования и в написании рукописи. Окончательная версия рукописи была одобрена всеми авторами. Авторы не получали гонорар за исследование.*

ЛИТЕРАТУРА

1. Cardiac Tissue Injury and Remodeling Is Dependent Upon MR Regulation of Activation Pathways in Cardiac Tissue Macrophages / J.Z. Shen, J. Morgan, G.H. Tesch [et al.] // Endocrinology. – 2016. – Vol. 157 (8). – P.3213–3223.
2. CT and MR imaging of the pulmonary valve / F. Saremi, A. Gera, S.Y. Ho [et al.] // Radiographics. – 2014. – Vol. 34 (1). – P.51–71.
3. A novel level set method for segmentation of left and right ventricles from cardiac MR images / Y. Liu, C. Li, S. Guo [et al.] // Conf. Proc. IEEE Eng. Med. Biol. Soc. – 2014. – Vol. 20. – P.4719–4722.
4. Fully automatic geometry planning for cardiac MR imaging and reproducibility of functional cardiac parameters / M. Frick, I. Paetsch, C. den Harder [et al.] // J. Magn. Reson. Imaging. – 2011. – Vol. 34 (2). – P.457–456.
5. Design, construction, and evaluation of a dynamic MR compatible cardiac left ventricle model / M.A. Dieringer, J. Hentschel, T. de Quadros [et al.] // Med. Phys. – 2012. – Vol. 39 (8). – P.4800–4806.
6. Temperature dependence of postmortem MR quantification for soft tissue discrimination / W.D. Zech, N. Schwendener, A. Persson [et al.] // Eur. Radiol. – 2015. – Vol. 25 (8). – P.2381–2389.
7. Feasibility of fast MR-thermometry during cardiac radiofrequency ablation / B.D. De Senneville, S. Roujol, P. Jaïs [et al.] // NMR Biomed. – 2012. – Vol. 25 (4). – P.556–562.
8. *Dymarkowski, S.* Non-coronary applications of cardiac CT (with MR correlation) / S. Dymarkowski // JBR-BTR. – 2013. – Vol. 96 (6). – P.406–408.
9. Incidental extracardiac findings on cardiac MR: Systematic review and meta-analysis / V. Dunet, J. Schwitter, R. Meuli, C. Beigelman-Aubry // J. Magn. Reson. Imaging. – 2016. – Vol. 43 (4). – P.929–939.
10. First experience of simultaneous PET/MRI for the early detection of cardiac involvement in patients with Anderson-Fabry disease / C. Nappi, M. Altiero, M. Imbriaco [et al.] // Eur. J. Nucl. Med. Mol. Imaging. – 2015. – Vol. 42 (7). – P.1025–1031.
11. Assessment of cardiac dyssynchrony by cardiac MR: A comparison of velocity encoding and feature tracking analysis / D.L. Kuetting, A.M. Sprinkart, D. Dabir [et al.] // J. Magn. Reson. Imaging. – 2016. – Vol. 43 (4). – P.940–946.
12. A probabilistic patch-based label fusion model for multi-atlas segmentation with registration refinement: application to cardiac MR images / W. Bai, W. Shi, D.P. O'Regan [et al.] // IEEE Trans Med. Imaging. – 2013. – Vol. 32 (7). – P.1302–1315.
13. Mitral regurgitation in left ventricular noncompaction cardiomyopathy assessed by cardiac MRI / R.B. Stacey, J. Haag, M.E. Hall [et al.] // J. Heart Valve Dis. – 2014. – Vol. 23 (5). – P.591–597.
14. *Wang, H.* Cardiac motion and deformation recovery from MRI: a review / H. Wang, A.A. Amini // IEEE Trans Med. Imaging. – 2012. – Vol. 31 (2). – P.487–503.
15. Automatic segmentation of the left ventricle into 17 anatomical regions in cardiac MR imaging / X. Liang, R. Garnavi, S. Wail [et al.] // Conf. Proc. IEEE Eng. Med. Biol. Soc. – 2015. – Vol. 2015. – P.6531–6535.
16. *Bogaert, J.* Pericardial disease: value of CT and MR imaging // J. Bogaert, M. Francone // Radiology. – 2013. – Vol. 267 (2). – P.340–356.
17. Impact of unrecognized myocardial scar detected by cardiac magnetic resonance imaging on event-free survival in patients presenting with signs or symptoms of coronary artery disease / R.Y. Kwong, A.K. Chan, K.A. Brown [et al.] // Circulation. – 2006. – Vol. 113. – P.2733–2743.

REFERENCES

1. Shen JZ, Morgan J, Tesch GH, et al. Cardiac Tissue Injury and Remodeling Is Dependent Upon MR Regulation of Activation Pathways in Cardiac Tissue Macrophages. Endocrinology. 2016; 157 (8): 3213-3223.
2. Saremi F, Gera A, Ho SY, et al. CT and MR imaging of the pulmonary valve. Radiographics. 2014; 34 (1): 51-71.
3. Liu Y, Li C, Guo S, Song Y, Zhao Y. A novel level set method for segmentation of left and right ventricles from cardiac MR images. Conf Proc IEEE Eng Med Biol Soc. 2014; 2014: 4719-4722.
4. Frick M, Paetsch I, den Harder C, et al. Fully automatic geometry planning for cardiac MR imaging and reproducibility of functional cardiac parameters. J Magn Reson Imaging. 2011; 34 (2): 457-456.
5. Dieringer MA, Hentschel J, de Quadros T, et al. Design, construction, and evaluation of a dynamic MR compatible

cardiac left ventricle model. Med Phys. 2012; 39 (8): 4800-4806.
6. Zech WD, Schwendener N, Persson A, et al. Temperature dependence of postmortem MR quantification for soft tissue discrimination. Eur Radiol. 2015; 25 (8): 2381-2389.
7. De Senneville BD, Roujol S, Jaïs P, et al. Feasibility of fast MR-thermometry during cardiac radiofrequency ablation. NMR Biomed. 2012; 25 (4): 556-562.
8. Dymarkowski S. Non-coronary applications of cardiac CT (with MR correlation). JBR-BTR. 2013; 96 (6): 406-408.
9. Dunet V, Schwitter J, Meuli R, Beigelman-Aubry C. Incidental extracardiac findings on cardiac MR: Systematic review and meta-analysis. J Magn Reson Imaging. 2016; 43 (4): 929-939.
10. Nappi C, Altiero M, Imbriaco M, et al. First experience of simultaneous PET/MRI for the early detection of cardiac involvement in patients with Anderson-Fabry disease. Eur J Nucl Med Mol Imaging. 2015; 42 (7): 1025-1031.
11. Kuetting DL, Sprinkart AM, Dabir D, et al. Assessment of cardiac dyssynchrony by cardiac MR: A comparison of velocity encoding and feature tracking analysis. J Magn Reson Imaging. 2016; 43 (4): 940-946.
12. Bai W, Shi W, O'Regan DP, et al. A probabilistic patch-based label fusion model for multi-atlas segmentation with registration refinement: application to cardiac MR images. IEEE Trans Med Imaging. 2013; 32 (7): 1302-1315.
13. Stacey RB, Haag J, Hall ME, et al. Mitral regurgitation in left ventricular noncompaction cardiomyopathy assessed by cardiac MRI. J Heart Valve Dis. 2014; 23 (5): 591-597.
14. Wang H, Amini AA. Cardiac motion and deformation recovery from MRI: a review. IEEE Trans Med Imaging. 2012; 31 (2): 487-503.
15. Liang X, Garnavi R, Wail S, et al. Automatic segmentation of the left ventricle into 17 anatomical regions in cardiac MR imaging. Conf Proc IEEE Eng Med Biol Soc. 2015; 2015: 6531-6535.
16. Bogaert J, Francone M. Pericardial disease: value of CT and MR imaging. Radiology. 2013; 267 (2): 340-356.
17. Kwong RY, Chan AK, Brown KA, et al. Impact of unrecognized myocardial scar detected by cardiac magnetic resonance imaging on event-free survival in patients presenting with signs or symptoms of coronary artery disease. Circulation. 2006; 113: 2733–2743.

© Р.И. Перов, А.Р. Хакимова, Н.А. Попова, 2018

УДК 616.831.39(048.8) DOI: 10.20969/VSKM.2018.11(5).109-114

СИНДРОМ УМЕРЕННОЙ ЭНЦЕФАЛОПАТИИ С ОБРАТИМЫМ ПОРАЖЕНИЕМ ВАЛИКА МОЗОЛИСТОГО ТЕЛА: ОБЗОР ЛИТЕРАТУРЫ И СОБСТВЕННОЕ НАБЛЮДЕНИЕ В НЕОТЛОЖНОЙ НЕВРОЛОГИЧЕСКОЙ КЛИНИКЕ

ПЕРОВ РОМАН ИГОРЕВИЧ*, врач-ординатор кафедры неврологии, нейрохирургии и медицинской генетики ФГБОУ ВО «Казанский государственный медицинский университет» Минздрава России, Россия, 420012, Казань, ул. Бутлерова, 49, e-mail: astronomerbellatrix@yandex.ru*
ХАКИМОВА АЛЬБИНА РАИСОВНА*, врач-невролог неврологического отделения № 2 ГАУЗ «Городская клиническая больница № 7»; ассистент кафедры неврологии, нейрохирургии и медицинской генетики ФГБОУ ВО «Казанский государственный медицинский университет» Минздрава России, Россия, 420137, Казань, ул. Чуйкова, 54, e-mail: dralbina@mail.ru*
ПОПОВА НАТАЛИЯ АНАТОЛЬЕВНА*, зав. неврологическим отделением № 2 ГАУЗ «Городская клиническая больница № 7», Россия, 420137, Казань, ул. Чуйкова, 54, e-mail: p_nathali@mail.ru*

Реферат. ***Цель*** – характеристика современных представлений об синдроме умеренной энцефалопатии с обратимым поражением валика мозолистого тела, который является редким неврологическим синдромом и характеризуется очагами, выявляемыми при магнитно-резонансном исследовании. ***Материал и методы.*** Обзор научной медицинской литературы по теме синдрома умеренной энцефалопатии с обратимым поражением валика мозолистого тела и приведение клинического примера. ***Результаты и их обсуждение***. Патогенез данного синдрома неизвестен, однако высказываются предположения, что синдром ассоциируется с инфекцией, метаболическими нарушениями, лекарственной терапией, субарахноидальными кровоизлияниями, злокачественными опухолями, травмами и другими состояниями. Клинические проявления могут включать судорожные приступы, нарушение сознания, головокружение, двигательные нарушения, слепоту, атаксию, тремор и галлюцинации, чему обычно предшествует лихорадка. Магнитно-резонансная картина характеризуется очагами легкой гиперинтенсивности на Т2-взвешенных изображениях, изоинтенсивными или немного гипоинтенсивными на Т1-взвешенном изображении, демонстрирующими сниженную диффузию в DWI-режиме, низкий видимый коэффициент диффузии на ADC. Нами было проведено клиническое наблюдение пациентки, 47 лет, которая поступила в клинику после судорожного приступа с жалобами на «тяжесть» в голове, нарушение памяти с затруднением запоминания текущих событий с момента госпитализации в отделение, на узнавание незнакомых людей (как знакомых), общую слабость, эмоциональную неустойчивость с периодической плаксивостью. На следующий день после поступления была выполнена магнитно-резонансная томография на аппарате с магнитной индукцией в 1,5 Тл. Выявлены изменения в валике мозолистого тела. Проведена дифференциальная диагностика с инфекционным поражением, ишемией мозолистого тела. При выполнении повторной магнитно-резонансной нейровизуализации (1,5 Тл магнитной индукции) на 6-й нед заболевания очаг в валике мозолистого тела значимых изменений не претерпел. На момент контрольной явки через 12 нед от начала заболевания отрицательной динамики в неврологическом статусе отмечено не было. ***Выводы.*** При клиническом подозрении на синдром умеренной энцефалопатии с обратимым поражением валика мозолистого тела необходимо проводить полное клинико-инструментальное обследование пациента, в том числе магнитно-резонансную томографию, и при выявлении изменений при проведении данного исследования проводить дальнейший динамический контроль. Также крайне необходимо провести тщательную дифференциальную диагностику данного состояния с другими возможными неврологическими нарушениями.

Ключевые слова: поражение валика мозолистого тела, MERS-синдром.
Для ссылки: Перов, Р.И. Синдром умеренной энцефалопатии с обратимым поражением валика мозолистого тела: обзор литературы и собственное наблюдение в неотложной неврологической клинике / Р.И. Перов, А.Р. Хакимова, Н.А. Попова // Вестник современной клинической медицины. – 2018. – Т. 11, вып. 5. – С.109–114. ***DOI:*** 10.20969/VSKM.2018.11(5).109-114.

MILD ENCEPHALOPATHY WITH REVERSIBLE SPLENIAL CORPUS CALLOSUM LESION: LITERATURE REVIEW AND CASE REPORT IN URGENT NEUROLOGIC CLINICAL PRACTICE

PEROV ROMAN I., *resident of the Department of neurology, neurosurgery and medical genetic of Kazan State Medical University, Russia, 420012, Kazan, Butlerov str., 49, e-mail: astronomerbellatrix@yandex.ru*
KHAKIMOVA ALBINA R., *neurologist of the Department of neurological № 2 of City Clinical Hospital № 7; assistant of the Department of neurology, neurosurgery and medical genetic of Kazan State Medical University, Russia, 420137, Kazan, Chuikov str., 54, e-mail: dralbina@mail.ru*
POPOVA NATALIA A., *Head of the Department of neurological № 2 of City Clinical Hospital № 7, Russia, 420137, Kazan, Chuikov str., 54, e-mail: p_nathali@mail.ru*

Abstract. ***Aim.*** To review modern concepts of moderate encephalopathy with reversible lesion of the corpus callosum, a rare neurological syndrome characterized by foci detected by magnetic resonance imaging. ***Material and methods.*** A review of scientific medical literature on moderate encephalopathy with reversible lesion of the corpus callosum and a clinical example. ***Results and its discussion.*** The pathogenesis of this syndrome is unknown, however, it has been suggested that the syndrome is associated with infection, metabolic disorders, drug therapy, subarachnoid hemorrhages, malignant tumors, injuries and other conditions. Clinical manifestations may include convulsive seizures, impaired consciousness, dizziness, motor impairment, blindness, ataxia, tremors, and hallucinations, which are usually preceded by fever. The MRI picture is presented by mild hyperintensity foci on T2-weighted images, iso-intensive or slightly hypo-intensive on a T1-weighted image, showing reduced diffusion in the DWI mode, a low visible diffusion coefficient on the ADC. We conducted a clinical observation of a 47-year-old patient who was admitted after a convulsive seizure with complaints of «heaviness» in her head, memory impairment with difficulty remembering current events from the moment of hospitalization to the department, recognition of strangers (friends), general weakness, emotional imbalance with periodic tearfulness. The next day after admission, 1,5 T MRI showed changes in the corpus callosum. A differential diagnosis with infectious lesions, ischemia of the corpus callosum was performed. Further series of MRI neuroimaging performed with a 1,5 T MRI apparatus at the 6th week of the disease showed that the focus in the corpus callosum did not significantly changed. On control examenation after 12 weeks from the onset of the disease, there was no negative dynamics in the neurological status. ***Conclusions.*** In case of clinical suspicion of moderate encephalopathy syndrome with reversible lesion of the corpus callosum, it is necessary to conduct a full clinical and instrumental examination of the patient, including magnetic resonance imaging, and to detect changes during this study, conduct further dynamic monitoring. It is also extremely necessary to conduct a thorough differential diagnosis of this condition with other possible neurological disorders.
Key words: splenial corpus callosum lesions, MERS-syndrom.
For reference: Perov RI, Khakimova AR, Popova NA. Mild encephalopathy with reversible splenial corpus callosum lesion: literature review and case report in urgent neurologic clinical practice. The Bulletin of Contemporary Clinical Medicine. 2018; 11 (5): 109–114. ***DOI:*** 10.20969/VSKM.2018.11(5).109-114.

Синдром умеренной энцефалопатии с обратимым поражением валика мозолистого тела (MERS) является редким неврологическим синдромом, который характеризуется очагами, выявляемыми при магнитно-резонансном (МР) исследовании [1].

Патогенез данного синдрома неизвестен, однако высказываются предположения, что в основе наблюдаемых радиологических изменений могут лежать отек листков миелиновой оболочки или воспаление мозолистого тела [2], однако сообщение о наблюдении MERS у новорожденного возрастом 12 дней [3], когда валик мозолистого тела немиелинизирован [2], заставляет в первой гипотезе усомниться. Что касается предположения о роли воспаления, имеется небольшое исследование [4], в котором было обнаружено повышение уровня цитокинов интерлейкинов (ИЛ) ИЛ-6 и ИЛ-10 в цереброспинальной жидкости пациентов с MERS. Возможным объяснением роли повышения уровня данных цитокинов в патогенезе синдрома служит следующий патофизиологический каскад, предложенный в недавней работе: при воспалении под воздействием травмы, инфекции происходит активация макрофагов, которые выбрасывают ИЛ-1 и ИЛ-6. Активируются моноциты, которые также выбрасывают эти цитокины. Рекрутируются Т-клетки, воздействие которых на клетки эндотелия приводит к повышению сосудистой проницаемости и нарушению гематоэнцефалического барьера. Также эндотелиальные клетки начинают продуцировать фактор некроза опухоли альфа. В свою очередь, астроциты, стимулированные ИЛ-1, секретируют глутамат и блокируют его обратный захват, что повышает его внеклеточную концентрацию. Микроглия, которая является резидентным макрофагом центральной нервной системы (ЦНС), также активируется, что приводит к выбросу еще большего количества цитокинов, возможным следствием чего является демиелинизация. Конечным результатом данного процесса является значительное повышение уровня глутамата (в 100 и более раз от нормального уровня) во внеклеточном пространстве. Внеклеточный глутамат связывается с NMDA- и AMPA-рецепторами, что приводит к увеличению внутриклеточного тока ионов натрия и кальция, внеклеточного тока калия, входу воды в клетку. Развивается цитотоксический отек. Мозолистое тело и, в частности, его валик очень уязвимы. По сравнению с нейронами в других областях мозга, нейроны, астроциты и олигодендроциты мозолистого тела имеют более высокую плотность рецепторов, включая рецепторы к цитокинам, рецепторы к глутамату и другим возбуждающим аминокислотам, токсинам и лекарственным средствам. Эта повышенная плотность приводит к склонности мозолистого тела к цитотоксическому отеку. Эта же группа авторов предлагает заменить термин MERS термином «цитотоксические поражения мозолистого тела» (CLOCCs), однако предложенный термин встречается пока лишь только в их публикациях [5].

Еще одной возможной причиной, нашедшей отражение в некоторых сообщениях, является гипонатриемия [6], возможным подтверждением чего служит обнаружение бессимптомных очагов в мозолистом теле пациентов, принимающих противоэпилептические препараты [7], в частности, карбамазепин и окскарбазепин, что приводит к гипонатриемии и осмотическому миелинолизу во время слишком быстрой ее коррекции при быстрой отмене препарата, аналогично патогенетическому механизму центрального понтинного миелинолиза. Наблюдение очагов в мозолистом теле пациентов с гипогликемическим состоянием приводит гипогликемию к включению в список возможных причин данного состояния [7, 8].

Этиологически в большинстве случаев удается выявить инфекционный агент, среди которых присутствуют

несколько видов вирусов и бактерий [9–18]. Имеются также сообщения о возникновении MERS при аутоиммунном поражении ЦНС [19], отравлении ядом бледной поганки [20], гемолитико-уремическом синдроме [21]. Однако в части случаев этиологический фактор установить не удается [22].

Клинические проявления могут включать судорожные приступы, нарушение сознания, головокружение, двигательные нарушения, слепоту, атаксию, тремор и галлюцинации, чему обычно предшествует лихорадка [1].

МР-картина характеризуется очагами легкой гиперинтенсивности на Т2-взвешенных изображениях, изоинтенсивными или немного гипоинтенсивными на Т1-взвешенном изображении, демонстрирующими сниженную диффузию (гиперинтенсивность) в DWI-режиме, низкий видимый коэффициент диффузии на ADC. На основании МР-картины выделены MERS двух типов – I и II. II тип встречается значительно реже и характеризуется распространением очага на субкортикальное белое вещество, а также возможным вовлечением всего мозолистого тела [23].

В дифференциальный диагноз следует включать такие состоянии, как острый рассеянный энцефаломиелит (множественные асимметричные субкортикальные очаги в белом веществе, накапливающие контраст и разрешающиеся в течение длительного времени) [1], синдром задней обратимой лейкоэнцефалопатии (субкортикальные очаги в белом веществе головного мозга), рассеянный склероз, болезнь Маркиафавы – Биньями (часто наблюдается при алкоголизме), ишемический инсульт (обычно необратим и визуализируется в зоне васкуляризации конкретного сосуда), диффузное аксональное повреждение (травма головы в анамнезе), лимфома (накапливает контраст), экстрапонтинный миелинолиз (выявляются электролитные нарушения) [22].

В 2012 г. были предложены следующие диагностические критерии:

1. Начинается заболевание с нейропсихиатрических симптомов, таких как нарушенная речь и/или поведение, нарушение сознания и судороги в течение 1 нед после возникновения лихорадки.

2. Полное восстановление без последствий, в большинстве случае в течение 10 дней с момента возникновения нейропсихиатрических симптомов.

3. Наличие очага с сигналом высокой интенсивности в валике мозолистого тела в острую стадию. Изменения сигнала в Т1- и Т2-режимах незначительны.

4. Очаг может вовлекать все мозолистое тело и белое вещество мозга симметричным образом.

5. Очаг исчезает в течение недели, не оставляя ни резидуальных изменений сигнала, ни атрофии [24].

Однако, по крайней мере относительно последнего пункта, а именно, длительности персистирования нейровизуализационных изменений, имеются существенные разногласия. Так, в первой работе, вышедшей в 2004 г., посвященной обсуждаемому синдрому, указывались сроки от 3 дней до 2 мес [1]. Эти же сроки указываются и в вышедшем в 2017 г. руководстве [25], которое, хотя и имеет педиатрическую направленность, может быть принято во внимание, так как ни вышеуказанные диагностические критерии, ни статья [1] не содержали возрастных рамок. Имеется также мнение об отсутствии полного регресса как обязательного условия для постановки диагноза [5].

Относительно лечебной тактики при описываемом синдроме общепринятых принципов не существует. Имеются сообщения о применении плазмафереза, пульс-терапии метилпреднизолоном, введении внутривенных иммуноглобулинов, ацикловира, ганцикловира, антибиотиков, однако четких доказательств преимуществ того или иного метода нет. При этом в некоторых наблюдениях терапия ограничивалась лишь симптоматическими рамками (применение антиконвульсантов при судорожных приступах) или вообще отсутствовала. Несмотря на это, регресс как клинических проявлений заболевания, так и радиологических изменений был столь же полным [22]. Сведений о частоте встречаемости MERS в российской популяции нет. Единственным упоминанием синдрома в отечественных источниках служит недавняя статья московских авторов, содержащая небольшой литературный обзор и описание наблюдения пациентки 24 лет, принимавшей клиндамицин по поводу бактериального вагинита за 3 нед до поступления в течение 7 дней. Авторы акцентируют внимание на отсутствии полного соответствия имевшихся в их распоряжении клинико-инструментальных сведений представленным выше критериям постановки диагноза, на основании чего делают вывод о приоритетном значении нейровизуализационных данных по сравнению с данными анамнеза и клинической картины [26].

Клиническое наблюдение. Пациентка, 47 лет, поступила в клинику с жалобами на «тяжесть» в голове, нарушение памяти с затруднением запоминания текущих событий с момента госпитализации в отделение, на узнавание незнакомых людей (как знакомых), общую слабость, эмоциональную неустойчивость с периодической плаксивостью. Со слов мужа известно, что накануне госпитализации пациентка, придя домой после работы, уснула, после чего случился судорожный приступ: внезапно после вскрика появились тонико-клонические судороги продолжительностью несколько минут, после чего пришла в сознание и чувствовала себя «разбитой». В неврологическом статусе при поступлении патологических изменений не выявлялось. В отделении на 3-й день госпитализации наблюдалось два эпизода тонико-клонических судорог с потерей сознания продолжительностью несколько минут, с интервалом в 3,5 ч. Была назначена вальпроевая кислота, на фоне которой эпизодов судорог более не отмечалось. В тот же день зафиксированы жалобы на общую слабость. На 5-й день госпитализации присоединились жалобы на нарушения памяти в виде затруднения запоминания текущих событий, со слов пациентки, «не помнит события с момента госпитализации». Была заполнена Монреальская шкала оценки когнитивных функций (MOCA), результат составил 15 баллов. На 7-й день госпитализации присоединилось ощущение узнавания ранее незнакомых людей, в связи с чем появилось ощущение тревожности, плаксивость, эмоциональная неустойчивость.

На следующий день после поступления была выполнена магнитно-резонансная томография на аппарате с магнитной индукцией в 1,5 Тл *(рис. 1).* Выявлены изменения в валике мозолистого тела, описываемые как очаг гиперинтенсивный по Т2, Flair, слабогиперинтенсивный на DWI, изоинтенсивный по Т1, неправильной формы, с неровными и нечеткими контурами, без признаков перифокального отека и объемного воздействия на окружающую ткань очаг. В связи с обнаружением описываемых изменений было рекомендовано проведение высокопольной (3 Тл) МР-нейровизуализации с контрастированием гадолинием, которое было проведено на 6-й день госпитализации *(рис. 2).* Было выявлено, что в проекции валика мозолистого тела визуализируется неправильной формы очаг с четкими контурами, размерами 21×10×6 мм, слабо повышенной интенсивности в Т2, DWI, пониженной интенсивности в Т1, высокоинтенсивный в Flair, не накапливает контраст.

Рутинные исследования, такие как клинический анализ крови, биохимический анализ крови, клинический ана-

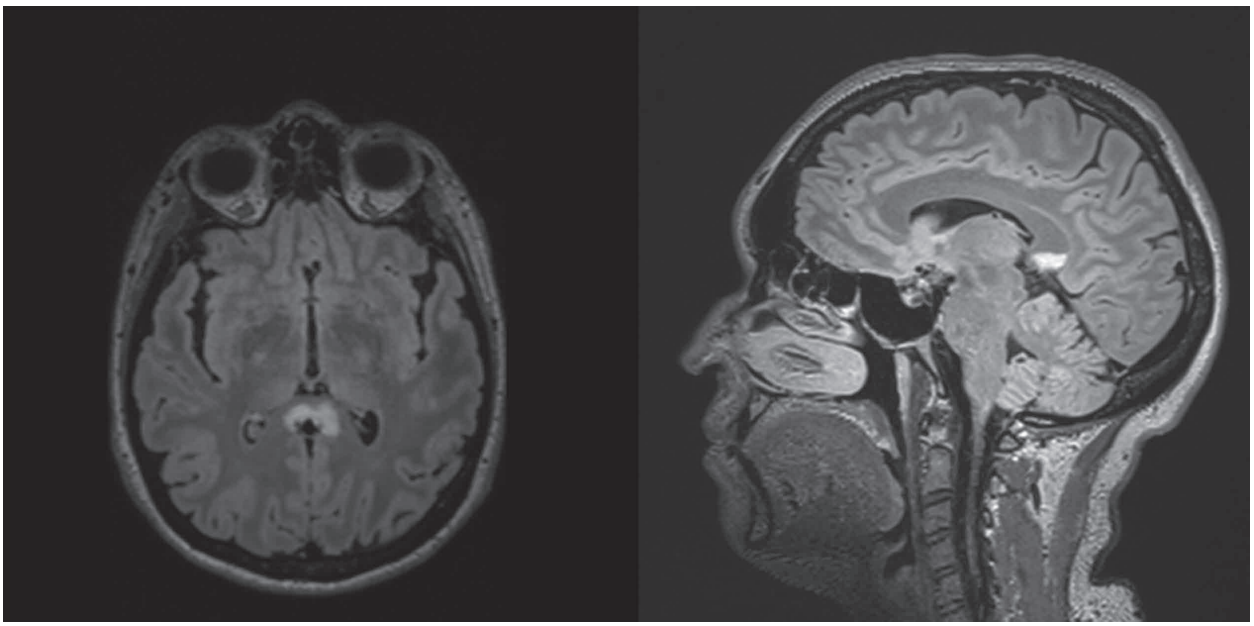

Рис. 1. Относительно симметричный очаг в валике мозолистого тела, гиперинтенсивный во Flair. На аксиальном срезе паттерн соответствует второму по частоте встречаемости при MERS (CLOCCs) [5]

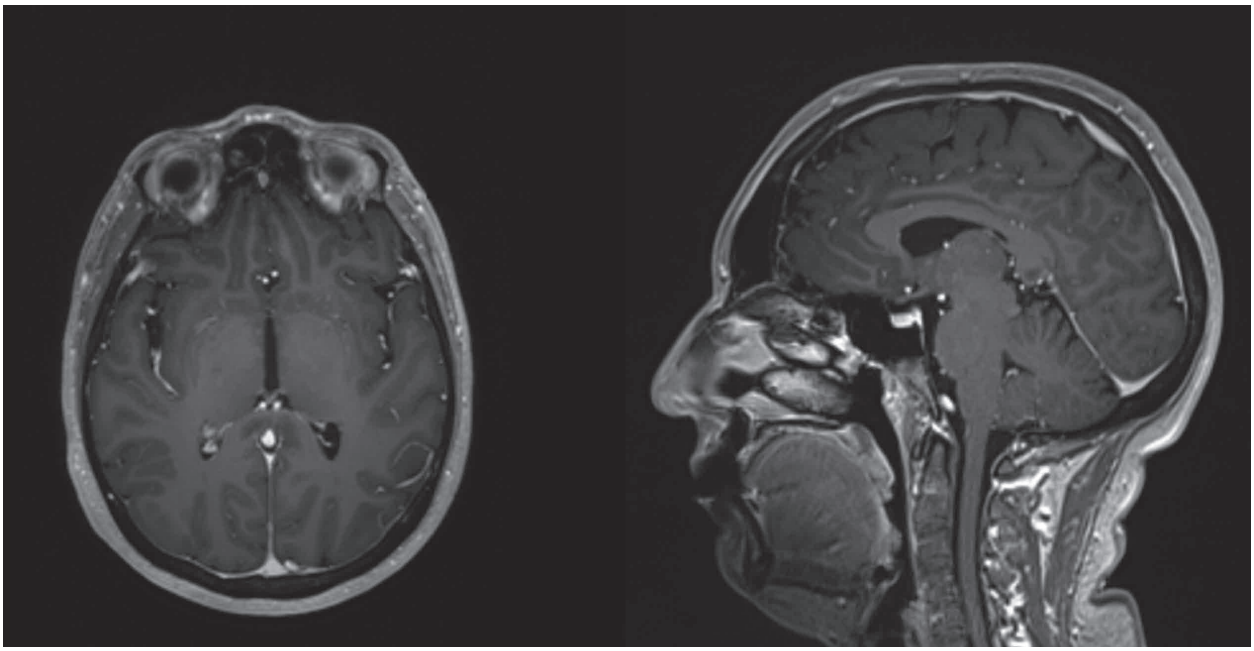

Рис. 2. Тот же очаг в Т1 ВИ после введения гадолиниевого контраста. Контраст не накапливается

лиз мочи, исследование свертываемости крови, электрокардиография, электроэнцефалография, рентгенография органов грудной клетки не продемонстрировали существенных отклонений. С целью исключения инфекционной этиологии был выполнен анализ ликвора, не показавший значимых изменений. Проведенные анализы спинномозговой жидкости на выявление ДНК вирусов простого герпеса I типа, II типа, VI типа, VIII типа, цитомегаловируса, вируса Эпштейна – Барр, Варицелла – Зостера методом полимеразной цепной реакции также оказались отрицательными. По данным анализа, проведенного на 13-й день заболевания с целью выявления антинейрональных антител в сыворотке крови (выявляемых при паранеопластических неврологических заболеваниях), антитела к HU (ANNA 1), YO-1 (PCA1), CV2, PNMA2, RI (ANNA2), AMPH обнаружены не были.

После выполненного обследования был предположен синдром умеренной энцефалопатии с обратимым поражением валика мозолистого тела. Однако в анамнезе у пациентки был перенесенный тромбоз глубоких вен левой голени, что вкупе с имеющимся указанием на привычное невынашивание беременности и подозрением на ишемический характер изменений в валике мозолистого тела позволило заподозрить антифосфолипидный синдром, который, однако, был отвергнут гематологом после соответствующей панели анализов и клинического осмотра.

Однако вышеуказанные данные позволили принять к рассмотрению иную диагностическую гипотезу, не связанную этиопатогенетически с синдромом обратимого поражения валика мозолистого тела, а именно к гипотезе инфаркта в зоне васкуляризации коротких ветвей

околомозолистой артерии, являющейся продолжением передней мозговой артерии. Данное состояние также является относительно редким, и количество литературных источников, посвященных ему, при приблизительной оценке является меньшим, чем количество таковых, посвященных MERS. При этом, исходя из имеющихся данных, поражение валика мозолистого тела в таких случаях редко бывает изолированным (в описываемом наблюдении очаг ограничен валиком мозолистого тела), характеристики интенсивности сигнала в различных режимах существенно не отличаются от имеющихся при MERS, однако очаг имеет менее четко очерченные границы (что в некоторой степени наблюдается у нашей пациентки), нейровизуализационная картина является необратимой. При этом в случае инфаркта очаг в большинстве случаев имеет тенденцию к латерализации в зависимости от стороны заинтересованной артерии, чего в нашем наблюдении нет [27]. Еще одной важной деталью является накопление гадолиниевого контраста очагом, которое встречается в конце 1-й нед с момента инсульта в 100% случаев (у пациентки контраст при магнитно-резонансной томографии на 6-й день после возникновения симптоматики не накапливался) [28]. Клиническая картина, в свою очередь, контрастирует с наблюдаемой нами еще более резко. Описываемые при ишемическом поражении различные варианты афазии, нечеткость речи, насильственный плач и смех, феномен чужой руки, дискинезия конечностей, гипалгезия, выпадение полей зрения, недержание мочи у нашей пациентки отсутствовали. В то же время судорожные приступы, имевшие место в нашем случае, не встречаются в качестве элементов описания клинической картины при ишемии валика мозолистого тела [27].

Выполнена повторная МР-нейровизуализация (1,5 Тл магнитной индукции) на 6-й нед заболевания, очаг в валике мозолистого тела значимых изменений не претерпел.

На момент контрольной явки через 12 нед от начала заболевания отрицательной динамики в неврологическом статусе отмечено не было, проведенный MOCA-тест показал улучшение в виде нарастания результата до значения в 27 баллов. Пациентка на 3-й нед от момента заболевания приступила к выполнению своих профессиональных обязанностей, в которые входят выполнение большого количества математических операций.

Прозрачность исследования. *Исследование не имело спонсорской поддержки. Авторы несут полную ответственность за предоставление окончательной версии рукописи в печать.*

Декларация о финансовых и других взаимоотношениях*. Все авторы принимали участие в написании рукописи. Окончательная версия рукописи была одобрена всеми авторами. Авторы не получали гонорар за исследование.*

ЛИТЕРАТУРА

1. Clinically mild encephalitis/encephalopathy with a reversible splenial lesion / H. Tada, J. Takanashi, A.J. Barkovich [et al.] // Neurology. – 2004. – Vol. 63. – P.1854–1858.
2. *Takanashi, J.* Two newly proposed infectious encephalitis/encephalopathy syndromes / J. Takanashi // Brain. Dev. – 2009. – Vol. 31. – P.521–528.
3. *Takanashi, J.* Neonate showing reversible splenial lesion / J. Takanashi, M. Maeda, M. Hayashi // Arch. Neurol. – 2005. – Vol. 62. – P.1481–1482.
4. Oxidative stress in patients with clinically mild encephalitis/encephalopathy with a reversible splenial lesion (MERS) / R. Miyata, N. Tanuma, M. Hayashi [et al.] // Brain. Dev. – 2012. – Vol. 34 (2). – P.124–127.
5. Cytotoxic Lesions of the Corpus Callosum That Show Restricted Diffusion: Mechanisms, Causes, and Manifestations / J. Starkey, N. Kobayashi, Y. Numaguchi, T. Moritani // Radiographics: a review publication of the Radiological Society of North America, Inc. – 2017. – Vol. 37 (2). – P.562–576.
6. Encephalopathy with a reversible splenial lesion is associated with hyponatremia / J. Takanashi, H. Tada, M. Maeda [et al.] // Brain. Dev. – 2009. – Vol. 31 (3). – P.217–220.
7. *Malik, A.M.* The reversible corpus callosum splenium lesion associated with hypoglycemic encephalopathy / A.M. Malik // Neurohospitalist. – 2013. – Vol. 3. – P.169.
8. Reversible splenial abnormality in hypoglycemic encephalopathy / J.H. Kim, J.Y. Choi, S.B. Koh, Y. Lee // Neuroradiology. – 2007. – Vol. 49. – P.217–222.
9. Influenza-associated encephalitis/encephalopathy with a reversible lesion in the splenium of the corpus callosum: a case report and literature review / J-i. Takanashi, A.J. Barkovich, K-i. Yamaguchi, Y. Kohno // Am. J. Neuroradiol. – 2004. – Vol. 25. – P.798–802.
10. Mild influenza-associated encephalopathy/encephalitis with a reversible splenial lesion in a Caucasian child with additional cerebellar features / J. Fluss, S. Ferey, C. Menache-Starobinski // Eur. J. Paediatr. Neurol. – 2010. – Vol. 14 (1). – P.97–100.
11. A 4-year-old girl with clinically mild encephalopathy with a reversible splenial lesion associated with rotavirus infection / T. Fuchigami, K. Goto, M. Hasegawa [et al.] // J. Infec.t Chemother. – 2013. – Vol. 19. – P.149–153.
12. Clinically mild encephalitis with a reversible splenial lesion (MERS) after mumps vaccination / J-i. Takanashi, T. Shiihara, T. Hasegawa [et al.] // J. Neurol. Sci. – 2015. – Vol. 349. – P.226–228.
13. Diagnostic utility of Splenial lesions in a case of Legionnaires' disease due to Legionella pneumophila Sero group 2 / Y. Tomizawa, Y. Hoshino, F. Sasaki [et al.] // Intern. Med. – 2015. – Vol. 54. – P.3079–3082.
14. Clinically mild encephalitis/encephalopathy with a reversible splenial lesion due to Mycoplasma pneumoniae infection / H. Shibuya, K. Osamura, K. Hara, T. Hisada // Intern. Med. – 2012. – Vol. 51. – P.1647–1648.
15. Clinically mild encephalitis/encephalopathy with a reversible splenial lesion associated with febrile urinary tract infection / O. Takayuki, S. Yasuyuki [et al.] // Eur. J. Pediatr. – 2014. – Vol. 173 (4). – P.533–536.
16. *Zhang, S.* Clinicoradiological spectrum of reversible splenial lesion syndrome (RESLES) in adults: a retrospective study of a rare entity / S. Zhang, Y. Ma, J. Feng // Med. – 2015. – Vol. 94 (6). – P.e512.
17. Marked elevation of interleukin-6 in mild encephalopathy with a reversible splenial lesion (MERS) associated with acute focal bacterial nephritis caused by Enterococcus faecalis / H. Kometani, M. Kawatani, G. Ohta [et al.] // Brain Dev. – 2014. – Vol. 36. – P.551–553.
18. Reversible splenial lesion on the corpus callosum in nonfulminant hepatitis a presenting as encephalopathy / S.Y. Ko, B.K. Kim, D.W. Kim [et al.] // Cli. Mol. Hepatol. – 2014. – Vol. 20. – P.398–401.
19. Mild encephalitis/encephalopathy with a reversible splenial, white matter, putaminal, and thalamic lesions following anti-Yorhombencephalitis / D. Renard, G. Taieb, C. Briere [et al.] // Mild. Acta Neurol. Belg. – 2012. – Vol. 112. – P.405–407.
20. Mild encephalitis/encephalopathy with a reversible splenial lesion (MERS) development after Amanita phalloides intoxication / N. Alakbarova, C. Eraslan, N. Celebisoy [et al.] // Acta Neurol. Belg. – 2015. – P.1–3.
21. *Gawlitza, M.* Mild encephalitis/encephalopathy with reversible Splenial and Cerebellar lesions (MERS type II) in a patient with hemolytic uremic syndrome (HUS) / M. Gawlitza, K.T. Hoffmann, D. Lobsien // J. Neuroimaging. – 2015. – Vol. 25. – P.145–146.
22. Mild encephalitis/encephalopathy with reversible splenial lesion (MERS) in adults-a case report and literature review /

J. Yuan, S. Yang, S. Wang [et al.] // BMC Neurol. – 2017. – Vol. 17. – P.103.
23. Widening spectrum of a reversible splenial lesion with transiently reduced diffusion / J. Takanashi, A.J. Barkovich, T. Shiihara [et al.] // AJNR. – 2006. – Vol. 27 (4). – P.836–838.
24. Epidemiology of acute encephalopathy in Japan, with emphasis on the association of viruses and syndromes / A. Hoshino, M. Saitoh, A. Oka [et al.] // Brain. Dev. – 2012. – Vol. 34 (5). – P.337–343.
25. *Yamanouchi, H.* Acute Encephalopathy and Encephalitis in Infancy and Its Related Disorders / H. Yamanouchi, S. Moshé, A. Okumura. – Elsevier: St. Louis, 2017. – 58 p.
26. Синдром умеренной энцефалопатии с обратимым поражением валика мозолистого тела / А.В. Титов, В.С. Новикова, С.С. Очкин, Э.Ю. Соловьева // Журнал неврологии и психиатрии им. С.С. Корсакова. – 2017. – № 117 (12). – С.85–87.
27. *Yang, L.L.* Clinical features of acute corpus callosum infarction patients / L.L. Yang, Y.N. Huang, Z.T. Cui // Int. J. Clin. Exp. Pathol. – 2014. – Vol. 7. – P.5160–5164.
28. Evolution of MR contrast enhancement patterns during the first week after acute ischemic stroke / J.O. Karonen, P.L. Partanen, R.L. Vanninen [et al.] // AJNR Am. J. Neuroradiol. – 2001. – Vol. 22. – P.103–111.

REFERENCES

1. Tada H, Takanashi J, Barkovich AJ, et al. Clinically mild encephalitis/encephalopathy with a reversible splenial lesion. Neurology. 2004; 63: 1854–1858.
2. Takanashi J. Two newly proposed infectious encephalitis/encephalopathy syndromes. Brain. 2009; 31: 521–528.
3. Takanashi, J, Maeda, M, Hayashi, M. Neonate showing reversible splenial lesion. Arch Neurol. 2005; 62: 1481–1482.
4. Miyata R, Tanuma N, Hayashi M, Imamura T, Takanashi J, Nagata R, et al. Oxidative stress in patients with clinically mild encephalitis/encephalopathy with a reversible splenial lesion (MERS). Brain Dev. 2012; 34 (2): 124–127.
5. Starkey J, Kobayashi N, Numaguchi Y, Moritani T. Cytotoxic Lesions of the Corpus Callosum That Show Restricted Diffusion: Mechanisms, Causes, and Manifestations. Radiographics: a review publication of the Radiological Society of North America, Inc. 2017; 37 (2): 562-576.
6. Takanashi J, Tada H, Maeda M, Suzuki M, Terada H, Barkovich AJ. Encephalopathy with a reversible splenial lesion is associated with hyponatremia. Brain Dev. 2009; 31 (3): 217–220.
7. Malik AM. The reversible corpus callosum splenium lesion associated with hypoglycemic encephalopathy. Neurohospitalist. 2013; 3: 169.
8. Kim JH, Choi JY, Koh SB, Lee Y. Reversible splenial abnormality in hypoglycemic encephalopathy. Neuroradiology. 2007; 49: 217-222.
9. Takanashi J-I, Barkovich AJ, Yamaguchi K-I, Kohno Y. Influenza-associated encephalitis/encephalopathy with a reversible lesion in the splenium of the corpus callosum: a case report and literature review. Am J Neuroradiol. 2004; 25: 798–802.
10. Fluss, J, Ferey, S, Menache-Starobinski, C, Delavelle, J, Van Bogaert, P, Vargas, MI. Mild influenza-associated encephalopathy/encephalitis with a reversible splenial lesion in a Caucasian child with additional cerebellar features. Eur J Paediatr Neurol. 2010; 14 (1): 97–100.
11. Fuchigami T, Goto K, Hasegawa M, et al. A 4-year-old girl with clinically mild encephalopathy with a reversible splenial lesion associated with rotavirus infection. J Infect Chemother. 2013; 19: 149–153.
12. J-i T, Shiihara T, Hasegawa T, et al. Clinically mild encephalitis with a reversible splenial lesion (MERS) after mumps vaccination. J Neurol Sci. 2015; 349: 226–228.
13. Tomizawa Y, Hoshino Y, Sasaki F, et al. Diagnostic utility of Splenial lesions in a case of Legionnaires' disease due to Legionella pneumophila; Serogroup 2. Intern Med. 2015; 54: 3079–3082.
14. Shibuya H, Osamura K, Hara K, Hisada T. Clinically mild encephalitis/encephalopathy with a reversible splenial lesion due to Mycoplasma pneumoniae infection. Intern Med. 2012; 51: 1647–1648.
15. Takayuki O, Yasuyuki S, et al. Clinically mild encephalitis/encephalopathy with a reversible splenial lesion associated with febrile urinary tract infection. Eur J Pediatr. 2014; 173 (4): 533–536.
16. Zhang S, Ma Y, Feng J. Clinicoradiological spectrum of reversible splenial lesion syndrome (RESLES) in adults: a retrospective study of a rare entity. Med. 2015; 94 (6): e512.
17. Kometani H, Kawatani M, Ohta G, et al. Marked elevation of interleukin-6 in mild encephalopathy with a reversible splenial lesion (MERS) associated with acute focal bacterial nephritis caused by Enterococcus faecalis. Brain Dev. 2014; 36: 551–553.
18. Ko SY, Kim BK, Kim DW, et al. Reversible splenial lesion on the corpus callosum in nonfulminant hepatitis a presenting as encephalopathy. Clin Mol Hepatol. 2014; 20: 398–401.
19. Renard D, Taieb G, Briere C, Bengler C, Castelnovo G. Mild encephalitis/encephalopathy with a reversible splenial, white matter, putaminal, and thalamic lesions following anti-Yorhombencephalitis. Acta Neurol Belg. 2012; 112: 405-407.
20. Alakbarova N, Eraslan C, Celebisoy N, Karasoy H, Gonul AS. Mild encephalitis / encephalopathy with a reversible splenial lesion (MERS) development after Amanita phalloides intoxication. Acta Neurol Belg. 2015: 1–3.
21. Gawlitza M, Hoffmann KT, Lobsien D. Mild encephalitis/encephalopathy with reversible Splenial and Cerebellar lesions (MERS type II) in a patient with hemolytic uremic syndrome (HUS) J Neuroimaging. 2015; 25: 145–146.
22. Yuan J, Yang S, Wang S, Qin W, Yang L, Hu W. Mild encephalitis/encephalopathy with reversible splenial lesion (MERS) in adults-a case report and literature review. BMC Neurol 2017; 17: 103.
23. Takanashi J, Barkovich AJ, Shiihara T, et al. Widening spectrum of a reversible splenial lesion with transiently reduced diffusion. AJNR. 2006; 27 (4): 836-838.
24. Hoshino A, Saitoh M, Oka A, Okumura A, Kubota M, Saito Y, et al. Epidemiology of acute encephalopathy in Japan, with emphasis on the association of viruses and syndromes. Brain Dev. 2012; 34 (5): 337–343.
25. Yamanouchi H, Moshé S, Okumura A. Acute Encephalopathy and Encephalitis in Infancy and Its Related Disorders. Elsevier: St Louis. 2017; 58 p.
26. Titov AV, Novicova VS, Ochkin SS, Soloveva EY. Sindrom umerennoy entsefalopatii s obratimym porazheniyem valika mozolistogo tela [Mild encephalopathy syndrome with a reversible lesion of the corpus callosum]. Zhurnal nevrologii i psikhiatrii imeni SS Korsakova [Journal of Neurology and Psychiatry named after SS Korsakov]. 2017; 117 (12): 85-87.
27. Yang LL, Huang YN, Cui ZT. Clinical features of acute corpus callosum infarction patients. Int J ClinExp Pathol. 2014; 7: 5160-5164.
28. Karonen JO, Partanen PL, Vanninen RL, Vainio PA, Aronen HJ. Evolution of MR contrast enhancement patterns during the first week after acute ischemic stroke. AJNR Am J Neuroradiol. 2001; 22: 103–111.

© Н.М. Рахматуллина, Д.Г. Ахмедзянова, Н.А. Сибгатуллина, В.Ю. Делян, Г.Н. Закирова, О.Р. Трофимова, П.М. Пантелеймонова, 2018

УДК 615.216.2.065:616-056.3 DOI: 10.20969/VSKM.2018.11(5).115-118

МЕСТО ОСТРЫХ РЕАКЦИЙ ЛЕКАРСТВЕННОЙ ГИПЕРЧУВСТВИТЕЛЬНОСТИ ПРИ ИСПОЛЬЗОВАНИИ МЕСТНЫХ АНЕСТЕТИКОВ В УСЛОВИЯХ МНОГОПРОФИЛЬНОЙ КЛИНИКИ

***РАХМАТУЛЛИНА НАИЛЯ МАРСОВНА**, канд. мед. наук, доцент, зав. кафедрой аллергологии и иммунологии Казанской государственной медицинской академии – филиала ФГБОУ ДПО РМАНПО Минздрава России; руководитель Городского центра аллергологии ГАУЗ «Городская клиническая больница № 7» г. Казани, Россия, 420103, Казань, ул. Чуйкова, 54, тел. 8-903-342-99-12, e-mail: nailia.rakhmatullina@gmail.com*

***АХМЕДЗЯНОВА ДАМИРА ГУМАРОВНА**, ассистент кафедры аллергологии и иммунологии Казанской государственной медицинской академии – филиала ФГБОУ ДПО РМАНПО Минздрава России; врач-аллерголог-иммунолог высшей категории Городского центра аллергологии ГАУЗ «Городская клиническая больница № 7» г. Казани, Россия, 420103, Казань, ул. Чуйкова, 54, тел. (843)221-39-36, e-mail: ahmdamira@yandex.ru*

***СИБГАТУЛЛИНА НАИЛЯ АСХАТОВНА**, канд. мед. наук, ассистент кафедры аллергологии и иммунологии Казанской государственной медицинской академии – филиала ФГБОУ ДПО РМАНПО Минздрава России; врач-аллерголог-иммунолог Городского центра аллергологии ГАУЗ «Городская клиническая больница № 7» г. Казани, Россия, 420103, Казань, ул. Чуйкова, 54, тел. 8-937-623-43-01, e-mail: aminasib@ mail.ru*

***ДЕЛЯН ВИКТОРИЯ ЮРЬЕВНА**, канд. мед. наук, ассистент кафедры аллергологии и иммунологии Казанской государственной медицинской академии – филиала ФГБОУ ДПО РМАНПО Минздрава России, Россия, 420012, Казань, ул. Муштари, 11, тел. (843)221-39-36, e-mail: viktoria_delyan@mail.ru*

***ЗАКИРОВА ГУЗЕЛЬ НАКИПОВНА**, ассистент кафедры аллергологии и иммунологии Казанской государственной медицинской академии – филиала ФГБОУ ДПО РМАНПО Минздрава России; врач-аллерголог-иммунолог высшей категории Городского центра аллергологии ГАУЗ «Городская клиническая больница № 7» г. Казани, Россия, 420103, Казань, ул. Чуйкова, 54, тел. (843)221-39-36, e-mail: zakirova.guzel@gmail.com*

***ТРОФИМОВА ОЛЬГА РОСТИСЛАВОВНА**, ассистент кафедры аллергологии и иммунологии Казанской государственной медицинской академии – филиала ФГБОУ ДПО РМАНПО Минздрава России; врач-аллерголог-иммунолог Городского центра аллергологии ГАУЗ «Городская клиническая больница № 7» г. Казани, Россия, 420103, Казань, ул. Чуйкова, 54, тел. (843)221-39-36, e-mail: troff80@gmail.com*

***ПАНТЕЛЕЙМОНОВА ПОЛИНА МИХАЙЛОВНА**, ординатор кафедры аллергологии и иммунологии Казанской государственной медицинской академии – филиала ФГБОУ ДПО РМАНПО Минздрава России, Россия, 420012, Казань, ул. Муштари, 11, e-mail: gamble@list.ru*

Реферат. ***Цель исследования*** – сфокусировать внимание врачей различных профилей на необходимости дифференцировать подход к назначению местных анестетиков, обозначить роль различных характеристик и свойств местных анестетиков в процессе подбора препарата. ***Материал и методы.*** Нами были проанализированы истории болезней 2780 пациентов с различными диагнозами. Пациенты были госпитализированы в аллергологическое отделение ГАУЗ «Городская клиническая больница № 7» г. Казани в период с 2015 по 2017 г. после проведения им манипуляций с применением местных анестетиков по поводу их основного заболевания в связи с появлением симптомов острой реакции лекарственной гиперчувствительности. ***Результаты и их обсуждение.*** Представлены принципы подхода к назначению местных анестетиков у пациентов, входящих в группы риска в связи с наличием у них хронической соматической патологии или отягощенного аллергологического анамнеза. Проведен анализ реакций на лекарственные препараты в условиях многопрофильной клиники. Сформулированы рекомендации для профилактики побочных действий лекарственных средств, направленных на поддержание общего комфортного психофизиологического состояния пациентов, касающиеся как вопроса выбора местноанестезирующего препарата, так и техники самой манипуляции. ***Выводы.*** При назначении местных анестетиков необходимо учитывать побочные действия самого лекарственного препарата и коморбидные состояния пациента.

Ключевые слова: местные анестетики, побочные действия лекарственных средств.

Для ссылки: Рахматуллина, Н.М. Место острых реакций лекарственной гиперчувствительности при использовании местных анестетиков в условиях многопрофильной клиники / Н.М. Рахматуллина, Д.Г. Ахмедзянова, Н.А. Сибгатуллина [и др.] // Вестник современной клинической медицины. – 2018. – Т. 11, вып. 5. – С.115–118. ***DOI:*** 10.20969/VSKM.2018.11(5).115-118.

THE PLACE OF ACUTE HYPERSENSITIVITY DRUG REACTIONS WHEN USING LOCAL ANESTHETICS IN MULTIDISCIPLINARY CLINIC SETTING

***RAKHMATULLINA NAILJA M.**, C. Med. Sci., associate professor, Head of the Department of allergy and immunology of Kazan State Medical Academy – the branch of Russian Medical Academy of Postgraduate Education; Head of City allergy center of City Clinical Hospital № 7, Russia, 420103,Kazan, Chuikov str., 54, tel. 8-903-342-99-12, e-mail: nailia.rakhmatullina@gmail.com*

***AKHMEDZYANOVA DAMIRA G.**, assistant of professor of the Department of allergy and immunology of Kazan State Medical Academy – the branch of Russian Medical Academy of Postgraduate Education; allergist-immunologist of high level certificate physician of City allergy center of City Clinical Hospital № 7, Russia, 420103, Kazan, Chuikov str., 54, tel. 8-917-913-39-93, e-mail: ahmdamira@yandex.ru*

***SIBGATULLINA NAILJA A.**, C. Med. Sci., assistant of professor of the Department of allergy and immunology of Kazan State Medical Academy – the branch of Russian Medical Academy of Postgraduate Education; allergist-immunologist of City allergy center of City allergy center of City Clinical Hospital № 7, Russia, 420103, Kazan, Chuikov str., 54, tel. 8-937-623-43-01, e-mail: aminasib@ mail.ru*

***DELYAN VICTORIA YU.**, C. Med. Sci., assistant of professor of the Department of allergy and immunology of Kazan State Medical Academy – the branch of Russian Medical Academy of Postgraduate Education, Russia, 420012, Kazan, Butlerov str., 36, tel. (843)221-39-36, e-mail: viktoria_delyan@mail.ru*

***ZAKIROVA GUZEL N.**, assistant of professor of the Department of allergy and immunology of Kazan State Medical Academy – the branch of Russian Medical Academy of Postgraduate Education; allergist-immunologist of City allergy center of City Clinical Hospital № 7, Russia, 420103, Kazan, Chuikov str., 54, tel. (843)221-39-36, e-mail: zakirova.guzel@gmail.com*

***TROFIMOVA OLGA R.**, assistant of professor of the Department of allergy and immunology of Kazan State Medical Academy – the branch of Russian Medical Academy of Postgraduate Education; allergist-immunologist of City allergy center of City Clinical Hospital № 7, Russia, 420103, Kazan, Chuikov str., 54, tel. (843)221-39-36, e-mail: troff80@gmail.com*

***PANTELEYMONOVA POLINA M.**, resident of the Department of allergy and immunology of Kazan State Medical Academy – the branch of Russian Medical Academy of Postgraduate Education, Russia, 420012, Kazan, Butlerov str., 36, e-mail: gamble@list.ru*

Abstract. ***Aim.*** The aim of the study is to focus the attention of doctors of various specialties on the need to differentiate the approach of local anesthetic application, to identify the role of various characteristics and properties of local anesthetics in the process of drug selection. ***Material and methods.*** We analyzed the case histories of 2780 patients with various diagnoses. The patients were hospitalized in allergy department at City Clinical Hospital № 7 of Kazan in 2015–2017 due to the onset of symptoms of an acute drug hypersensitivity reaction after taking the procedures with the use of local anesthetics for their underlying disease. ***Results and discussion.*** The principles of local anesthetic administration in patients being at risk due to the presence of chronic somatic disease or aggravated allergic history are presented. The analysis of reactions to drugs in a multidisciplinary clinic was performed. Recommendations for prevention of side effects of drugs aimed at maintaining overall comfortable psycho-physiological state of the patients, concerning both the choice of local anesthetic drug and the technique of the procedure itself, were given. ***Conclusion.*** It is necessary to take into consideration the side effects of the drug itself and the comorbid conditions of the patient when appointing local anesthetics.
Key words: local anesthetics, drug side effects.
For reference: Rakhmatullina NM, Akhmedzyanova DG, Sibgatullina NA, Delyan VU, Zakirova GN, Trofimova OR, Panteleymonova PM. The place of acute hypersensitivity drug reactions when using local anesthetics in multidiscipline clinic setting. The Bulletin of Contemporary Clinical Medicine. 2018; 11 (5): 115–118. ***DOI:*** 10.20969/VSKM.2018.11(5).115-118.

Эффективность и безопасность – это главные требования, предъявляемые к фармакологическим препаратам, используемым для лечения, профилактики и диагностики заболеваний. Одновременно с ростом числа лекарственных средств (ЛС) увеличивается и риск развития различных нежелательных реакций. Побочные реакции, возникающие при использовании ЛС, встречаются у 1/10 части населения планеты, но только 10% из них обусловлены лекарственной гиперчувствительностью [1]. Эти реакции могут различаться клинической картиной, степенью тяжести и иметь разные исходы.

Как правило, фармакологические свойства лечебных и диагностических препаратов хорошо известны. Однако реакции гиперчувствительности врач не всегда может прогнозировать [1].

Побочная реакция на ЛС – это неожиданный нежелательный эффект, возникающий при применении препарата в терапевтической (профилактической, диагностической) дозе. Выделяют два типа нежелательных реакций, возникающих при использовании фармакологических средств:

первый тип реакций – предсказуемые побочные действия, связанные с фармакологическим действием ЛС. Эти реакции зависят от используемой дозы, могут проявляться у любого пациента, составляют 75% всех побочных реакций на фармакологические средства. В фармацевтических справочниках и инструкциях по применению ЛС содержатся указания на возможность развития подобных реакций. К прогнозируемым побочным реакциям относятся токсичность препарата, токсические реакции, связанные с передозировкой и/или кумуляцией препарата, реакции, обусловленные фармакологическими свойствами ЛС, реакции, вызванные взаимодействием ЛС, тератогенное действие ЛС, канцерогенное действие ЛС, смешанные реакции [2].

Побочные реакции *второго типа* непредсказуемы и связаны с реактивностью, а иногда генетическими особенностями пациента. К вариантам непредсказуемых побочных реакций относятся неаллергическая врожденная гиперчувствительность (идиосинкразия), обусловленная недостаточностью ферментов, и лекарственная гиперчувствительность [2, 3].

Лекарственную гиперчувствительность подразделяют на аллергическую и неаллергическую (псевдоаллергическую). Иммунологические механизмы (IgE-опосредованные и не IgE-опосредованные) участвуют только в развитии аллергической гиперчувствительности.

Местные анестетики – это лекарственные средства, которые обратимо угнетают возникновение и проведение импульсов в периферических нервах и нервных окончаниях, что приводит к потере чувствительности в ограниченных участках тела [4, 5]. У типичных местных анестетиков имеются гидрофильная и гидрофобная части, соединенные эфирной или амидной связью. Гидрофильная часть часто представляет собой третичный или вторичный амин, а гидрофобная часть должна иметь ароматическую структуру. Фармакологические свойства местного анестетика определяются характером связи между гидрофильной и гидрофобной частями. Действие местных анестетиков осуществляется на мембране нервных образований (чувствительное нервное окончание, нервный ствол, нервная клетка). Механизм действия местных анестетиков заключается в том, что они блокируют пассивный транспорт ионов натрия и калия через мембрану, препятствуя возникновению и проведению нервного импульса [4, 5].

Существует ряд классификаций местных анестетиков, основанных на таких характеристиках этих препаратов, как фармакокинетика, длительность действия, химическая структура. Данные сведения необходимо учитывать при подборе местных анестетиков в каждом конкретном случае.

Большинство побочных реакций на местные анестетики связано с токсическим действием на центральную нервную и сердечно-сосудистую системы. Побочные действия обусловлены изменением чувствительности к местным анестетикам, идиосинкразией и истинными аллергическими реакциями [6]. Кроме того, многие местные анестетики вызывают вазодилатацию и поэтому быстро всасываются из зоны инъекции. Для повышения мощности и увеличения продолжительности действия к местным анестетикам часто добавляют вазоконстрикторы, которые уменьшают системную токсичность анестетиков и увеличивают их терапевтический индекс за счет замедления всасывания. Для блокады проведения импульсов по нервным волокнам достаточно лишь одного местного анестетика, однако для пролонгирования его действия и усиления эффекта используют такие вазоконстрикторы, как адреналин (эпинефрин), норадреналин (норэпинефрин), мезатон (фенилэфрин), октапрессин (фелипрессин). Вазоконстриктор необходим для сокращения сосудов, замедления всасывания местного анестетика, создания высокой концентрации последнего в месте введения. Это усиливает эффект анестезии и уменьшает токсичность препарата [4, 5, 6].

В состав местных анестетиков также входят консерванты, служащие для увеличения срока хранения препаратов. Присутствие этих компонентов в препаратах также может спровоцировать нежелательные реакции [5, 7, 8]. Родственное химическое соединение – парааминобензойная кислота – является метаболитом новокаина. Таким образом, у лиц, имеющих аллергию на эфирные местные анестетики, вероятно развитие аллергической реакции на консерванты – эфиры парагидроксибензойной кислоты. Существует опасность развития аллергических реакций на консерванты и у лиц с аллергией к препаратам, имеющим парааминогруппу и бензолсульфонамидную группу (перекрестные реакции), таким как сульфаниламиды, натрия тиосульфат, диуретики.

В развитии побочных реакций могут участвовать и стабилизаторы. Стабилизаторы (дисульфит натрия или калия) добавляют в растворы, содержащие адреналин, чтобы предотвратить окисление и повысить стабильность вазоконстриктора [5, 6, 8]. Они могут быть причиной

нежелательных реакций при повышенной чувствительности к сульфитам и развития бронхоспазма у больных, страдающих бронхиальной астмой. Таким образом, для принятия решения об использовании конкретного местноанестезирующего средства необходимы сведения о самом препарате, о соматическом статусе больного и обо всех применяемых им лекарственных средствах, в том числе топического действия.

Целью нашей работы было сфокусировать внимание врачей различных профилей на необходимости дифференцировать подход к назначению местных анестетиков.

Материал и методы. Было проанализировано 2780 историй болезней пациентов, получавших стационарное лечение в период с 2015 по 2017 г. и консультированных в период госпитализации врачом-аллергологом-иммунологом в связи с появлением побочных реакций на лекарственные препараты разных групп *(таблица)*, в частности на местные анестетики (23,2% от общего числа).

Распределение историй болезни исследуемых пациентов

Период госпитализации, *год*	Общее количество больных, *чел.*	Анафилактический шок и анафилактические состояния		Крапивница и ангиоотек		Синдромы Бадера, Стивенсона – Джонсона	
		Кол-во	%	Кол-во	%	Кол-во	%
2015	949	41	4,32	901	94,94	7	0,74
2016	904	44	4,87	854	94,47	6	0,66
2017	927	46	4,96	873	94,18	8	0,86
Всего	2780	131	4,71	2628	94,53	21	0,76

Распределение в процентном отношении среди форм проявления аллергических реакций было следующим: анафилактический шок – 4,71%, крапивница и ангиоотек – 94,53%, синдром Бадера и синдром Стивенсона –Джонсона – 0,76% *(рисунок)*.

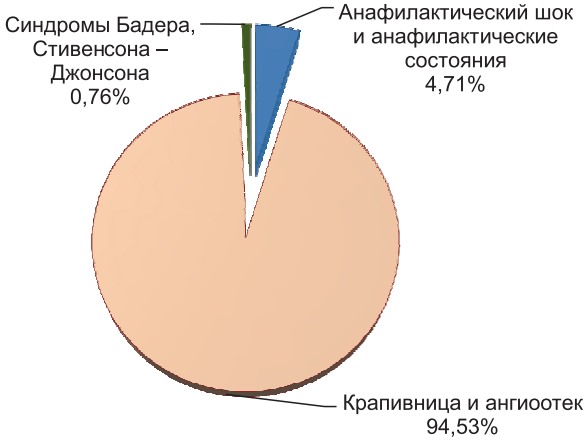

Формы проявления аллергических реакций у исследуемых пациентов

Среди местных анестетиков продолжают играть ведущую роль в развитии побочных реакций препараты группы сложных амидов: лидокаин, ультракаин, убистезин и артикаин. Подбор местных анестетиков и профилактика их побочных действий способствуют предотвращению нежелательных осложнений при их применении.

Существуют группы риска пациентов по развитию побочных реакций на местные анестетики: беременные (опасность спазма мускулатуры матки); пожилые пациенты (сопутствующие заболевания и базисная терапия многих из них); пациенты, получающие лечение глюкокортикостероидами (высокие дозы, длительный прием которых может влиять на состояние надпочечников), трициклическими антидепрессантами и ингибиторами моноаминоксидазы [7, 8]. Кроме того, к группам риска относятся пациенты с сердечно-сосудистыми заболеваниями (гипертоническая болезнь, ишемическая болезнь сердца, сердечная недостаточность), получающие лечение препаратами с альфа-адреноблокирующей активностью, препаратами раувольфии, тиреотропными гормонами (у этих лиц возможна высокая чувствительность к адреналину) [7, 8].

Учитывая все вышесказанное, должны быть сформулированы особенности применения местных анестетиков у пациентов из данных групп риска. Так, у больных ИБС используют местные анестетики без вазоконстрикторов или в минимальной дозе последних, препарат вводят медленно, а у больных сахарным диабетом применяют местные анестетики без катехоламинов или в качестве вазоконстриктора используют фелипрессин.

При заболеваниях почек рекомендуются наименее токсичные местные анестетики с быстрым метаболизмом, а при заболеваниях печени с нарушением ее функции не следует назначать местные анестетики, которые метаболизируются в печени, отдавая предпочтение эфирным анестетикам. У беременных и кормящих используют наименее токсичные местные анестетики короткого действия, а при глаукоме применяют местные анестетики без вазоконстрикторов. У пожилых пациентов для местной анестезии используют препараты без катехоламинов или с минимальной концентрацией последних [7–9].

Пациенты с отягощенным аллергологическим анамнезом требуют особого подхода. Для решения вопроса о применении местных анестетиков у этих больных особенно важен подробный аллергологический и фармакологический анамнез. Необходимы сведения о сопутствующих заболеваниях и их базисной терапии, уточнение переносимости как самого местного анестетика, так и содержащихся в растворе вазоконстриктора консерванта и стабилизатора. У пациентов с непереносимостью сульфаниламидов не следует использовать эфирные местные анестетики, а пациентам с бронхиальной астмой опасно применять местные анестетики, содержащие стабилизаторы (дисульфиты натрия и калия), из-за опасности развития бронхоспазма. Сведения о предшествующих реакциях на лекарственные средства других групп помогут избежать развития перекрестных аллергических реакций. Предпочтительнее (с учетом анамнеза) назначать местные анестетики группы амидов без содержания стабилизаторов и консервантов [7, 10].

Системные осложнения после использования местных анестетиков очень сложно предотвратить. Однако риск их появления необходимо минимизировать с помощью различных профилактических мероприятий, направленных на поддержание комфортного психофизиологического состояния пациента. Перед введением любого местного анестетика необходимо провести предварительную оценку состояния пациента: тревога, страх и опасения должны быть распознаны и по возможности устранены до введения анестетика. Все инъекции в стоматологии должны проводиться в положении пациента либо лежа, либо в полусидящем положении, нельзя проводить инъекцию в положении пациента стоя (если только это положение не является неизбежным), не стоит позволять пациенту резко вставать сразу после проведения манипуляции. Любой топический анестетик должен быть использован в минимальной терапевтической дозе и отвечать требованиям предполагаемой

процедуры по длительности действия, притом введение топического анестетика перед основной инъекцией должно производиться не менее чем за минуту до последней. По мере возможности, т.е. в отсутствии специальных противопоказаний, следует использовать местные анестетики с вазоконстрикторами. Обращая внимание на технику самой манипуляции, стоит отметить, что инъекцию необходимо проводить очень медленно (минимум в течение 60 с на 1,8 мл местного анестетика), острыми одноразовыми иглами подходящей длины, с предварительной аспирационной пробой (не менее двух раз перед основной инъекцией). Необходимо наблюдать пациента и в момент введения анестетика, и после проведенной инъекции, а аспирационные шприцы должны быть в распоряжении врача до окончания манипуляции. Индивидуально для каждого пациента необходимо определить степень риска не только самого оперативного вмешательства, но и применения местной анестезии и не использовать препараты, переносимость которых вызывает сомнение.

Больным с отягощенным аллергологическим анамнезом перед оперативным вмешательством рекомендуется проведение премедикации. С этой целью антигистаминные препараты (хлоропирамин или клемастин) и глюкокортикостероиды (преднизолон, дексаметазон) вводят за 18 ч, за 6 ч и за 30 мин до введения местного анестетика [3].

Таким образом, при применении лекарственных средств, в том числе местных анестетиков, большую роль играет фармакологический и аллергологический анамнез, а также индивидуальные свойства самого препарата и статус пациента.

Прозрачность исследования. *Исследования не имело спонсорской поддержки. Авторы несут полную ответственность за предоставление окончательной версии рукописи в печать.*

Декларация о финансовых и других взаимоотношениях. *Все авторы принимали участие в разработке концепции, дизайна исследования и в написании рукописи. Окончательная версия рукописи была одобрена всеми авторами. Авторы не получали гонорар за исследование.*

ЛИТЕРАТУРА

1. White book on Allergy. World Allergy Organization, 2011–2012. – www.worldallergy.org/UserFiles/file/WAOWhite-Book-on-Allergy_web.pdf
2. *Хаитов, Р.М.* Лекарственная аллергия: метод. рекомендации для врачей / Р.М. Хаитов. – М.: Фармарус Принт Медиа, 2012. – 71 с.
3. *Кашкин, К.П.* Клиническая аллергология и иммунология: руководство для практикующих врачей / К.П. Кашкин, Л.А. Горячкина. – М.: Миклош, 2009. – С.363–381.
4. *Машковский, М.Д.* Лекарственные средства: пособие для врачей / М.Д. Машковский. – М.: Новая волна, 2012. – С.309–316.
5. *Малрой, М.* Местная анестезия. Иллюстрированное практическое руководство / М. Малрой. – М.: БИНОМ. Лаборатория знаний, 2012. – 299 с.
6. *Рейхарт, Д.В.* Неблагоприятные побочные реакции лекарственных средств / Д.В. Рейхарта. – М.: Литтерра, 2007. – 239 с.
7. *Gruchalla, R.S.* Drug allergy / R.S. Gruchalla // J. Allergy Clin. Immunol. – 2003. – Vol. 111, № 2. – P.548–559.
8. *Максимовская, Л.Н.* Лекарственные средства в стоматологии: справочник / Л.Н. Максимовская, П.И. Рощина. – 2-е изд., перераб., доп. – М.: Медицина, 2000. – 240 с.
9. *Кононенко, Ю.Г* Местное обезболивание в амбулаторной стоматологии / Ю.Г. Кононенко, Н.М. Рожко, Г.П. Рузин. – М.: Книга Плюс, 2017. – 22 с.
10. *Шайдо, Л.П.* Проведение местной анестезии амбулаторно у пациентов группы риска/ Л.П. Шайдо, В.Б. Лампусов, Э.А. Бодякина // Стоматология сегодня. – 2002. – Вып. 6. – С.10–11.

REFERENCES

1. World Allergy Organization. White book on Allergy. 2011–2012; www.worldallergy.org/UserFiles/file/WAOWhite-Book-on-Allergy_web.pdf
2. Haitov RM. Lekarstvennaya allergiya [Drug allergy]: Metodicheskie rekomendatsii dlya vrachey [Methodical recommendations for doctors]. Moskva [Moscow]: Farmarus Print Media. 2012; 71 p.
3. Kashkin KP, Goryachkina LA. Klinicheskaya allergologiya i immunologiya [Clinical allergology and immunology]: Rukovodstvo dlya praktikuyuschih vrachey [A Guide for Practitioners]. Moskva [Moscow]: Miklosh. 2009; 363–381.
4. Mashkovskiy MD. Lekarstvennyie sredstva: posobie dlya vrachey [Drugs: a Handbook for Doctors]. Moskva: Novaya volna [Moscow: New Wave]. 2012; 309–316.
5. Mulroy M. Mestnaya anesteziya [Regional Anesthesia]. Illyustrirovannoe prakticheskoe rukovodstvo [An Illustrated Procedural Guide]. Moskva: BINOM, Laboratoriya znaniy [Moscow: BINOM, Laboratory of Knowledge]. 2012; 299 p.
6. Reyharta M. Neblagopriyatnyie pobochnyie reaktsii lekarstvennyih sredstv [Adverse drug reactions]. Moskva [Moscow]: Litterra. 2007; 239 p.
7. Gruchalla RS. Drug allergy. J Allergy Clin Immunol. 2003; 111 (2): 548–559.
8. Maksimovskaya LN, Roschina PI. Lekarstvennyie sredstva v stomatology: Spravochnik [Drugs in stomatology: Directory]. Moskva: Meditsina [Moscow: Medicine]. 2000; 240 p.
9. Kanonenko YuG, Rozhko NM, Ruzin GP. Mestnoe obezbolivanie v ambulatornoy stomatologii [Local anesthesia in outpatient dentistry]. Moskva: Kniga Plyus [Moscow: Book Plus]. 2017; 22 p.
10. Shaydo LP, Lampusov VB, Bodyakina EA. Provedenie mestnoy anestezii ambulatorno u patsientov gruppyi riska [Conducting local anesthesia in patients at risk in outpatient settings]. Stomatologiya segodnya [Dentistry Today)]. 2002; 6: 10-11.

© Э.Б. Фролова, Н.А. Цибулькин, А.И. Абдрахманова, 2018

УДК 616-008.9(048.8) DOI: 10.20969/VSKM.2018.11(5).118-124

МЕТАБОЛИЧЕСКИЙ СИНДРОМ КАК ЭТИОЛОГИЧЕСКИЙ ФАКТОР НЕОТЛОЖНЫХ СОСТОЯНИЙ

ФРОЛОВА ЭЛЬВИРА БАКИЕВНА*, канд. мед. наук, зам. главного врача по диагностике ГАУЗ «Городская клиническая больница № 7», Россия, 420103, Казань, ул. Чуйкова, 54, e-mail: frolova.67@mail.ru*

ЦИБУЛЬКИН НИКОЛАЙ АНАТОЛЬЕВИЧ*, канд. мед. наук, доцент кафедры кардиологии, рентгеноэндоваскулярной и сердечно-сосудистой хирургии Казанской государственной медицинской академии – филиала ФГБОУ ДПО РМАНПО МЗ РФ, Россия, 420012, Казань, ул. Бутлерова, 36, e-mail: kdkgma@mail.ru*

АБДРАХМАНОВА АЛСУ ИЛЬДУСОВНА*, канд. мед. наук, доцент кафедры фундаментальных основ клинической медицины Института фундаментальной медицины и биологии Казанского федерального университета, Россия, 420012, Казань, ул. К. Маркса, 74, e-mail: alsuchaa@mail.ru*

Реферат. ***Цель*** – характеристика современных представлений о метаболическом синдроме и его клинических аспектах. ***Материал и методы.*** Обзор научной медицинской литературы по теме метаболического синдрома. ***Результаты и их обсуждение.*** Метаболический синдром является распространенным заболеванием, включающим комплекс факторов

риска сердечно-сосудистых заболеваний. Основными компонентами метаболического синдрома являются нарушения углеводного обмена, нарушения метаболизма жиров (гиперлипидемия), артериальная гипертензия, абдоминальное ожирение. Многофакторность метаболического синдрома связана с общностью патогенеза его компонентов. Прогностическое значение метаболического синдрома определяется повышением риска сердечно-сосудистых осложнений и летальности от сердечно-сосудистых заболеваний. Распространенность метаболического синдрома определяется образом жизни пациента и генетической предрасположенностью. Наибольшая доля таких пациентов в индустриальных странах составляет до четверти всего населения. Риск сахарного диабета при метаболическом синдроме повышен пятикратно по сравнению с популяционным уровнем. Метаболический синдром является проявлением наиболее существенных факторов риска сердечно-сосудистых заболеваний. Структура метаболического синдрома представляет общность патогенетических механизмов формирования его компонентов. ***Выводы.*** Метаболический синдром является заболеванием, включающим комплекс факторов риска сердечно-сосудистых заболеваний. Основными компонентами метаболического синдрома являются нарушения углеводного обмена, нарушения метаболизма жиров, артериальная гипертензия, абдоминальное ожирение. Многофакторность метаболического синдрома связана с общностью патогенеза его компонентов. Прогностическое значение метаболического синдрома определяется повышением риска сердечно-сосудистых осложнений и летальности от сердечно-сосудистых заболеваний.
Ключевые слова: метаболический синдром, сахарный диабет, сердечно-сосудистые осложнения.
Для ссылки: Фролова, Э.Б. Метаболический синдром как этиологический фактор неотложных состояний / Э.Б. Фролова, Н.А. Цибулькин, А.И. Абдрахманова // Вестник современной клинической медицины. – 2018. – Т. 11, вып. 5. – С.118–124. ***DOI:*** 10.20969/VSKM.2018.11(5).118-124.

METABOLIC SYNDROME AS A CAUSATIVE FACTOR OF MEDICAL EMERGENCIES

FROLOVA ELVIRA B.*, C. Med. Sci., deputy Head of City Clinical Hospital № 7, Russia, 420103, Kazan, Chuykov str., 54, e-mail: frolova.67@mail.ru*
TSYBULKIN NIKOLAY A.*, C. Med. Sci., associate professor of the Department of cardiology, roentgenendovascular and cardiovascular surgery of Kazan State Medical Academy – the branch of Russian Medical Academy of Postgraduate Education, Russia, 420012, Kazan, Butlerov str., 36, e-mail: kdkgma@mail.ru*
ABDRAKHMANOVA ALSU I.*, C. Med. Sci., associate professor of the Department of clinical medicine fundamental basis of Institute of biology and fundamental medicine of Kazan Federal University, Russia, 420012, Kazan, K. Marx str., 74, e-mail: alsuchaa@mail.ru*

Abstract. ***Aim.*** The aim of the study was to characterize the modern views on the metabolic syndrome and its clinical aspects. ***Material and methods.*** Review of scientific medical literature on a subject of metabolic syndrome has been performed. ***Results and discussion.*** Metabolic syndrome is a common disease including a complex of risk factors for cardiovascular diseases. The main components of metabolic syndrome are the disturbances of carbohydrate and fat metabolism, arterial hypertension and abdominal obesity. Development of metabolic syndrome is bound to the unity of pathogenesis of its components. Prognostic value of metabolic syndrome is defined by rising of risk of cardiovascular complications and mortality from cardiovascular diseases. The prevalence of metabolic syndrome is determined by the lifestyle of the patient and ones genetic predisposition. The greatest share of such patients is in the industrial countries. It makes up to a quarter of the population. The risk of diabetes mellitus in metabolic syndrome is increased fivefold in comparison with population level. ***Conclusion.*** Metabolic syndrome is the disease including a complex of risk factors for cardiovascular diseases. The main components of metabolic syndrome are disturbances of carbohydrate and fat metabolism, arterial hypertension, and abdominal obesity. Development of metabolic syndrome is bound to the unity of pathogenesis of its components. The prognostic value of metabolic syndrome is defined by rising of risk of cardiovascular complications and mortality from cardiovascular diseases.
Key words: metabolic syndrome, diabetes mellitus, cardiovascular complications.
For reference: Frolova EB, Tsybulkin NA, Abdrahmanova AI. Metabolic syndrome as a causative factor of medical emergencies. The Bulletin of Contemporary Clinical Medicine. 2018; 11 (5): 118–124. ***DOI:*** 10.20969/VSKM.2018.11(5).118-124.

Введение. Метаболический синдром (МС) является проявлением наиболее существенных факторов риска сердечно-сосудистых заболеваний [1]. Структура МС представляет общность патогенетических механизмов формирования его компонентов [2]. Основными элементами МС являются нарушения углеводного метаболизма, изменение обмена жиров, гиперхолестеринемия, артериальная гипертензия, абдоминальное ожирение [3, 4]. Распространенность МС в мире связана с образом жизни, наибольшая часть пациентов с МС проживает в развитых странах, составляя до 20–25% всего населения. Значение МС заключается в повышении риска сердечно-сосудистых осложнений, таких как инфаркт миокарда (ИМ) и инсульт, хотя заболевание может развиваться с подросткового возраста [5]. Также характерен повышенный риск смерти от данных заболеваний. В основе патогенеза МС лежит нарушение углеводного обмена, часто проявляющееся в форме сахарного диабета (СД) или нарушения толерантности к глюкозе [6, 7, 8].

Помимо эндокринных нарушений, определенное значения может иметь хроническое нарушение пищеварительной функции [9]. Получивший в недавнее время широкое распространение дисбактериоз кишечника также может быть дополнительным фактором риска развития МС [10, 11, 12]. Риск СД у пациентов с МС повышен в 5 раз по сравнению с популяцией в целом. Обычно СД принадлежит ко II типу. Пациенты с СД являются одной из главных причин высокого уровня сердечно-сосудистой патологии. В развитых странах СД занимает четвертое-пятое место среди причин смерти после сердечно-сосудистых и онкологических заболеваний [13]. Общее число таких больных в мире составляет не менее четверти миллиарда человек. Уровень распространенности СД не является отражением летальности при острых метаболических состояниях, таких как кома. Основу неблагоприятного прогноза у пациентов с СД составляют хронические заболевания, патогенез которых включает диабет [14].

Патогенетические механизмы. Годичная летальность у больных СД в мире превышает три миллиона случаев, составляя, тем не менее, около 2% общего числа таких больных. Этих пациентов можно отнести к группе умеренного риска для долгосрочного прогноза [15]. Генетическая предрасположенность к МС повышает риск развития клинических признаков заболевания [16,17]. Определенную долю таких больных составляют лица с СД I типа. Появление высокого риска связано с развитием хронических осложнений – хронической болезни почек (ХБП) и артериальной гипертензии (АГ). Они значительно

повышают риск потенциально летальных осложнений. Улучшение прогноза сердечно-сосудистых заболеваний при СД связано с контролем глюкозы крови, снижением АД, инвазивным лечением атеросклероза сосудов. Основной механизм поражения органов и систем при СД происходит через циркуляторное русло.

Наиболее существенные клинические последствия несет поражение коронарных артерий, системы мозгового кровообращения, почечных артерий, периферических артерий конечностей. В современной популяции более 90% случаев СД составляет диабет II типа, и это заболевание может быть основной причиной повышенной заболеваемости и летальности у таких пациентов [18]. Предполагается, что существенным фактором патогенеза МС могут быть циркадные изменения вегетативных влияний [19]. Сочетанный характер поражения сердечно-сосудистой системы предрасполагает к развитию нескольких форм сосудистой патологии, включая ишемическую болезнь сердца (ИБС), цереброваскулярную болезнь (ЦВБ), хроническую болезнь почек, артериальную гипертензию, атеросклероз периферических артерий. Это позволяет говорить об атеросклерозе как о всемирной эпидемии, проявлениями которого являются указанные заболевания.

Одновременное развитие нескольких заболеваний вследствие диабета приводит у таких больных к высокой коморбидности [20, 21]. Происходит взаимное отягощение нескольких заболеваний, что приводит к трудностям в лечении таких пациентов и к повышению их летальности [22, 23]. Наибольший вклад в заболеваемость у лиц с СД вносит сердечно-сосудистая патология, на которую приходится до 80% смертей среди лиц с диабетом II типа. Наибольшее значение имеет поражение сосудов сердца, головного мозга и почек. Кроме того, МС ассоциирован с рядом дерматологических, неврологических и системных заболеваний [24, 25, 26].

Основные этиологические факторы. Главными причинами МС считаются два нарушения, связанные общим происхождением. Это резистентность к инсулину и абдоминальное ожирение. Чаще всего они оба существуют параллельно, затрудняя оценить вклад каждого из них в развитие метаболического синдрома. Они являются главными маркерами МС, его диагностическими признаками, а также патогенетическими факторами. Резистентность к инсулину вызывает снижение толерантности к глюкозе. Долговременная гипергликемия нарушает метаболизм периферических тканей, включая жировую. Нарушение утилизации глюкозы связано с нарушением обмена жиров, что вызывает их отложение в определенных участках организма. Ожирение при МС связано с увеличением общего количества жировой ткани в организме, включая подкожную жировую клетчатку в области плеч и бедер. Наиболее выраженные изменения анатомического расположения жира связаны с абдоминальной областью. Значительная часть жира откладывается в подкожной клетчатке, которая доступна оценке. В то же время большой объем жира депонирован на органах брюшной полости (большой и малый сальники) в виде висцерального жира [27].

Такое расположение жира является способом его длительного хранения, что затрудняет его утилизацию при снижении веса [28]. Большой объем жира негативно влияет на метаболизм углеводов, снижая возможности их поступления в периферические ткани. Механизмом, усугубляющим воздействие гипергликемии, является развитие гиперлипидемии. Повышенный уровень липидов, в частности триглицеридов, снижает чувствительность тканей к инсулину. Эти метаболические сдвиги замыкают порочный круг в поражении сосудистого русла. Они приводят к развитию двух заболеваний – сахарного диабета и ишемической болезни сердца. Между этими заболеваниями имеется не только взаимное отягощение, но и общность осложнений, объединяемых воспалительными изменениями в организме [29].

Диагностические признаки МС. Диагностические признаки МС включают: абдоминальное ожирение, снижение толерантности к глюкозе или диабет (обычно II типа), гиперлипидемию, артериальную гипертензию [30]. Выявлена также связь частоты сердечно-сосудистых осложнений у больных с МС с хроническим воспалением [31, 32]. Хроническая инфекция, вызванная атипичными возбудителями, сочетается с повышенной частотой развития ИМ. Наличие эндотелиальной дисфункции также характерно для повышенного сердечно-сосудистого риска и острого коронарного синдрома (ОКС). Неспецифические признаки воспаления, а также повышение уровня С-реактивного белка является общепринятым индикатором риска осложнений [33, 34]. Точное определение МС необходимо в связи с разработкой единых мероприятий, направленных на предотвращение МС и его осложнений. Кроме того, это поможет более точно оценить эпидемиологические данные по заболеваемости. Необходима также стандартизация подхода к больным с МС.

Выявление пациентов с МС представляет определенные сложности. Ожирение может быть рассчитано по индексу массы тела (ИМТ) или по окружности живота [35]. Оно может быть связано с распределением жировых отложений по мужскому или женскому типу. Нарушения углеводного обмена могут ограничиваться снижением толерантности к глюкозе или достигать степени диабета. Дислипидемии у пациентов с МС могут иметь менее четкие диагностические критерии. Помимо повышения атерогенных липидных фракций, она может включать снижение липопротеидов высокой плотности (ЛПВП). Это также является фактором риска сердечно-сосудистых осложнений. Лица с различными уровнями изменения компонентов МС не могут рассматриваться в качестве единой группы. Различия в сочетанной патологии могут потребовать разработки дифференцированного ведения пациентов с различными вариантами МС [36, 37, 38].

Повышенный сердечно-сосудистый риск. Отнесение пациента с СД в группу высокого риска связано с суммарным эффектом нескольких патогенетических механизмов, возникающих одновременно и имеющих в своем происхождении много общего. Сочетание этих факторов у лиц с СД или сниженной толерантностью к глюкозе является причиной их выделения в группу метаболического синдрома. Большинство случаев СД II типа имеет сочетание нескольких факторов риска, что определяет неблагоприятный прогноз. Это повышает суммарный риск летальности по сравнению с пациентами, имеющими только одно из этих состояний. Также наличие СД или снижение толерантности к глюкозе определяет неблагоприятное течение заболевания в дальнейшем, что связано с присоединением коморбидных состояний [39].

Повышенный сердечно-сосудистый риск возникает не только при наличии СД, но и при изменениях лабораторных данных липидного обмена. Параллельно с нарушенной толерантностью к глюкозе нередко возникают изменения липидного спектра. Такие изменения не всегда связаны с определенной формой дислипидемии, но повышают индивидуальный сердечно-сосудистый риск. Лабораторные показатели МС, включающие данные липидного и углеводного обмена, позволяют определять наличие сердечно-сосудистого риска для конкретного пациента. Чем выше изменения лабораторных показателей, тем больше ожидаемый дополнительный риск. Коморбидная патология также играет большую роль, в целом повышая риск у таких пациентов. Коморбидность при атеросклерозе имеет общий патогенез и взаимное отягощение. Часто присоединяется АГ, следствием чего

становятся дополнительные факторы риска, в частности ремоделирование и гипертрофия левого желудочка (ГЛЖ). Повышенный сердечно-сосудистый риск при гипертонии связан не только с СД, но и со снижением функции почек, наличием протеинурии, ее степенью и характером, а также с изменением почечных артерий.

Существенную роль может играть хронический ренокардиальный синдром. Механизм хронического ренокардиального синдрома до конца не изучен, но в его основе может лежать активация ренин-ангиотензиновой системы, которая способствует развитию артериальной гипертензии и ремоделированию сердечной мышцы. Диабетическое поражение почечных сосудов приводит к снижению функции почек и развитию хронической почечной недостаточности (ХПН). Снижение скорости клубочковой фильтрации ниже 50%, даже при неяркой выраженности клинической картины ХПН, сопровождается повышением риска сердечно-сосудистых осложнений.

Характер и объем питания. Частой причиной МС является нарушение характера питания. Признаком физиологического уровня питания является его соответствие телосложению и физической активности человека. Крупное телосложение и большая физическая активность создают повышенный уровень потребления питательных веществ. Это соответствие часто нарушается как в развитых, так и в развивающихся странах. В развитых странах нередко встречается избыточное потребление продуктов питания по объему и по калорийности [40]. В развивающихся странах часто повышена калорийность продуктов, имеется диспропорция содержания в них питательных веществ. Повышены легкоусвояемые углеводы и насыщенные жиры. Недостаток требуемых питательных веществ часто компенсируется увеличением объема пищи [41].

Гиподинамия является одной из основных причин снижения физической активности, что характерно для современного общества в целом. Дополнительная физическая активность (фитнес) представляет альтернативу естественной физической активности. Использование пищевых добавок, улучшающих утилизацию энергетических резервов и прирост мышечной массы, также может существенно нарушать метаболизм. Резистентность к инсулину и абдоминальное ожирение дополняются в генезе МС семейной предрасположенностью и генетически детерминированным характером таких состояний. Высокую генетическую детерминированность имеют, в частности, эндокринные нарушения. Они часто носят семейный характер или могут быть связаны с отдельными группами населения.

В то же время одной генетической предрасположенности для развития МС может быть недостаточно. Реализация детерминированности связана с факторами внешней среды. Большую роль играет образ жизни пациентов: вредные привычки и другие модифицируемые факторы риска. К вредным привычкам, имеющим отрицательное влияние на метаболические процессы, относятся не только курение и употребление спиртного, но также рацион и режим питания. Высокое содержание в пище гидрогенизированных жиров и легкоусвояемых углеводов создает повышенную калорийность, что требует снижения объема их потребления. Данный рацион в течение длительного времени вырабатывает устойчивые предпочтения и привычки. Формирование здорового пищевого поведения у пациентов с МС является одним из основных подходов к их лечению [42], а также это профилактика СД и сердечно-сосудистых осложнений. Решением этой проблемы является психологическое консультирование и соблюдение диетологических предписаний [43].

Абдоминальное ожирение. Избыточный вес и ожирение связаны с повышенным риском развития МС. Особенностью абдоминального ожирения является расположение жировых отложений в области живота и внутри брюшной полости. Ее признаком является сочетание повышения индекса массы тела (ИМТ) с увеличением окружности талии. Повышенный риск осложнений связан именно с этой формой ожирения. Женский тип ожирения в меньшей степени связан с сердечно-сосудистым риском. Такая форма ожирения встречается у женщин в фертильном возрасте при достаточном уровне эстрогенов, имеющих защитное действие против атеросклероза. Ожирение связано с гиперлипидемией, гипергликемией и артериальной гипертензией [44, 45]. Каждое из этих заболеваний является независимым предиктором сердечно-сосудистой и общей летальности. Механизм опосредован развитием диабета и его осложнений, хронической и острой форм ИБС, хронической болезни почек и ХПН, цереброваскулярной болезни и инсульта.

Четверть населения в мире имеет повышенный риск развития заболеваний, связанных с избыточным весом, включая СД и МС [46, 47]. Необходимо раннее выявление таких случаев для проведения профилактики или раннего начала лечения. Общность патогенеза позволяет рассчитывать, что раннее вмешательство приведет к снижению заболеваемости [48]. Общим этиологическим фактором является МС. Эффективность ранних вмешательств при СД и кардиологической патологии определяется модифицируемыми факторами риска, возможностью изменения образа жизни и назначением профилактического лечения. Ранняя диагностика связана с использованием индикаторов заболевания, включая антропометрические данные, сведения из анамнеза и лабораторные анализы.

Медико-социальные и экономические аспекты. Наряду с тяжелыми осложнениями у отдельных пациентов, СД и МС оказывают влияние на социальное здоровье вследствие поражения сердца, изменения сосудистой системы, прогрессирующей почечной недостаточности, ангиопатии сетчатки, периферической артериальной недостаточности. У лиц среднего возраста при высокой распространенности СД до четверти летальных исходов могут быть следствием осложнений диабета. Заболеваемость и летальность, связанные с этими заболеваниями, имеют общественное значение из-за их широкой распространенности [49]. В ближайшие 10 лет число больных СД в мире может удвоиться. Это приведет к соответствующему росту тяжелых системных поражений и повышенной нагрузке на систему здравоохранения во всем мире. Современная медицинская помощь дает хорошие результаты лечения и улучшает прогноз при тяжелых заболеваниях [50, 51]. Профилактика данных заболеваний является приоритетным направлением развития здравоохранения. Профилактическая направленность медицины должна включать снижение преморбидных состояний и факторов риска атеросклероза [52].

Прямые затраты здравоохранения на лечение больных СД составили около 7% всех затрат. Социальный и экономический урон от СД будет расти, учитывая повышение заболеваемости. В ближайшие годы затраты на лечение СД в странах с высоким уровнем заболеваемости будут увеличиваться и могут составить половину всех расходов в здравоохранении. Данные оценки даны без учета расходов, связанных с заболеванием, не достигшим уровня диабета. Это ставит перед здравоохранением задачи по снижению заболеваемости СД, предотвращением повышения доли тяжелых осложнений, стабилизацию этих показателей на минимальных уровнях. Реализация таких задач возможна при широком внедрении профилактических мероприятий в обществе и среди целевых групп населения. Одной из целевых групп являются лица с МС на этапе до развития СД.

Высокая распространенность ИБС в России в меньшей степени связана с СД и МС. Доля лиц с избыточным

весом и ожирением хотя и повышается, но еще не достигла критических значений. Основными факторами атеросклероза в России можно считать артериальную гипертензию, курение, особенности питания и генетическую предрасположенность восточно-европейских и центрально-азиатских этносов к атеросклерозу по сравнению с Западной Европой и странами Юго-Восточной Азии. Для стран Восточной Европы разработана специальная шкала расчета риска сердечно-сосудистых осложнений, имеющих повышенный риск.

Выводы. МС является распространенным заболеванием, включающим комплекс факторов риска сердечно-сосудистых заболеваний. Основными компонентами МС являются нарушения углеводного обмена, нарушения метаболизма жиров (гиперлипидемия), артериальная гипертензия, абдоминальное ожирение. Многофакторность МС связана с общностью патогенеза его компонентов. Прогностическое значение МС определяется повышением риска сердечно-сосудистых осложнений и летальности от сердечно-сосудистых заболеваний. Распространенность МС определяется образом жизни пациента и генетической предрасположенностью. Наибольшая доля таких пациентов в индустриальных странах составляет до четверти населения. Риск СД при МС повышен пятикратно по сравнению с популяционным уровнем.

Прозрачность исследования. *Исследование не имело спонсорской поддержки. Авторы несут полную ответственность за предоставление окончательной версии рукописи в печать.*

Декларация о финансовых и других взаимоотношениях*. Все авторы принимали участие в разработке концепции, дизайна исследования и в написании рукописи. Окончательная версия рукописи была одобрена всеми авторами. Авторы не получали гонорар за исследование.*

ЛИТЕРАТУРА

1. *Hoffman, E.L.* The metabolic syndrome / E.L. Hoffman, T. VonWald, K. Hansen // S. D. Med. – 2015. – Spec. number. – P.24–28.
2. The metabolic syndrome / R.H. Eckel, K.G. Alberti, S.M. Grundy, P.Z. Zimmet // Lancet. – 2010. – Vol. 375 (9710). – P.181–183.
3. *Engin, A.* The Definition and Prevalence of Obesity and Metabolic Syndrome / A. Engin // Adv. Exp. Med. Biol. – 2017. – Vol. 960. – P.1–17.
4. *Klöting, N.* Adipocyte dysfunction, inflammation and metabolic syndrome / N. Klöting, M. Blüher // Rev. Endocr. Metab. Disord. – 2014. – Vol. 15 (4). – P.277–287.
5. Adolescence metabolic syndrome or adiposity and early adult metabolic syndrome / F. Hosseinpanah, G. Asghari, M. Barzin [et al.] // J. Pediatr. – 2013. – Vol. 163 (6). – P.1663–1669.
6. *Grundy, S.* Metabolic syndrome update / S. Grundy // Trends. Cardiovasc. Med. – 2016. – Vol. 26 (4). – P.364–373.
7. *Jungbauer, A.* Phytoestrogens and the metabolic syndrome / A. Jungbauer, S. Medjakovic // J. Steroid. Biochem. Mol. Biol. – 2014. – Vol. 139. – P.277–289.
8. *Hopps, E.* Protein oxidation in metabolic syndrome / E. Hopps, G. Caimi // Clin. Invest. Med. – 2013. – Vol. 36(1). – P.1–8.
9. *Pasupulati, A.K.* Nutrition & metabolic syndrome / A.K. Pasupulati, G.B. Reddy // Rev. Endocr. Metab. Disord. – 2013. – Vol. 14 (3). – P.217.
10. Gut microbiota and metabolic syndrome / F. D'Aversa, A. Tortora, G. Ianiro [et al.] // Intern. Emerg. Med. – 2013. – Vol. 8, suppl. 1. – P.11–15.
11. Gut microbiome and metabolic syndrome / M. Mazidi, P. Rezaie, A.P. Kengne [et al.] // Diabetes Metab. Syndr. – 2016. – Vol. 10, suppl. 1. – P.150–157.
12. *Furlow, B.* Gut microbe composition and metabolic syndrome / B. Furlow // Lancet Diabetes Endocrinol. – 2013. –Vol. 1, suppl. 1. – P.4–5.
13. *Eschwège, E.* The dysmetabolic syndrome, insulin resistance and increased cardiovascular (CV) morbidity and mortality in type 2 diabetes: aetiological factors in the development of CV complications / E. Eschwège // Diabetes Metab. – 2003. – Vol. 29 (pt. 2). – P.19–27.
14. *Fisman, E.Z.* The metabolic syndrome entanglement: Cutting the Gordian knot / E.Z. Fisman, A. Tenenbaum // Cardiol. J. – 2014. – Vol. 21 (1). – P.1–5.
15. AACE/ACE comprehensive diabetes management algorithm 2015 / A. Garber, M. Abrahamson, J. Barzilay [et al.] // Endocr. Pract. – 2015. –Vol. 21 (4). – P.438–447.
16. *Stančáková, A.* Genetics of metabolic syndrome/ A. Stančáková, M. Laakso // Rev. Endocr. Metab. Disord. – 2014. –Vol. 15(4). – P.243–252.
17. *Morita, H.* The metabolic syndrome and DYRK1B / H. Morita, I. Komuro // N. Engl. J. Med. – 2014. – Vol. 371 (8). – P.785.
18. *Eckel, R.H.* The metabolic syndrome / R.H. Eckel, S.M. Grundy, P.Z. Zimmet // Lancet. – 2005. – Vol. 365 (9468). – P.1415–1428.
19. *Sheikh-Ali, M.* Circadian clock desynchronisation and metabolic syndrome / M. Sheikh-Ali, J. Maharaj // Postgrad. Med. J. – 2014. – Vol. 90 (1066). – P.461–466.
20. Racial and ethnic differences in the prevalence of metabolic syndrome and its components of metabolic syndrome in women with polycystic ovary syndrome: a regional cross-sectional study / J. Chan, S. Kar, E. Vanky [et al.] // Am. J. Obstet. Gynecol. – 2017. – Vol. 217 (2). – P.1–189.
21. Metabolic syndrome in the non-pregnant state is associated with the development of preeclampsia / G. Cho, J. Park, S. Shin [et al.] // Int. J. Cardiol. – 2016. – Vol. 203. – P.982–986.
22. The metabolic syndrome and HIV infection / V. Li Vecchi, P. Maggi, M. Rizzo, G. Montalto // Curr. Pharm. Des. – 2014. – Vol. 20 (31). – P.4975–5003.
23. *Cortez, M.* Glucose intolerance, metabolic syndrome, and neuropathy / M. Cortez, J.R. Singleton, A.G. Smith // Handb. Clin. Neurol. – 2014. – Vol. 126. – P.109–122.
24. *Sales, R.* Psoriasis and metabolic syndrome / R. Sales, T. Torres // Acta Dermatovenerol Croat. – 2014. – Vol. 22 (3). – P.169–174.
25. Rheumatoid arthritis and metabolic syndrome / G. Kerekes, M.T. Nurmohamed, M.A. González-Gay [et al.] // Nat. Rev. Rheumatol. – 2014. – Vol. 10 (11). – P.691–696.
26. *Parker, B.* SLE and metabolic syndrome / B. Parker, I. Bruce // Lupus. – 2013. – Vol. 22 (12). – P.1259–1266.
27. *Sherling, D.* Metabolic Syndrome / D. Sherling, P. Perumareddi, C. Hennekens // J. Cardiovasc. Pharmacol. Ther. – 2017. – Vol. 22 (4). – P.365–367.
28. Diet and metabolic syndrome: an overview / D. Keane, S. Kelly, N.P. Healy [et al.] // Curr. Vasc. Pharmacol. – 2013. – Vol. 11 (6). – P.842–857.
29. *Scarpellini, E.* Obesity and metabolic syndrome: an inflammatory condition / E. Scarpellini, J. Tack // Dig Dis. – 2012. – Vol. 30 (2). – P.148–153.
30. 2013 AHA/ACC guideline on lifestyle management to reduce cardiovascular risk: a report of the American College of Cardiology / American Heart Association Task Force on Practice Guidelines; R. Eckel, J. Jakicic, J. Ard [et al.] // J. Am. Coll. Cardiol. – 2014. – Vol. 63. – P.2960–2984.
31. *Barazzoni, R.* Clinical biomarkers in metabolic syndrome / R. Barazzoni, V. Silva, P. Singer // Nutr. Clin. Pract. – 2014. – Vol. 29 (2). – P.215–221.
32. Expression of leptin, NGF and adiponectin in metabolic syndrome / P. Atanassova, P. Hrischev, M. Orbetzova [et al.] // Folia Biol. (Krakow). – 2014. – Vol. 62 (4). – P.301–306.
33. *Fu, Y.* Adiponectin signaling and metabolic syndrome / Y. Fu // Prog. Mol. Biol. Transl. Sci. – 2014. – Vol. 121. – P.293–319.
34. Erythrocyte aggregation and metabolic syndrome / P. Gyawali, R.S. Richards, D.L. Hughes, P. Tinley // Clin. Hemorheol. Microcirc. – 2014. – Vol. 57 (1). – P.73–83.
35. *Després, J.P.* Abdominal obesity and metabolic syndrome / J.P. Després, I. Lemieux // Nature. – 2006. – Vol. 444 (7121). – P.881–887.
36. *Fallo, F.* Primary aldosteronism and metabolic syndrome / F. Fallo, C. Pilon, R. Urbanet // Horm. Metab. Res. – 2012. – Vol. 44 (3). – P.208–214.

37. *Takahashi, H.* Psoriasis and metabolic syndrome / H. Takahashi, H. Iizuka // J. Dermatol. – 2012. – Vol. 39 (3). – P.212–218.
38. *Gyawali, P.* Erythrocyte morphology in metabolic syndrome / P. Gyawali, R.S. Richards, E. Uba Nwose // Expert Rev. Hematol. – 2012. – Vol. 5 (5). – P.523–531.
39. Metabolic syndrome and acute pancreatitis / I. Mikolasevic, S. Milic, L. Orlic [et al.] // Eur. J. Intern. Med. – 2016. – Vol. 32. – P.79–83.
40. *Andersen, C.J.* Dietary strategies to reduce metabolic syndrome / C.J. Andersen, M.L. Fernandez // Rev. Endocr. Metab. Disord. – 2013. – Vol. 14 (3). – P.241–254.
41. The association between macronutrient intake and the metabolic syndrome and its components in type 1 diabetes / A. Ahola, V. Harjutsalo, L. Thorn [et al.] // Br. J. Nutr. – 2017. – Vol. 117 (3). – P.450–456.
42. *Medjakovic, S.* Pomegranate: a fruit that ameliorates metabolic syndrome / S. Medjakovic, A. Jungbauer // Food Funct. – 2013. – Vol. 4 (1). – P.19–39.
43. Influence of dietary macronutrient composition on eating behaviour and self-perception in young women undergoing weight management / H. Cheng, H. Griffin, B. Claes [et al.] // Eat. Weight. Disord. – 2014. – Vol. 19 (2). – P.241–247.
44. The Mediterranean diet improves hepatic steatosis and insulin sensitivity in individuals with non-alcoholic fatty liver disease / M. Ryan, C. Itsiopoulos, T. Thodis [et al.] // J. Hepatol. – 2013. – Vol. 59 (1). – P.138–143.
45. Could Lipid Profile be Used as a Marker of Autonomous Cortisol Secretion in Patients with Adrenal Incidentalomas? / G. Mintziori, T. Georgiou, P. Anagnostis [et al.] // Horm. Metab. Res. – 2018. – Vol. 50 (7). – P.551–555.
46. Weight loss after laparoscopic adjustable gastric band and resolution of the metabolic syndrome and its components / G. Ooi, L. Doyle, T. Tie [et al.] // Int. J. Obes. (Lond). – 2017. – Vol. 41 (6). – P.902–908.
47. Correlation Between Resistin Level and Metabolic Syndrome Component: a Review / M. Mostafazadeh, S. Haiaty, A. Rastqar, M. Keshvari // Horm. Metab. Res. – 2018. – Vol. 50 (7). – P.521–536.
48. Prevalence of obesity and trends in the distribution of body mass index among US adults / K. Flegal, M. Carroll, B. Kit [et al.] // JAMA. – 2012. – Vol. 307 (5). – P.491–497.
49. Endocrine Society. Pharmacological management of obesity: an Endocrine Society clinical practice guideline / C. Apovian, L. Aronne, D. Bessesen [et al.] // J. Clin. Endocrinol. Metab. – 2015. – Vol. 100 (2). – P.342–362.
50. Advances in the science, treatment, and prevention of the disease of obesity: reflections from a Diabetes Care editors' expert forum / W. Cefalu, G. Bray, P. Home [et al.] // Diabetes Care. – 2015. – Vol. 38 (8). – P.1567–1582.
51. *Swislocki, A.L.* Pharmacotherapy for the metabolic syndrome / A.L. Swislocki, D. Siegel, I. Jialal // Curr. Vasc. Pharmacol. – 2012. – Vol. 10 (2). – P.187–205.
52. *Ross, M.G.* Epidemic of obesity and metabolic syndrome. Foreword / M.G. Ross, M. Desai // Clin. Obstet. Gynecol. – 2013. – Vol. 56 (3). – P.509–510.

REFERENCES

1. Hoffman EL, VonWald T, Hansen K. The metabolic syndrome. S D Med. 2015; Spec No: 24-28.
2. Eckel RH, Alberti KG, Grundy SM, Zimmet PZ. The metabolic syndrome. Lancet. 2010; 375 (9710): 181-183.
3. Engin A. The Definition and Prevalence of Obesity and Metabolic Syndrome. Adv Exp Med Biol. 2017; 960: 1-17.
4. Klöting N, Blüher M. Adipocyte dysfunction, inflammation and metabolic syndrome. Rev Endocr Metab Disord. 2014;15 (4): 277-287.
5. Hosseinpanah F, Asghari G, Barzin M, et al. Adolescence metabolic syndrome or adiposity and early adult metabolic syndrome. J Pediatr. 2013; 163 (6): 1663-1669.
6. Grundy S. Metabolic syndrome update. Trends Cardiovasc Med. 2016; 26 (4): 364-373.
7. Jungbauer A, Medjakovic S. Phytoestrogens and the metabolic syndrome. J Steroid Biochem Mol Biol. 2014; 139: 277-289.
8. Hopps E, Caimi G. Protein oxidation in metabolic syndrome. Clin Invest Med. 2013. 1, 36(1): 1-8.
9. Pasupulati AK, Reddy GB. Nutrition & metabolic syndrome. Rev Endocr Metab Disord. 2013; 14 (3): 217.
10. D'Aversa F, Tortora A, Ianiro G, et al. Gut microbiota and metabolic syndrome. Intern Emerg Med. 2013; 8 (Suppl 1): 11-15.
11. Mazidi M, Rezaie P, Kengne AP, et al. Gut microbiome and metabolic syndrome. Diabetes Metab Syndr. 2016; 10 (2 Suppl 1): 150-157.
12. Furlow B. Gut microbe composition and metabolic syndrome. Lancet Diabetes Endocrinol. 2013; 1 (Suppl 1): 4-5.
13. Eschwège E. The dysmetabolic syndrome, insulin resistance and increased cardiovascular (CV) morbidity and mortality in type 2 diabetes: aetiological factors in the development of CV complications. Diabetes Metab. 2003; 29 (4 Pt 2): 19-27.
14. Fisman EZ, Tenenbaum A. The metabolic syndrome entanglement: Cutting the Gordian knot. Cardiol J. 2014; 21 (1): 1-5.
15. Garber A, Abrahamson M, Barzilay J, et al. AACE/ACE comprehensive diabetes management algorithm 2015. Endocr Pract. 2015; 21 (4): 438-447.
16. Stančáková A, Laakso M. Genetics of metabolic syndrome. Rev Endocr Metab Disord. 2014; 15 (4): 243-252.
17. Morita H, Komuro I. The metabolic syndrome and DYRK1B. N Engl J Med. 2014; 21, 371 (8): 785.
18. Eckel RH, Grundy SM, Zimmet PZ. The metabolic syndrome. Lancet. 2005; 365 (9468): 1415-1428.
19. Sheikh-Ali M, Maharaj J. Circadian clock desynchronisation and metabolic syndrome. Postgrad Med J. 2014; 90 (1066): 461-466.
20. Chan J, Kar S, Vanky E, et al. Racial and ethnic differences in the prevalence of metabolic syndrome and its components of metabolic syndrome in women with polycystic ovary syndrome: a regional cross-sectional study. Am J Obstet Gynecol. 2017; 217 (2): 1-189.
21. Cho G, Park J, Shin S, et al. Metabolic syndrome in the non-pregnant state is associated with the development of preeclampsia. Int J Cardiol. 2016; 203: 982-986.
22. Li Vecchi V, Maggi P, Rizzo M, Montalto G. The metabolic syndrome and HIV infection. Curr Pharm Des. 2014; 20 (31): 4975-5003.
23. Cortez M, Singleton JR, Smith AG. Glucose intolerance, metabolic syndrome, and neuropathy. Handb Clin Neurol. 2014; 126: 109-122.
24. Sales R, Torres T. Psoriasis and metabolic syndrome. Acta Dermatovenerol Croat. 2014; 22 (3): 169-174.
25. Kerekes G, Nurmohamed MT, González-Gay MA, et al. Rheumatoid arthritis and metabolic syndrome. Nat Rev Rheumatol. 2014; 10 (11): 691-696.
26. Parker B, Bruce I. SLE and metabolic syndrome. Lupus. 2013; 22 (12): 1259-1266.
27. Sherling D, Perumareddi P, Hennekens C. Metabolic Syndrome. J Cardiovasc Pharmacol Ther. 2017; 22 (4): 365-367.
28. Keane D, Kelly S, Healy NP, et al. Diet and metabolic syndrome: an overview. Curr Vasc Pharmacol. 2013; 11 (6): 842-857.
29. Scarpellini E, Tack J. Obesity and metabolic syndrome: an inflammatory condition. Dig Dis. 2012; 30 (2): 148-153.
30. Eckel R, Jakicic J, Ard J, et al. 2013 AHA/ACC guideline on lifestyle management to reduce cardiovascular risk: a report of the American College of Cardiology/American Heart Association Task Force on Practice Guidelines. J Am Coll Cardiol. 2014; 63: 2960–2984.
31. Barazzoni R, Silva V, Singer P. Clinical biomarkers in metabolic syndrome. Nutr Clin Pract. 2014; 29 (2): 215-221.
32. Atanassova P, Hrischev P, Orbetzova M, et al. Expression of leptin, NGF and adiponectin in metabolic syndrome. Folia Biol (Krakow). 2014; 62 (4): 301-306.
33. Fu Y. Adiponectin signaling and metabolic syndrome. Prog Mol Biol Transl Sci. 2014; 121: 293-319.
34. Gyawali P, Richards RS, Hughes DL, Tinley P. Erythrocyte aggregation and metabolic syndrome. Clin Hemorheol Microcirc. 2014; 57 (1): 73-83.
35. Després JP, Lemieux I. Abdominal obesity and metabolic syndrome. Nature. 2006; 14, 444 (7121): 881-887.

36. Fallo F, Pilon C, Urbanet R. Primary aldosteronism and metabolic syndrome. Horm Metab Res. 2012; 44 (3): 208-214.
37. Takahashi H, Iizuka H. Psoriasis and metabolic syndrome. J Dermatol. 2012; 39 (3): 212-218.
38. Gyawali P, Richards RS, Uba Nwose E. Erythrocyte morphology in metabolic syndrome. Expert Rev Hematol. 2012; 5 (5): 523-531.
39. Mikolasevic I, Milic S, Orlic L, et al. Metabolic syndrome and acute pancreatitis. Eur J Intern Med. 2016; 32: 79-83.
40. Andersen CJ, Fernandez ML. Dietary strategies to reduce metabolic syndrome. Rev Endocr Metab Disord. 2013; 14 (3): 241-254.
41. Ahola A, Harjutsalo V, Thorn L, et al. The association between macronutrient intake and the metabolic syndrome and its components in type 1 diabetes. Br J Nutr. 2017; 117 (3): 450-456.
42. Medjakovic S, Jungbauer A. Pomegranate: a fruit that ameliorates metabolic syndrome. Food Funct. 2013; 4 (1): 19-39.
43. Cheng H, Griffin H, Claes B, et al. Influence of dietary macronutrient composition on eating behaviour and self-perception in young women undergoing weight management. Eat Weight Disord. 2014; 19 (2): 241-247.
44. Ryan M, Itsiopoulos C, Thodis T, et al. The Mediterranean diet improves hepatic steatosis and insulin sensitivity in individuals with non-alcoholic fatty liver disease. J Hepatol. 2013; 59 (1): 138-143.
45. Mintziori G, Georgiou T, Anagnostis P, et al. Could Lipid Profile be Used as a Marker of Autonomous Cortisol Secretion in Patients with Adrenal Incidentalomas? Horm Metab Res. 2018; 50 (7): 551-555.
46. Ooi G, Doyle L, Tie T, et al. Weight loss after laparoscopic adjustable gastric band and resolution of the metabolic syndrome and its components. Int J Obes (Lond). 2017; 41 (6): 902-908.
47. Mostafazadeh M, Haiaty S, Rastqar A, Keshvari M. Correlation Between Resistin Level and Metabolic Syndrome Component: A Review. Horm Metab Res. 2018; 50 (7): 521-536.
48. Flegal K, Carroll M, Kit B, et al. Prevalence of obesity and trends in the distribution of body mass index among US adults. JAMA. 2012; 307 (5): 491-497.
49. Apovian C, Aronne L, Bessesen D, et al. Endocrine Society. Pharmacological management of obesity: an Endocrine Society clinical practice guideline. J Clin Endocrinol Metab. 2015; 100 (2): 342-362.
50. Cefalu W, Bray G, Home P, et al. Advances in the science, treatment, and prevention of the disease of obesity: reflections from a Diabetes Care editors' expert forum. Diabetes Care. 2015; 38 (8): 1567-1582.
51. Swislocki AL, Siegel D, Jialal I. Pharmacotherapy for the metabolic syndrome. Curr Vasc Pharmacol. 2012; 10 (2): 187-205.
52. Ross MG, Desai M. Epidemic of obesity and metabolic syndrome. Foreword. Clin Obstet Gynecol. 2013; 56 (3): 509-510.

© Е.В. Хазова, О.В. Булашова, В.Н. Ослопов, М.И. Малкова, 2018

УДК 616.12-008.46-036.12-06:616.379-008.64(048.8) DOI: 10.20969/VSKM.2018.11(5).124-129

ВЛИЯНИЕ САХАРНОГО ДИАБЕТА II ТИПА НА ТЕЧЕНИЕ И ПРОГНОЗ ХРОНИЧЕСКОЙ СЕРДЕЧНОЙ НЕДОСТАТОЧНОСТИ У ПАЦИЕНТОВ ГОСПИТАЛЬНОГО РЕГИСТРА

ХАЗОВА ЕЛЕНА ВЛАДИМИРОВНА*, ORCID ID: https://orcid.org/0000-0001-8050-2892; канд. мед. наук, доцент кафедры пропедевтики внутренних болезней ФГБОУ ВО «Казанский государственный медицинский университет» Минздрава России, Россия, 420012, Казань, ул. Бутлерова, 49, тел. 8-905-313-97-10, e-mail: hazova_elena@mail.ru*
БУЛАШОВА ОЛЬГА ВАСИЛЬЕВНА*, SCOPUS Author ID: 6507198087; докт. мед. наук, профессор кафедры пропедевтики внутренних болезней ФГБОУ ВО «Казанский государственный медицинский университет» Минздрава России, Россия, 420012, Казань, ул. Бутлерова, 49, тел. (843) 296-14-03, e-mail: boulashova@yandex.ru*
ОСЛОПОВ ВЛАДИМИР НИКОЛАЕВИЧ*, SCOPUS Author ID: 6602523658; докт. мед. наук, профессор кафедры пропедевтики внутренних болезней ФГБОУ ВО «Казанский государственный медицинский университет» Минздрава России, Россия, 420012, Казань, ул. Бутлерова, 49, тел. 8 (905) 316-25-35, e-mail: kpvbol@yandex.ru*
МАЛКОВА МАРИЯ ИГОРЕВНА*, канд. мед. наук, ассистент кафедры пропедевтики внутренних болезней ФГБОУ ВО «Казанский государственный медицинский университет» Минздрава России, Россия, 420012, Казань, ул. Бутлерова, 49; зав. отделением функциональной диагностики ГАУЗ «Городская клиническая больница № 7», Россия, 420103, Казань, ул. Чуйкова, 54, тел. 8-960-051-61-16, e-mail: marimalk@yandex.ru*

Реферат. Хроническая сердечная недостаточность признается потенциально фатальной стадией любого кардиоваскулярного заболевания, характеризуясь существенными экономическими затратами системы здравоохранения в отношении улучшения клинического статуса пациентов, повышения качества их жизни, снижения риска наступления неблагоприятных клинических исходов. ***Цель*** – изучение проблемы коморбидной патологии: хронической сердечной недостаточности в сочетании с сахарным диабетом II типа у пациентов госпитального регистра. ***Материал и методы.*** Проведен литературный анализ исследований, посвященных распространенности, патогенезу, прогнозу пациентов с хронической сердечной недостаточностью в сочетании с сахарным диабетом II типа. ***Результаты и их обсуждение.*** Одним из частых ассоциированных состояний при хронической сердечной недостаточности является сахарный диабет – причина формирования хронической сердечной недостаточности у 12% пациентов. Распространенность сахарного диабета у пациентов с сердечной недостаточностью значительно выше, чем среди населения в целом (25% против 9%), резко возрастая до 40% у пациентов, госпитализированных в связи с острой декомпенсацией сердечной недостаточности. Показано замедление прогрессирования хронической сердечной недостаточности при снижении уровня HbA1c≥1% в течение года у пациентов с сахарным диабетом II типа с исходно неудовлетворительным гликемическим контролем. Госпитализация пациентов с сахарным диабетом II типа по поводу острой декомпенсации сердечной недостаточности признается одним из значимых предикторов сердечно-сосудистой смерти: риск смерти в ближайшие 18 мес повышается в 5 раз (ОР 4,96; 95% ДИ 3,29–7,47), превосходя относительный риск смерти после перенесенного инфаркта миокарда (3,12) и после инсульта (3,08). ***Выводы.*** В статье представлены эпидемиологические, патофизиологические аспекты ассоциации хронической сердечной недостаточности и сахарного диабета. В основе сочетания сердечной недостаточности и сахарного диабета лежат такие общие патофизиологические процессы, как нейрогуморальная активация, оксидативный стресс и эндотелиальная дисфункция. Освещены данные исследований по особенностям течения и прогноза сердечной недостаточности у пациентов с сахарным диабетом II типа.

Ключевые слова: хроническая сердечная недостаточность, сахарный диабет II типа, прогноз, коморбидность, госпитальный регистр.
Для ссылки*:* Влияние сахарного диабета II типа на течение и прогноз хронической сердечной недостаточности у пациентов госпитального регистра / Е.В. Хазова, О.В. Булашова, В.Н. Ослопов, М.И. Малкова // Вестник современной клинической медицины. – 2018. – Т. 11, вып. 5. – С.124–129. ***DOI:*** 10.20969/VSKM.2018.11(5).124-129.

THE EFFECT OF II TYPE DIABETES MELLITUS ON THE COURSE AND PROGNOSIS OF CHRONIC HEART FAILURE IN HOSPITAL REGISTER PATIENTS

KHAZOVA ELENA V., *ORCID ID: https://orcid.org/0000-0001-8050-2892; C. Med. Sci., associate professor of the Department of introduction to internal medicine of Kazan State Medical University, Russia, 420012, Kazan, Butlerov str., 49, tel. 8-905-313-97-10, e-mail: hazova_elena@mail.ru*
BULASHOVA OLGA V., *SCOPUS Author ID: 6507198087; D. Med. Sci., professor of the Department of introduction to internal medicine of Kazan State Medical University, Russia, 420012, Kazan, Butlerov str., 49, tel. 8(843) 296-14-03, e-mail: boulashova@yandex.ru*
OSLOPOV VLADIMIR N., *SCOPUS Author ID: 6602523658; D. Med. Sci., professor of the Department of introduction to internal medicine of Kazan State Medical University, Russia, 420012, Kazan, Butlerov str., 49, tel. 8 (905)316-25-35, e-mail: kpvbol@yandex.ru*
MALKOVA MARIA I., *C. Med. Sci., Head of the Department of functional diagnostics of City Clinical Hospital № 7, Russia, 420103, Kazan, Chuikov str., 54; assistant of professor of the Department of introduction to internal medicine of Kazan State Medical University, Russia, 420012, Kazan, Butlerov str., 49, tel. 8-960-051-61-16, e-mail: marimalk@yandex.ru*

Abstract. Chronic heart failure is recognized as a potentially fatal stage of any cardiovascular disease, characterized by significant economic costs of the health care system in terms of improving the clinical status of patients and their quality of life, reducing the risk of adverse clinical outcomes. ***Aim.*** The aim of the study was to analyze the problem of comorbidity of chronic heart failure and type II diabetes in hospital register patients. ***Material and methods.*** Analysis of studies on the prevalence, pathogenesis and prognosis in patients with chronic heart failure in combination with type II diabetes was performed. ***Results and discussion.*** One of the frequent associated conditions in chronic heart failure is diabetes mellitus, recognized as the cause of chronic heart failure in 12% of patients. The prevalence of diabetes mellitus in patients with heart failure is significantly higher than in the general population (25% vs 9%), rising sharply to 40% in patients hospitalized due to acute heart failure decompensation. Chronic heart failure progression was shown to slow down when HbA1c≥1% decreased throughout the year in patients with type II diabetes with initially poor glycemic control. Hospital treatment of type II diabetes patients for acute heart failure decompensation is recognized as one of the most significant predictors of cardiovascular death: the risk of death in the next 18 months increases 5 times (RR 4,96; 95% CI 3,29–7,47), exceeding the relative risk of death after myocardial infarction of 3,12 and 3,08 after a stroke. ***Conclusion.*** The article presents epidemiological and pathophysiological aspects of the association of chronic heart failure and diabetes. The combination of heart failure and diabetes mellitus can be explained by such common pathophysiological processes as neurohumoral activation, oxidative stress and endothelial dysfunction. The data from the studies on the features of the course and prognosis of heart failure in patients with type II diabetes are highlighted.
Key words: chronic heart failure, type II diabetes mellitus, prognosis, comorbidity.
For reference: Khazova EV, Bulashova OV, Oslopov VN, Malkova MI. The effect of II type diabetes mellitus on the course and prognosis of chronic heart failure in hospital register patients. The Bulletin of Contemporary Clinical Medicine. 2018; 11 (5): 124–129. ***DOI:*** 10.20969/VSKM.2018.11(5).124-129.

Хроническая сердечная недостаточность (ХСН) остается приоритетной проблемой кардиологии в связи с высокой распространенностью, частыми повторными госпитализациями и высоким уровнем смертности [1]. Одной из причин увеличения сердечной недостаточности признается экспоненциальный рост продолжительности жизни населения; у пациентов старших возрастных групп она сочетается, как правило, с тремя, а у 25% пациентов с шестью и более сопутствующими заболеваниями [2]. Наличие у пациента с ХСН коморбидной патологии ухудшает прогноз и диктует необходимость персонифицированного медикаментозного подхода и более затратного лечения.

Одним из частых коморбидных состояний, влияющих на формирование и течение ХСН, является сахарный диабет. В ряде случаев сахарный диабет становится конкурирующим этиологическим фактором формирования сердечной недостаточности, занимая четвертое место после ишемической болезни сердца (ИБС), артериальной гипертензии (АГ) и хронической обструктивной болезни легких (ХОБЛ). По данным Фрамингемского исследования, у лиц моложе 65 лет наличие сахарного диабета (СД) повышает риск развития сердечной недостаточности у мужчин в 4 раза, у женщин – в 8 раз [3]. Среди пациентов с ХСН регистрируется высокая распространенность СД (24–36%), достигая 40–45% у госпитализированного контингента с выраженной сердечной недостаточностью [4, 5].

Наблюдаемая коморбидность СД и ХСН может найти объяснение посредством нескольких механизмов. Когорта пациентов с диагнозом СД II типа характеризуется высокой распространенностью таких значимых факторов риска сердечной недостаточности, как АГ и ИБС. Данные Государственного регистра сахарного диабета в России указывают, что у 37,6% пациентов с сахарным диабетом II типа наблюдается АГ, у 8,3% – диабетическая макроангиопатия [6]. Пациенты с СД II типа без кардиальной патологии могут иметь структурно-функциональные изменения миокарда вследствие комплексных нарушений, ассоциированных с сахарным диабетом [7]. Известно, что поражение сердечно-сосудистой системы у пациентов с СД II типа обусловлено микро- и макроангиопатиями, которые являются патогенетическим субстратом для развития миокардиопатии, ИБС, диастолической дисфункции [8].

Патогенез ХСН у пациентов с СД II типа имеет мультифакторный характер и включает гиперактивацию ренин-ангиотензин-альдостероновой системы (РААС), нарушение транспорта глюкозы в клетки, снижение метаболизма кардиомиоцитов, эндотелиальную дисфункцию, диабетическую микро- и макроангиопатии, фиброз миокарда с нарушением функции левого желудочка [9, 10].

Повышение активности РААС у пациентов с СД II типа связано с гиперинсулинемией, которая развивается как следствие инсулинорезистентности. Гиперинсулинемия обладает стимулирующим влиянием на симпатическую нервную систему, что сопровождается повышением сердечного выброса и общего периферического сосудистого сопротивления, вазоконстрикцией, задержкой натрия и воды. Результатом гиперсимпатикотонии является активация рецепторов юкстагломерулярного аппарата почек с повышением синтеза ренина, который, в свою очередь, стимулирует системную РААС. В условиях гиперактивации РААС основной ее компонент ангиотензин II, который секретируется не только системно, но и локально, способствует прогрессированию фиброза в сердечной мышце [11]. Кроме того, инсулин обладает выраженной митогенной активностью, стимулируя клеточный рост, а также пролиферацию и миграцию гладкомышечных клеток сосудов, приводя к утолщению их стенки.

Имеются данные о поражении автономной нервной системы при ХСН и влиянии их на развитие сердечной недостаточности у пациентов с СД II типа [12, 13, 14]. Кар-

диоваскулярная автономная нейропатия, возникающая вследствие гиперсимпатикотонии, ассоциируется с ухудшением качества жизни и высокой летальностью. Наиболее опасным ее проявлением является бессимптомная ишемия миокарда, которая наиболее часто инициирует инфаркт миокарда у пациентов с СД II типа [15].

Сахарный диабет II типа признается одним из факторов риска развития ИБС, поскольку гипергликемия повреждающе действует на функцию и метаболизм клеток, что приводит к клеточному апоптозу. Наиболее чувствительны к глюкозотоксичности – эндотелиоциты и кардиомиоциты [16, 17].

Известно, что наличие СД и инсулинорезистентность предрасполагают к развитию ХСН, причем больший риск отмечается у женщин [18]. Риск формирования сердечной недостаточности возрастает линейно по мере увеличения уровня гликированного гемоглобина (HbA1c) в крови. Четырехлетнее наблюдение пациентов с ИБС в сочетании с СД II типа без признаков сердечной недостаточности в начале исследования выявило, что повышение в крови HbA1c на 1% сопровождалось нарастанием риска ХСН на 36% [19]. Не исключают также более тесную связь риска развития сердечной недостаточности (СН) с долгосрочным гликемическим контролем и длительностью СД, чем с HbA1c, в случайный момент времени [5].

Важным моментом в развитии нарушения сократительной функции кардиомиоцитов у пациентов с СД является нарушение обмена кальция, которое развивается также при участии конечных продуктов гликирования [20]. Кроме того, при СД II типа наблюдается увеличение содержания коллагена в миокарде, избыток которого в сердечной мышце приводит к повышению «жесткости», т.е. к потере эластичности, что сопровождается снижением скорости диастолического расслабления миокарда, повышением диастолического давления, уменьшением ударного объема. Наиболее частая и самая ранняя функциональная аномалия в сердце у пациентов с СД II типа (средний возраст обследованных составил 43 года) – диастолическая дисфункция ЛЖ (ДДЛЖ), наблюдаемая у 40% пациентов. По данным допплеровской эхокардиографии, ДДЛЖ у пациентов с СД II типа обусловлена у 2/3 с нарушением релаксации и у 1/3 – с псевдонормализаций митрального притока [21]. Исследование 1 760 пациентов с СД II типа продемонстрировало наличие ДДЛЖ у 23% пациентов. Наблюдение за пациентами с СД II типа позволило выявить различия в частоте развития ХСН: пациенты с СД II типа и ДДЛЖ достоверно имели более высокий риск (36,9%) развития сердечной недостаточности в течение 5 лет по сравнению с пациентами без диастолической дисфункции (16,8%) [22]. Вызывают интерес данные эпидемиологических исследований, указывающие на отсутствие клинических проявлений со стороны сердечно-сосудистой системы у 75% пациентов с СД II типа и ДДЛЖ [23].

Распространенность СД II типа у пациентов с острой декомпенсацией сердечной недостаточности в российской популяции составила 35% (254 из 735 пациентов), в том числе 27% пациентов (195) получали гипогликемическое лечение. Наблюдалось достоверное расхождение кривых 5-летней выживаемости: в группе пациентов с ХСН и СД II типа умерли 65% (165 пациентов), в группе без СД II типа – 58% (278) (p=0,03). Наличие СД II типа ассоциировалось с увеличением риска смерти: отношение рисков летального исхода в течение госпитализации составило 1,7 (при 95% ДИ 1,0–2,8), для риска смерти в течение 18 мес – 1,4 (95% ДИ 1,0–1,8), в течение 5 лет – 1,3 (при 95% ДИ 1,0–1,5) [24].

Одним из значимых предикторов сердечно-сосудистой смерти у пациентов с СД II типа считается частая госпитализация по поводу острой декомпенсации сердечной недостаточности: риск смерти в ближайшие 18 мес повышается в 5 раз (ОР 4,96; 95% ДИ 3,29–7,47), что превосходит относительный риск смерти после перенесенного ИМ в 3,12 раза; после мозгового инсульта – в 3,08 раза [25, 26]. Худшая выживаемость пациентов с ХСН и СД представлена в данных ретроспективного анализа SOLVD (p<0,0001) [27].

В исследовании BEST (n=2 708) 36% пациентов с ХСН страдали СД и характеризовались достоверно более тяжелым течением сердечной недостаточности по сравнению с пациентами без сахарного диабета. Наблюдение в течение 2 лет позволило выявить у них более высокий уровень смертности от всех причин (36% против 29%; p=0,007), сердечно-сосудистой смертности (31% против 25%; p=0,004), декомпенсации сердечной деятельности (12% против 8%; p=0,002), а также большую частоту госпитализаций (42% против 37%; p=0,027) [28].

Исследование DIGAMI признало сердечную недостаточность самой распространенной причиной смерти у пациентов с сахарным диабетом. Так, в первый год наблюдения смертность составила 66% случаев в когорте пациентов с сахарным диабетом. В течение 5 лет после ИМ умирает до 55% пациентов с ХСН со сниженной систолической функцией сердца и СД, что значительно превышает данный показатель среди пациентов с сохраненной фракцией выброса ЛЖ (30%) [29]. При СД II типа риск развития повторного ИМ на 60% выше, чем у пациентов без сахарного диабета. Не исключено, что худший прогноз для пациентов с СД после острого ИМ обусловлен нарушением формирования коллатеральных сосудов в ответ на ишемию миокарда. У пациентов с ХСН в сочетании с СД II типа выявляется большая частота развития инсульта, хронической почечной недостаточности, подагры и ожирения при сопоставлении с пациентами с ХСН без сахарного диабета [30, 31].

В исследовании CHARM выявлены повышение риска сердечно-сосудистой смерти – 1,24 (95% ДИ 1,17–1,31) и госпитализация по поводу сердечной недостаточности – 1,25 (95% 95% ДИ 1,19–1,31) при повышении HbA1c (p<0,001). Эта связь была показана для пациентов с СД со сниженной и сохраненной фракцией выброса левого желудочка [32]. Снижение уровня HbA1c≥1% в течение года у пациентов с СД II типа с изначально неудовлетворительным гликемическим контролем способствовало замедлению прогрессирования сердечной недостаточности [33]. Изучение влияния уровня HbA1c на смертность пациентов с сочетанием ХСН и СД II типа выявило U-образный характер зависимости. Данные результаты позволили сделать вывод о неблагоприятном прогнозе пациентов с СД II типа не только при значительном увеличении HbA1c (>9,5%), но и при уровне HbA1c менее 6,5% [34, 35].

Таким образом, ассоциация сахарного диабета и хронической сердечной недостаточности не случайна, она обусловлена взаимоотягощающими мультисистемными нарушениями. Наличие СД и инсулинорезистентности предрасполагают к быстрому формированию ХСН и характеризуют быстрое прогрессирование с частыми эпизодами декомпенсации, требующими госпитализаций, и плохой выживаемостью. Общим патогенетическим связующим звеном СД и ХСН можно считать дисбаланс нейрогуморальной системы в пользу активации ее симпатикоадреналовой составляющей, а также оксидативный стресс и эндотелиальную дисфункцию. Специфические метаболические нарушения, такие как гипергликемия, инсулинорезистентность, дислипидемия, выраженные нарушения в микроциркуляторном русле способствуют быстрому необратимому прогрессированию поражения органов-мишеней. Персонифицированная медикаментозная терапия, направленная на нормализацию уровня гликемии, может способствовать снижению частоты развития хронической сердечной недостаточности.

Прозрачность исследования. *Исследование не имело спонсорской поддержки. Авторы несут полную ответственность за предоставление окончательной версии рукописи в печать.*

Декларация о финансовых и других взаимоотношениях*. Все авторы принимали участие в разработке концепции, дизайна исследования и в написании рукописи. Окончательная версия рукописи была одобрена всеми авторами. Авторы не получали гонорар за исследование.*

ЛИТЕРАТУРА

1. Эпидемиология и особенности терапии хронической сердечной недостаточности в сочетании с фибрилляцией предсердий / Ю.Ф. Осмоловская, Н.В. Романова, И.В. Жиров, С.Н. Терещенко // Медицинский совет. – 2016. – № 10. – С.93–97.
2. Management of heart failure in elderly people / M. Imazio, A. Cotroneo, G. Gaschino [et al.] // Int. J. Clin. Pract. – 2008. – Vol. 62, № 2. – P.270–280.
3. *Шляхто, Е.В.* Молекулярные и генетические аспекты сердечной недостаточности при сахарном диабете / Е.В. Шляхто // Вестник Российской академии медицинских наук. – 2012. – № 1. – С.31–37.
4. Association between diabetes mellitus and post-discharge outcomes in patients hospitalized with heart failure: findings from the EVEREST trial / S. Sarma, R.J. Mentz, M.J. Kwasny [et al.] // European Journal of Heart Failure. – 2013. – № 15. – P.194–202.
5. *Campbell, P*. The bi-directional impact of two chronic illnesses: heart failure and diabetes – a review of the epidemiology and outcomes / P. Campbell, S. Krim, H. Ventura // Cardiac Failure Review. – 2015. – № 1 (1). – P.8–10.
6. *Дедов, И.И*. Государственный регистр сахарного диабета в Российской Федерации: статус 2014 г. и перспективы развития / И.И. Дедов, М.В. Шестакова, О.К. Викулова // Сахарный диабет. – 2015. – № 18 (3). – С.5–23.
7. *Друк, И.В*. Сахарный диабет и сердечная недостаточность / И.В. Друк, О.Ю. Кореннова // Лечащий врач. – 2016. – № 3. – С.10.
8. *Болатчиев, Х.Л.* Хроническая сердечная недостаточность и сахарный диабет: распространенность, морфологические изменения / Х.Л. Болатчиев, Ф.Б. Болатчиева // Успехи современного естествознания. – 2006. – № 1. – С.35–40.
9. *Какорин, С.В*. Хроническая сердечная недостаточность у больных сахарным диабетом 2-го типа / С.В. Какорин, И.А. Аверкова, А.М. Мкртумян // Международный журнал интервенционной кардиоангиологии. – 2015. – № 40. – С.52–60.
10. *Горин, Н*. Диабетическая кардиомиопатия: механизмы развития, диагностика и лечение / Н. Горин // Medicine Rewiew. – 2013. – № 3 (26). – С.20–27.
11. *Гайдарова, О.В*. Современные представления о патогенезе артериальной гипертензии при метаболическом синдроме / О.В. Гайдарова, Е.В. Елисеева, А.М. Морозова // Дальневосточный медицинский журнал. – 2006. – № 4. – С.109–113.
12. Вариабельность сердечного ритма у пациентов с сердечной недостаточностью в сочетании с хронической обструктивной болезнью легких / В.М. Газизянова, О.В. Булашова, Е.В. Хазова, М.И. Малкова // Практическая медицина. – 2018. – № 1 (112). – С.15–20.
13. Methods of investigation for cardiac autonomic dysfunction in human research studies / L. Bernardi, V. Spallone, M. Stevens [et al.] // Diabetes Metab. Res. Rev. – 2011. – Vol. 27, № 7. – P.654–664.
14. *Kuehl, M.* Cardiovascular autonomic neuropathies as complications of diabetes mellitus / M. Kuehl, M.J. Stevens / Nat. Rev. Endocrinol. – 2012. – Vol. 8, № 7. – P.405–416.
15. Cardiac autonomic diabetic neuropathy / M. Schonauer, A. Thomas, S. Morbach [et al.] // Diabetes Vasc. Dis. Res. – 2008. – Vol. 5. – P.336–344.
16. Hyperglycemia Induces Apoptosis of Human Pancreatic Islet Endothelial Cells. / E. Favaro, I. Miceli, B. Bussolati, M. Schimitt-Ney // Am. J. Pathol. – 2008. – Vol. 173 (2). – P.442–450.
17. Acute Myocardial Infarction, Hyperglycemia, and Insulin / P. Dandona, A. Chaudhuri, H. Ghanim // J. Am. Coll. Cardiol. – 2009. – Vol. 53. – P.1437–1439.
18. *Мареев, В.Ю*. Хроническая сердечная недостаточность и инсулиннезависимый сахарный диабет: случайная связь или закономерность / В.Ю. Мареев, Ю.Н. Беленков // Терапевтический архив. – 2003. – Т. 75 (10). – С.1–10.
19. Diabetes, Glycemic Control, and New-Onset Heart Failure in Patients With Stable Coronary Artery Disease / J.P. van Melle, M. Bot, P. de Jonge [et al.] // Diabetes Care. – 2010. – Vol. 33 (9). – P.2084–2089.
20. *Boudina, S*. Diabetic cardiomyopathy, causes and effects / S. Boudina, E.D. Abel // Rev. Endocr. Metab. Disord. – 2010. – Vol. 11 (1). – P.31–39.
21. Prevalence of diastolic dysfunction in normotensive, asymptomatic patients with well-controlled type II diabetes mellitus / M. Zabalgoitia, M.F. Ismaeil, L. Anderson, F.A. Maklady // Am. J. Cardiol. – 2001. – Vol. 87. – P.320–323.
22. *From, A.M*. The development of heart failure in patients with diabetes mellitus and pre-clinical diastolic dysfunction a population-based study / A.M. From, C.G. Scott, H.H. Chen // J. Am. Coll. Cardiol. – 2010. – Vol. 55 (4). – P.300–305.
23. Prevalence of Ventricular Diastolic Dysfunction in Asymptomatic, Normotensive Patients With Diabetes Mellitus / J.K. Boyer, S. Thanigaraj, K.B. Schechtman, J.E. Perez // Am. J. Cardiol. – 2004. – Vol. 93. – P.870–875.
24. Влияние сахарного диабета 2-го типа на 5-летнюю выживаемость пациентов, госпитализированных с острой декомпенсацией сердечной недостаточности / И.Г. Починка, Л.Г. Стронгин, С.Н. Ботова [и др.] // Кардиология. – 2017. – Т. 57, № 9. – С.14–19.
25. Alogliptin after acute coronary syndrome in patients with type II diabetes / W.B. White, C.P. Cannon, S.R. Heller [et al.] // N. Engl. J. Med. – 2013. – № 369. – P.1327–1335.
26. Heart failure outcomes with empagliflozin in patients with type II diabetes at high cardiovascular risk: results of the EMPA-REG OUTCOME® trial / D. Fitchett, B. Zinman, Ch. Wanner [et al.] // Eur. Heart J. – 2016. – Vol. 37 (19). – P.1526-1534. DOI: 10.1093/eurheartj/ehv728.
27. Prognostic impact of diabetes mellitus in patients with heart failure according to the etiology of left ventricular systolic dysfunction / D.L. Dries, N.K. Sweitzer, M.H. Drazner [et al.] // Journal of American College of Cardiology. – 2001. – №38. – P. 421–428
28. Gender Differences in Advanced Heart Failure: Insights from the BEST Study / J.K. Ghali, H.J. Krause-Steinrauf, K.F. Adams [et al.] // Journal of American College of Cardiology. – 2003. – № 42. – P.2128–2134.
29. *Bonds, D.E*. DIGAMI 1: 20 years later / DE Bonds // Lancet Diabetes Endocrinol. – 2014. – Vol. 2 (8). – P.603-604. DOI: 10.1016/S2213-8587(14)70106-8.
30. Хроническая сердечная недостаточность у больных сахарным диабетом II типа: особенности клинического течения / С.П. Кудинова, Н.М. Савина, А.С. Гладких [и др.] // Кремлевская медицина. Клинический вестник. – 2009. – № 4. – С.46–50.
31. Улучшают ли β-адреноблокаторы прогноз больных ХСН: клинико-генетическое исследование в регионе Республика Татарстан / Е.В. Хазова, О.В. Булашова, В.М. Газизянова [и др.] // Сердечная недостаточность. – 2015. – Т. 16, № 2 (89). – С.106–110.
32. CHARM Program Investigators. The hemoglobin A1c level as a progressive risk factor for cardiovascular death, hospitalization for heart failure, or death in patients with chronic heart failure: an analysis of the Candesartan in Heart failure: Assessment of Reduction in Mortality and Morbidity (CHARM) program / H.C. Gerstein, K. Swedberg, J. Carlsson [et al.] // Arch. Intern. Med. – 2008. – Vol. 168 (15). – P.1699–1704.
33. *Стронгин Л.Г.* Гликемический контроль и течение хронической сердечной недостаточности у больных сахарным диабетом типа 2 / Л.Г. Стронгин, И.Г. Починка, М.С. Конышева // Сахарный диабет. – 2012. – № 2. – С.17–21.

34. Relationship of hemoglobin A1C and mortality in heart failure patients with diabetes / D. Aguilar, B. Bozkurt, K. Ramasubbu, A. Deswal // J. Am. Coll. Cardiol. – 2009. – № 54 (5). – P.422–428.
35. Предикторы выживаемости больных хронической сердечной недостаточностью, страдающих сахарным диабетом 2 типа / Л.Г. Стронгин, И.Г. Починка, Д.Я. Алейник, И.Н. Чарыкова // Сахарный диабет. – 2004. – № 4. – P.14–18.

REFERENCES

1. Osmolovskaya YuF, Romanova NV, ZHirov IV, Tereshchenko SN. Epidemiologiya i osobennosti terapii hronicheskoj serdechnoj nedostatochnosti v sochetanii s fibrillyaciej predserdij [Epidemiology and features of therapy of chronic heart failure in combination with atrial fibrillation]. Medicinskij sovet [Medical Council]. 2016; 10: 93-97.
2. Imazio M, Cotroneo A, Gaschino G, et al. Management of heart failure in elderly people. Int J Clin Pract. 2008; 62 (2): 270–280.
3. Shlyahto EV. Molekulyarnye i geneticheskie aspekty serdechnoj nedostatochnosti pri saharnom diabete [Molecular and genetic aspects of heart failure in diabetes mellitus]. Vestnik Rossijskoj akademii medicinskih nauk [Herald of the Russian Academy of Medical Sciences]. 2012; 1: 31-37.
4. Sarma S, Mentz RJ, Kwasny MJ [et al.] Association between diabetes mellitus and post-discharge outcomes in patients hospitalized with heart failure: findings from the EVEREST trial. European Journal of Heart Failure. 2013; 15: 194–202.
5. Campbell P, Krim S, Ventura H. The bi-directional impact of two chronic illnesses: heart failure and diabetes – a review of the epidemiology and outcomes. Cardiac Failure Review. 2015; 1 (1): 8–10.
6. Dedov II, Shestakova MV, Vikulova OK. Gosudarstvennyj registr saharnogo diabeta v Rossijskoj Federacii: status 2014 goda i perspektivy razvitiya [State Register of Diabetes Mellitus in the Russian Federation: Status of 2014 and Perspectives of Development]. Saharnyj diabet [Diabetes mellitus]. 2015; 18 (3): 5–23.
7. Druk IV, Korennova OYu. Saharnyj diabet i serdechnaya nedostatochnost' [Diabetes mellitus and heart failure]. Lechashchij vrach [The attending physician]. 2016; 3: 10.
8. Bolatchiev HL, Bolatchieva FB. Hronicheskaya serdechnaya nedostatochnost' i saharnyj diabet: rasprostranennost', morfologicheskie izmeneniya [Chronic heart failure and diabetes mellitus: prevalence, morphological changes]. Uspekhi sovrem; Estestvoznaniya [Successes of the Modern natural science]. 2006; 1: 35–40.
9. Kakorin SV, Averkova IA, Mkrtumyan AM. Hronicheskaya serdechnaya nedostatochnost' u bol'nyh saharnym diabetom 2-go tipa [Chronic heart failure in patients with type II diabetes mellitus]. Mezhdunarodnyj zhurnal intervencionnoj kardioangiologii [International Journal of Interventional Cardioangiology]. 2015; 40: 52–60.
10. Gorin N. Diabeticheskaya kardiomiopatiya: mekhanizmy razvitiya, diagnostika i lechenie [Diabetic cardiomyopathy: mechanisms of development, diagnosis and treatment]. Review. 2013; 3 (26): 20–27.
11. Gajdarova OV, Eliseeva EV, Morozova AM. Sovremennye predstavleniya o patogeneze arterial'noj gipertenzii pri metabolicheskom sindrome [Modern concepts of the pathogenesis of arterial hypertension in metabolic syndrome]. Dal'nevostochnyj medicinskij zhurnal [Far Eastern Medical Journal]. 2006; 4: 109–113.
12. Gazizyanova VM, Bulashova OV, Hazova EV, Malkova MI. Variabel'nost' serdechnogo ritma u pacientov s serdechnoj nedostatochnost'yu v sochetanii s hronicheskoj obstruktivnoj bolezn'yu legkih [Heart rate variability in patients with heart failure in combination with chronic obstructive pulmonary disease]. Prakticheskaya medicina [Practical medicine]. 2018; 1 (112): 15-20.
13. Bernardi L, Spallone V, Stevens M, Hilsted J et al. Methods of investigation for cardiac autonomic dysfunction in human research studies. Diabetes Metab Res Rev. 2011; 27 (7): 654–664.
14. Kuehl M, Stevens MJ. Cardiovascular autonomic neuropathies as complications of diabetes mellitus. Nat Rev Endocrinol. 2012; 8 (7): 405–416.
15. Schonauer M, Thomas A, Morbach S, et al. Cardiac autonomic diabetic neuropathy. Diabetes Vasc Dis Res. 2008; 5: 336–344.
16. Favaro E, Miceli I, Bussolati B, Schimitt-Ney M. Hyperglycemia Induces Apoptosis of Human Pancreatic Islet Endothelial Cells . Am J Pathol. 2008; 173 (2): 442–450.
17. Dandona P, Chaudhuri A, Ghanim H. Acute Myocardial Infarction, Hyperglycemia, and Insulin. J Am Coll Cardiol. 2009; 53: 1437–1439.
18. Mareev VYu, Belenkov YuN. Hronicheskaya serdechnaya nedostatochnost' i insulinnezavisimyj saharnyj diabet sluchajnaya svyaz' ili zakonomernost' [Chronic heart failure and non-insulin-dependent diabetes mellitus random association or regularity]. Terapevticheskij arhiv [Therapeutic archive]. 2003; 75 (10): 1–10.
19. van Melle JP, Bot M, de Jonge P, et al. Diabetes, Glycemic Control, and New-Onset Heart Failure in Patients With Stable Coronary Artery Disease. Diabetes Care. 2010; 33 (9): 2084–2089.
20. Boudina S, Abel ED. Diabetic cardiomyopathy, causes and effects. Rev Endocr Metab Disord. 2010; 11 (1): 31–39.
21. Zabalgoitia M, Ismaeil MF, Anderson L, Maklady FA. Prevalence of diastolic dysfunction in normotensive, asymptomatic patients with well-controlled type II diabetes mellitus. Am J Cardiol 2001; 87: 320-323.
22. From AM, Scott CG, Chen HH. The development of heart failure in patients with diabetes mellitus and pre-clinical diastolic dysfunction a population-based study. J Am Coll Cardiol. 2010; 55 (4): 300–305.
23. Boyer JK, Thanigaraj S, Schechtman KB, Perez JE. Prevalence of Ventricular Diastolic Dysfunction in Asymptomatic, Normotensive Patients With Diabetes. Am J Cardiol. 2004; 93: 870–875.
24. Pochinka IG, Strongin LG, Botova SN, et al. Vliyanie saharnogo diabeta 2-go tipa na 5 letnyuyu vyzhivaemost' pacientov, gospitalizirovannyh s ostroj dekompensaciej serdechnoj nedostatochnosti [Influence of type II diabetes on 5-year survival of patients hospitalized with acute decompensation of heart failure]. Kardiologiya [Cardiology]. 2017; 57 (9): 14–19.
25. White WB, Cannon CP, Heller SR, et al. Alogliptin after acute coronary syndrome in patients with type II diabetes. N Engl J Med. 2013; 369: 1327–1335.
26. Fitchett D, Zinman B, Wanner Ch, et al. Heart failure outcomes with empagliflozin in patients with type II diabetes at high cardiovascular risk: results of the EMPA-REG OUTCOME® trial. Eur Heart J. 2016; 37 (19): 1526-1534. DOI: 10.1093/eurheartj/ehv728.
27. Dries DL, Sweitzer NK, Drazner MH, et al. Prognostic impact of diabetes mellitus in patients with heart failure according to the etiology of left ventricular systolic dysfunction. Journal of American College of Cardiology. 2001; 38: 421–428.
28. Ghali JK, Krause-Steinrauf HJ, Adams KF, et al. Gender Differences in Advanced Heart Failure: Insights from the BEST Study. Journal of American College of Cardiology. 2003; 42: 2128 –2134.
29. Bonds DE. DIGAMI 1: 20 years later Lancet Diabetes Endocrinol. 2014; II (8): 603-604. doi: 10.1016/S2213-8587(14)70106-8
30. Kudinova SP, Savina NM, Gladkih AS, Bajdina OI, Sidorenko BA. Hronicheskaya serdechnaya nedostatochnost' u bol'nyh saharnym diabetom II tipa: osobennosti klinicheskogo techeniya [Chronic heart failure in patients with type II diabetes mellitus: features of clinical course]. Kremlevskaya medicina; Klinicheskij vestnik [Kremlovskaya meditsina; Clinical Herald]. 2009; 4: 46-50.
31. Hazova EV, Bulashova OV, Gazizyanova VM. Uluchshayut li β-adrenoblokatory prognoz bol'nyh hsn: kliniko-geneticheskoe issledovanie v regione Respublika Tatarstan [Do β-adrenoblockers improve the prognosis of patients with CHF: a clinical genetic study in the Republic of Tatarstan].

Zhurnal serdechnaya nedostatochnost' [Journal of heart failure]. 2015; 16 (2; 89): 106-110.
32. Gerstein HC, Swedberg K, Carlsson J, et al. CHARM Program Investigators. The hemoglobin A1c level as a progressive risk factor for cardiovascular death, hospitalization for heart failure, or death in patients with chronic heart failure: an analysis of the Candesartan in Heart failure: Assessment of Reduction in Mortality and Morbidity (CHARM) program. Arch Intern Med. 2008; 168 (15): 1699–1704.
33. Strongin LG, Pochinka IG, Konysheva MS. Glikemicheskij kontrol' i techenie hronicheskoj serdechnoj nedostatochnosti u bol'nyh saharnym diabetom tipa II [Glycemic control and chronic heart failure in patients with type II diabetes mellitus]. Saharnyj diabet [Diabetes mellitu]. 2012; 2: 17–21.
34. Aguilar D, Bozkurt B, Ramasubbu K, Deswal A. Relationship of hemoglobin A1C and mortality in heart failure patients with diabetes. J Am Coll Cardiol. 2009; 54 (5): 422–428.
35. Strongin LG, Pochinka IG, Alejnik DYa, Charykova IN. Prediktory vyzhivaemosti bol'nyh hronicheskoj serdechnoj nedostatochnost'yu, stradayushchih saharnym diabetom II tipa [Predictors of survival of patients with chronic heart failure suffering from type II diabetes mellitus]. Saharnyj diabet [Diabetes mellitus]. 2004; 4: 14–18.

© А.Р. Шамкина, 2018

УДК 616.124.2-007.61-06:616.1(048.8) DOI: 10.20969/VSKM.2018.11(5).129-134

АССОЦИАЦИЯ СЕРДЕЧНО-СОСУДИСТОГО РИСКА И НЕПРОПОРЦИОНАЛЬНО ВЫСОКОЙ МАССЫ МИОКАРДА ЛЕВОГО ЖЕЛУДОЧКА

***ШАМКИНА АЙГУЛЬ РОБЕРТОВНА**, канд. мед. наук, ассистент кафедры пропедевтики внутренних болезней ФГБОУ ВО «Казанский государственный медицинский университет» Минздрава России, Россия,420012, Казань, ул. Бутлерова, 49, e-mail: schamkina.aigul@yandex.ru*

Реферат. Концепция «непропорционально высокой массы миокарда левого желудочка», отражающая увеличение массы миокарда левого желудочка в бóльшей степени, чем того требует гемодинамическая нагрузка повышенным артериальным давлением, была предложена в 1998 г. de G. Simone et al. ***Цель*** – раскрыть на основе данных литературы и собственных исследований концепцию ассоциации сердечно-сосудистого риска и непропорционально высокой массы миокарда левого желудочка. ***Материал и методы.*** В данном обзоре представлены литературные данные и результаты собственных исследований об ассоциации непропорционально высокой массы миокарда левого желудочка и сердечно-сосудистой заболеваемости и смертности. ***Результаты и их обсуждение.*** Результаты различных исследований свидетельствуют о неблагоприятном прогностическом значении непропорционально высокой массы миокарда левого желудочка независимо от присутствия традиционно определяемых критериев гипертрофии левого желудочка. Однако полученные результаты все же не следует интерпретировать как неспособность общепринятых критериев гипертрофии левого желудочка идентифицировать пациентов высокого риска. Кроме того, значение непропорционального увеличения массы миокарда левого желудочка у пациентов с артериальной гипертензией для стратификации сердечно-сосудистого риска до сих пор остается неопределенным. ***Выводы.*** Выявление непропорционально высокой массы миокарда левого желудочка, тем не менее, позволит врачам-клиницистам проводить более точную оценку индивидуального сердечно-сосудистого риска и начать комплекс адекватных лечебно-профилактических мероприятий у пациентов, особенно молодого возраста, на более раннем этапе. Необходимы дальнейшие исследования в этой области.

Ключевые слова: непропорционально высокая масса миокарда левого желудочка, сердечно-сосудистый риск, артериальная гипертензия.
Для ссылки: Шамкина, А.Р. Ассоциация сердечно-сосудистого риска и непропорционально высокой массы миокарда левого желудочка / А.Р. Шамкина // Вестник современной клинической медицины. – 2018. – Т. 11, вып. 5. – С.129–134. ***DOI:*** 10.20969/VSKM.2018.11(5).129-134.

ASSOCIATION OF CARDIOVASCULAR RISK AND DISPROPORTIONATELY HIGH LEFT VENTRICULAR MYOCARDIAL MASS

***SHAMKINA AYGUL R.**, C. Med. Sci., assistant of professor of the Department of introduction to internal medicine of Kazan State Medical University, Russia, 420012, Kazan, Butlerov str., 49, e-mail: schamkina.aigul@yandex.ru*

Abstract. The concept of «disproportionately high left ventricular myocardial mass», reflecting an increase in the mass of the left ventricular myocardium to a greater extent than required by hemodynamic load due to increased arterial pressure, was proposed in 1998 by de G. Simone et al. ***Aim.*** The aim of the study was to explain the concept of the association of cardiovascular risk and disproportionately high mass of the left ventricular myocardium based on literature data and on our own research. ***Material and methods.*** This review presents the literature data and the results of our own research on the association of disproportionately high mass of the left ventricular myocardium and cardiovascular morbidity and mortality. ***Results and discussion.*** The results of numerous studies indicate an unfavorable prognostic value of the disproportionately high mass of the myocardium of the left ventricle, regardless of the presence of traditionally defined criteria for left ventricular hypertrophy. However, the results obtained should not be interpreted as the inability to identify high-risk patients with generally accepted criteria for left ventricular hypertrophy. In addition, the value of the disproportionate increase in the mass of the myocardium of the left ventricle for stratification of cardiovascular risk in patients with arterial hypertension remains unclear. ***Conclusion.*** Disproportionately high left ventricular myocardium mass identification will help clinicians to conduct more accurate individual cardiovascular risk assessment in order to begin a complex of adequate therapeutic and preventive measures in patients, especially in young people, at an earlier stage. Further research in this area is required.

Key words: inappropriately high left ventricular mass, cardiovascular risk, arterial hypertension.
For reference: Shamkina AR. Association of cardiovascular risk and disproportionately high left ventricular myocardial mass. The Bulletin of Contemporary Clinical Medicine. 2018; 11 (5): 129–134. ***DOI:*** 10.20969/VSKM.2018.11(5).129-134.

Сердечно-сосудистые заболевания продолжают оставаться ведущей причиной смертности среди населения в большинстве развитых стран, в том числе и в России. За период 2000–2012 гг. в России умерло 27 млн 970 тыс. человек; из них от болезней системы кровообращения – 15 млн 734 тыс. человек, что составило 55,5% всех смертей [1]. За период 2000−2014 гг. в США доля смертей от болезней системы кровообращения среди

смертей от всех причин у мужчин составила 36,9%, у женщин – 30,8%; в то время как в России − 41,9 и 39,5% соответственно [2].

Известно, что гипертрофия левого желудочка является ранним маркером поражения сердца и независимым фактором риска сердечно-сосудистой заболеваемости и смертности [3–13]. Показано, что увеличение массы миокарда левого желудочка (ММЛЖ) на каждые 50 г/м повышало частоту развития сердечно-сосудистых осложнений в 1,5 раза [14], а увеличение индекса ММЛЖ на каждые 10 г/м^2 – риск смерти и нефатальных сердечно-сосудистых осложнений на 22% [15].

В соответствии с рекомендациями Всероссийского научного общества кардиологов (2010, 2014) [16, 17], Европейского общества гипертонии и Европейского кардиологического общества (ESH/ESC, 2013) [18] выявление гипертрофии левого желудочка по общепринятым (электрокардиографическим и/или эхокардиографическим) количественным критериям у пациентов с артериальной гиертензией (АГ) является необходимым для стратификации риска развития осложнений АГ (инфаркта миокарда и/или мозгового инсульта) в ближайшие 10 лет и определения дальнейшей тактики лечения. Однако использование лишь общепринятых критериев гипертрофии левого желудочка не позволяет разграничить увеличение ММЛЖ, связанное как с повышенным уровнем артериального давления (АД), так и с другими факторами, и компенсаторно-приспособительные реакции, которые развиваются в ответ только на повышенную гемодинамическую нагрузку. Кроме того, выявление гипертрофии левого желудочка на основании традиционных эхокардиографических критериев может быть затруднено ввиду того, что у части молодых людей физический рост еще не закончен.

Некоторыми исследователями было показано, что вариабельность ММЛЖ в популяции не всегда может быть объяснена только вариабельностью гемодинамической нагрузки и адаптацией организма к повышению АД [19]. По крайней мере, существуют еще и другие факторы, которые стимулируют развитие гипертрофии левого желудочка, в частности антропометрические и гендерные характеристики человека [20, 21, 22].

В связи с этим в последние десятилетия внимание исследователей все больше привлекают новые подходы к изучению параметров состояния сердца, основанные на оценке соответствия (пропорциональности) ММЛЖ росту и полу пациента.

Прошло 20 лет с тех пор, как группой итальянских исследователей была предложена концепция «непропорционально высокой массы миокарда левого желудочка» (*«inappropriate high left ventricular mass»*), отражающая увеличение ММЛЖ в большей степени, чем требует гемодинамическая нагрузка повышенным АД [20].

По мнению de G. Simone et al., соответствие ММЛЖ гемодинамическим потребностям может оцениваться при сравнении фактической (наблюдаемой) и должной (предполагаемой) ММЛЖ для роста и пола пациента, показателей работы сердца [20]. Формула расчета должной (предполагаемой) ММЛЖ была получена авторами на основании анализа результатов эхокардиографического исследования 393 взрослых людей в возрасте 18−85 лет с нормальным АД и нормальной массой тела. При расчете должной (предполагаемой) ММЛЖ учитывались уровень систолического АД в конце эхокардиографического исследования, ударный объем сердца, рост, возведенный в степень 2,7, и пол пациента. Для того чтобы определить, является ли ММЛЖ пропорциональной (соответствующей) уровню АД, авторы предложили рассчитывать коэффициент диспропорциональности как отношение фактической (наблюдаемой) к должной (предполагаемой) ММЛЖ, выраженное в процентах. На основании определения 5-го и 95-го перцентилей распределения коэффициента диспропорциональности массу миокарда левого желудочка авторы считали пропорциональной при значении коэффициента диспропорциональности в пределах 73−128%, непропорционально низкой – при значении менее 73% и непропорционально высокой – при значении более 128%. В свою очередь при коэффициенте диспропорциональности в пределах 128−155,9% непропорционально высокую ММЛЖ определяли как слабо выраженную, в пределах 156−183,9% − умеренно выраженную, более или равном 184% − сильно выраженную.

Большинство исследователей считают, что концепция «непропорционально высокой ММЛЖ» позволяет разграничить адаптивную («приспособительную») и дезадаптивную (патологическую, или аномальную) гипертрофию левого желудочка.

Однако среди некоторых авторов активно продолжаются споры по поводу того, насколько обоснованным является применение указанной концепции в клинической практике. Так, В.В. Разумов и соавт. (2015) выражают несогласие с данной концепцией и приводят свои доводы о том, что ввиду того, что массметрические исследования сердца у пациентов до заболевания не проводились и время развития непропорционально высокой ММЛЖ у них неизвестно, то она могла существовать у пациентов еще до развития заболевания. Также авторы утверждают о том, что «введение понятий о должной и непропорционально высокой ММЛЖ, несколько снизив критерии гипертрофии левого желудочка, ничего принципиально нового не добавило к прежним представлениям об увеличенных индексированных значениях массы миокарда левого желудочка как факторе риска развития серьезных сердечно-сосудистых осложнений» [23].

В ряде проспективных и когортных исследований была изучена связь непропорционально (диспропорционально) высокой ММЛЖ с сердечно-сосудистыми событиями и риском их развития среди пациентов с различными заболеваниями [24-34].

Так, по результатам итальянского мультицентрового (52 медицинских центра) проспективного исследования MAVI (Massa Ventricolare sinistra nell'/pertensione study) [средняя длительность наблюдения – (35±11) мес], включавшего 1019 пациентов в возрасте старше 50 лет с эссенциальной АГ, кумулятивная частота сердечно-сосудистых событий у пациентов с непропорционально высокой ММЛЖ была в 2 раза выше по сравнению с пациентами, имеющими пропорциональную ММЛЖ (8% против 4%) [24].

Авторы другого проспективного исследования [средняя длительность наблюдения – (4,5±2,5) года], включавшего 436 пациентов с АГ, выявили, что скорость сердечно-сосудистых событий (×100 пациенто-лет) составила 3,18 среди пациентов с персистирующей непропорционально высокой ММЛЖ (n=152); 1,87 – среди пациентов с развитием непропорционально высокой ММЛЖ (n=75); 0,97 – среди пациентов с регрессией непропорционально высокой ММЛЖ (n=104) [26].

В проспективном исследовании [средняя длительность наблюдения – (22±13) мес] у 218 пациентов [средний возраст – (75±11) года] с бессимптомным выраженным аортальным стенозом были изучены различные клинические исходы, в том числе несмертельный инфаркт миокарда и/или застойная сердечная недостаточность [27]. Оказалось, что клинические исходы у пациентов с непропорционально высокой ММЛЖ возникали в 2 раза чаще, чем у лиц с пропорциональной ММЛЖ (67% про-

тив 30%; p<0,001). Схожие результаты были получены и авторами исследования, включавшего пациентов со стенокардией [30].

Однако по результатам проведенных нами исследований [30–33] частота ассоциированных клинических состояний и средние значения их суммарного количества в зависимости от коэффициента диспропорциональности ММЛЖ в группах пациенток с высоким нормальным АД и пациенток с АГ среди женщин климактерического периода [32, 33] и репродуктивного возраста [30] статистически не различались (p>0,05). Как заключили авторы мультицентрового исследования, проведенного в 16 центрах Италии, включавшего 200 пациентов [средний возраст – (45±13) года, 101 человек с нормальным АД и 99 пациентов с АГ; в каждой группе − 50% женщин], определение коэффициента диспропорциональности ММЛЖ у отдельных пациентов позволяет проводить приемлемую стратификацию риска [25].

Обнаружено, что наличие непропорционально высокой ММЛЖ у пациентов с АГ может неблагоприятно влиять на сердечно-сосудистый прогноз даже при лечении антигипертензивными препаратами [26]. По результатам мультивариантного анализа, проведенного авторами исследования [26], было установлено, что такие известные факторы риска сердечно-сосудистых заболеваний, как возраст, мужской пол, а также устойчивость или развитие непропорционально высокой ММЛЖ независимо (p<0,001) ассоциировались с развитием сердечно-сосудистых событий.

По данным G. Cioffi et al. (2011), риск неблагоприятных событий у лиц с непропорционально высокой ММЛЖ среди пациентов с гипертрофией левого желудочка в 4,5 раза был выше, чем у лиц с пропорциональной ММЛЖ [27]. По результатам исследования, включавшего 107 женщин климактерического периода, группа лиц с диспропорционально высокой ММЛЖ среди пациенток с АГ характеризовалась достоверно (p<0,05) более высоким средним значением степени риска и большей частотой очень высокого дополнительного риска развития осложнений АГ в ближайшие 10 лет [32].

Также по результатам другого исследования, включавшего 107 женщин репродуктивного возраста, среди лиц с диспропорционально высокой ММЛЖ по сравнению с лицами, имевшими пропорциональную ММЛЖ, у пациенток с АГ достоверно (p<0,05 по точному методу Фишера) более часто встречался высокий дополнительный риск (38,6% против 4,8%), а в группе лиц с диспропорционально высокой ММЛЖ было обнаружено достоверно (p<0,02 по критерию Манна – Уитни – Вилкоксона) более высокое среднее значение степени риска развития осложнений АГ в ближайшие 10 лет (3,1±0,8 против 2,5±1,0) [30].

Несмотря на то что непропорционально высокая ММЛЖ ассоциируется с кластером функциональной и геометрической патологии сердца, его предсказывающее значение при различных заболеваниях, в том числе и при сердечно-сосудистых заболеваниях, изучено в немногих работах. Так, показана роль непропорционально высокой ММЛЖ как предиктора повышения риска развития сердечно-сосудистых осложнений у пациентов с АГ [24, 31, 33], заболеваниями коронарных артерий [34] и почек [28, 29].

По результатам исследования, включавшего пациентов с АГ в возрасте старше 50 лет, непропорционально высокая ММЛЖ была идентифицирована авторами как предиктор риска фатальных и нефатальных кардиоваскулярных событий независимо от наличия факторов риска сердечно-сосудистых заболеваний и оставалась значимым (p<0,05) предиктором риска как в присутствии, так в отсутствие традиционно определяемых критериев гипертрофии левого желудочка [24].

Авторами исследования [33], включавшего женщин климактерического периода, было получено уравнение множественной линейной регрессии (коэффициент детерминации R^2=78,8%; p<0,001), в котором коэффициент диспропорциональности ММЛЖ оказался независимым (p<0,01) предиктором повышения степени риска развития осложнений АГ. При последующем пошаговом отборе наиболее значимых (p<0,05) факторов коэффициент диспропорциональности ММЛЖ (b=0,01; p<0,01) в полученном уравнении (R^2=78,7%; p<0,001) оказался на 3-м месте после индекса массы тела (b=0,03; p<0,05) и систолического АД (b=0,02; p<0,001). Подобные результаты были получены авторами и в другом исследовании, включавшем женщин репродуктивного возраста [31].

Авторами исследования, включавшего 485 пациентов с хронической болезнью почек 3−5-й стадии, также был проведен мультивариантный регрессионный анализ, по результатам которого было установлено, что повышение коэффициента диспропорциональности ММЛЖ, в числе других факторов (пожилой возраст, заболевания коронарных артерий в анамнезе, застойная сердечная недостаточность, фибрилляция предсердий, увеличение пульсового давления, снижение сывороточного альбумина и содержания гемоглобина, диаметр левого предсердия более 4,7 см), независимо ассоциировалось с повышением риска сердечно-сосудистых осложнений [28].

В отдельных работах имеются указания на достоверные (p<0,05), хотя и слабые положительные корреляционные связи коэффициента диспропорциональности ММЛЖ со степенью риска развития осложнений АГ в ближайшие 10 лет, в частности у женщин репродуктивного возраста (r=0,24; p<0,02) [30].

Ж.Д. Кобалава и соавт. (2008) считают, что оценка соответствия ММЛЖ гемодинамической нагрузке у пациентов с электрокардиографическими признаками гипертрофии левого желудочка может быть использована в качестве дополнительного метода для стратификации риска развития осложнений АГ, так как непропорциональное увеличение ММЛЖ может представлять собой фенотип не только количественно более выраженного повышения ММЛЖ, но и более прогностически неблагоприятного анатомического ремоделирования левого желудочка, ассоциированного с повышением риска смерти [35].

Литературные данные по изучению как общей, так сердечно-сосудистой смертности среди лиц с непропорционально высокой ММЛЖ немногочисленны [24, 27, 34–36]. В некоторых работах была показана роль непропорционально высокой ММЛЖ как существенного (p<0,05) предиктора смертности у пациентов с сердечно-сосудистыми заболеваниями [24, 27, 34] и эндокринной патологией [36]. Показано, что выживаемость среди лиц с пропорциональной ММЛЖ была существенно (p<0,01) выше, чем среди лиц с непропорционально высокой ММЛЖ, у пациентов с бессимптомным выраженным аортальным стенозом и составила в течение 1 года 78% (против 56%), в течение 3 лет – 68% (против 29%), в течение 5 лет – 56% (против 10%) [27]. По результатам мультивариантного регрессионного анализа Кокса, проведенного авторами исследования, непропорционально высокая ММЛЖ оказалась существенным (p<0,05) и сильным предиктором таких неблагоприятных сердечно-сосудистых событий, как несмертельный инфаркт миокарда и/или застойная сердечная недостаточность, а также смерть от любой причины, независимо от наличия сахарного диабета, максимального трансаортального градиента давления и случаев кальцификации клапанов

(отношение шансов – 3,08; 95% доверительный интервал от 1,65 до 5,73) [27].

В исследовании, проведенном B.T. Huang et al. (2015), были изучены клинические исходы у 1515 пациентов со стенокардией и нормальной фракцией выброса. Первичной конечной точкой авторы считали сочетание смерти от любой причины, несмертельного инфаркта миокарда и мозгового инсульта. Обнаружено, что у пациентов с непропорционально высокой ММЛЖ скорость сочетания неблагоприятных событий была выше по сравнению с пациентами, имеющими пропорциональную ММЛЖ (11,2% против 6,6%; *p*=0,010). По результатам мультивариантного регрессионного анализа, проведенного авторами исследования, непропорционально высокая ММЛЖ оказалась независимым предиктором неблагоприятных сердечно-сосудистых событий (отношение шансов – 1,59; 95% доверительный интервал от 1,03 до 2,45; *p*=0,035) [34].

Также G. Cioffi et al. (2013) показали, что непропорционально высокая ММЛЖ может выступать предиктором кардиоваскулярной смертности у пациентов с сахарным диабетом II типа [36].

В настоящее время ММЛЖ, несоответственно высокая для роста и пола пациента, рассматривается большинством исследователей как синдром, объединяющий электрофизиологические и структурно-функциональные исследования миокарда левого желудочка, ассоциированные с неблагоприятным сердечно-сосудистым прогнозом независимо от наличия общепринятых критериев гипертрофии левого желудочка [24, 27, 34, 35, 36]. Тем не менее, несмотря на достаточно накопленный литературный опыт, значение непропорционального увеличения ММЛЖ у пациентов с АГ, особенно молодого возраста, для определения сердечно-сосудистого прогноза до сих пор остается неясным.

В соответствии с современными национальными и международными рекомендациями по АГ [16, 17, 18] категория сердечно-сосудистого риска определяет целевой уровень АД и сроки начала медикаментозной антигипертензивной терапии. В связи с этим раннее и точное выделение пациентов, имеющих высокий или очень высокий дополнительный риск сердечно-сосудистых осложнений, приобретает первостепенное значение. Однако при этом «…на общий сердечно-сосудистый риск сильно влияет возраст. Это влияние настолько выражено, что молодые взрослые (особенно женщины) вряд ли попадут в группу высокого риска, даже если у них будет больше одного важного фактора риска и очевидное увеличение относительного риска» [18]. Кроме того, как считают W. Hermes et al. (2013), определение индивидуального сердечно-сосудистого риска у женщин, особенно молодого возраста, может быть затруднено вследствие того, что чувствительность и специфичность тестов у данной категории лиц довольно низкие [37]. В связи с этим, а также с учетом сохраняющейся высокой сердечно-сосудистой заболеваемости и смертности, несмотря на широкое внедрение профилактических мероприятий, существует необходимость разработки патофизиологических моделей высокого риска развития сердечно-сосудистых заболеваний, основанных на новых концепциях [38]. Очевидно, что для разработки одной из таких моделей с успехом может быть использована концепция «непропорционально высокой ММЛЖ».

Выводы. Несмотря на то что результаты различных исследований свидетельствуют о неблагоприятном прогностическом значении непропорционально высокой массы миокарда левого желудочка, все же не следует интерпретировать их как неспособность традиционных критериев гипертрофии левого желудочка идентифицировать пациентов высокого и очень высокого дополнительного риска. Кроме того, значение увеличения массы миокарда левого желудочка, несоответственного для роста и пола, у пациентов с артериальной гипертензией, особенно среди лиц молодого возраста, для стратификации сердечно-сосудистого риска до сих пор остается неопределенным. Тем не менее выявление непропорционально высокой массы миокарда левого желудочка позволит врачам-клиницистам проводить более точную оценку индивидуального сердечно-сосудистого риска и начать комплекс адекватных лечебно-профилактических мероприятий у пациентов, особенно молодого возраста, на более раннем этапе. Необходимы дальнейшие исследования в этой области.

Прозрачность исследования. *Исследование не имело спонсорской поддержки. Автор несет полную ответственность за предоставление окончательной версии рукописи в печать.*

Декларация о финансовых и других взаимоотношениях. *Автор принимала участие в разработке концепции, дизайна исследования и в написании рукописи. Автор не получала гонорар за исследование.*

ЛИТЕРАТУРА

1. Демографический ежегодник России. 2012: стат. сб. / Росстат. – М.; 2013. – URL: http://www.gks.ru/wps/wcm/connect/rosstat_main/rosstat/ru/statistics/publications/catalog/doc_1137674209312
2. *Бойцов, С.А.* Оценка возможности сравнения показателей смертности от болезней системы кровообращения в России и США / С.А. Бойцов, Е.М. Андреев, И.В. Самородская // Кардиология. − 2017. − № 1. − С.5−16.
3. *Kannel, W.B.* Left ventricular hypertrophy as a risk factor: the Framingham experience / W.B. Kannel // J. Hypertens. – 1991. – № 9 (suppl. 2). – P.3–9.
4. *Kannel, W.B.* Fifty years of Framingam Study contributions to undersduding hypertension / W.B. Kannel // J. Hum Hypertens. – 2000. – Vol. 14. – P.83−90.
5. Relation of left ventricular mass and geometry to morbidity and mortality in uncomplicated essential hypertension / M.J. Koren, R.B. Devereux, P.N. Casale [et al.] // Ann. Intern. Med. – 1991. – Vol. 114, № 5. – P.345−352.
6. *Benjamin, E.J.* Why is left ventricular hypertrophy so predictive of morbidity and mortality? / E.J. Benjamin, D. Levy // Am. J. Med. Sci. – 1999. – Vol. 317. – P.168−175.
7. *Vakili B.* Prognostic implications of left ventricular hypertrophy / B. Vakili, P.M. Okin, R.B. Devereux // Am. Heart J. – 2001. – Vol. 141. – P.334−341.
8. Relation of concentric remodeling to adverse outcomes in patients with stable coronary artery disease (from the Heart and Soul Study) / J. Berger, X. Ren, B. Na [et al.] // Am. J. Cardiol. − 2011. − Vol. 107, № 11. − P.1579–1584.
9. Association of left ventricular hypertrophy with incident hypertension: the Multi-Ethnic Study of Atherosclerosis / D. Shimbo, P. Muntner, D. Mann [et al.] // Am. J. Epidemiol. − 2011. − Vol. 173, № 8. − P.898−905.
10. Relationship of sudden cardiac death to new-onset atrial fibrillation in hypertensive patients with left ventricular hypertrophy / P.M. Okin, C.N. Bang, K. Wachtell [et al.] // Circ. Arrhythm. Electrophysiol. − 2013. – Vol. 6, № 2. – P.243−251.
11. Electrocardiographic predictors of sudden cardiac death in patients with left ventricular hypertrophy / R. Panikkath, K. Reinier, A. Uy-Evanado [et al.] // Ann. Noninvasive Electrocardiol. – 2013. – Vol. 18 (3). – P.225−229.
12. Electrocardiographic Left Ventricular Hypertrophy Predicts Cardiovascular Morbidity and Mortality in Hypertensive Patients: The ALLHAT Study / C.N. Bang, E.Z. Soliman, L.M. Simpson [et al.] // Am. J. Hypertens. – 2017. – Vol. 30, № 9. – P.914–920.

13. Prognostic impact of left ventricular mass change in patients with ST–elevation myocardial infarction / J.S. Park, J.S. Shin, Y.H. Lee [et al.] // Medicine (Baltimore). – 2018. – Vol. 97, № 4. – P.e9748.
14. Prognostic implications of echocardiographically determined left ventricular mass in the Framingham Heart Study / D. Levy, R.J. Garrison, D.D. Savage [et al.] // N. Engl. J. Med. – 1990. – Vol. 322, № 22. – P.1561–1566.
15. Prognostic implications of left ventricular mass and geometry following myocardial infarction: the VALIANT (VALsartan In Acute myocardial iNfarcTion) Echocardiographic Study / A. Verma, A. Meris, H. Skali [et al.] // JACC Cardiovasc. Imaging. – 2008. – Vol. 1, № 5. –P.582–591.
16. Диагностика и лечение артериальной гипертензии: Российские рекомендации (четвертый пересмотр) / под ред. И.Е. Чазовой, Л.Г. Ратовой, С.В. Бойцова, Д.В. Небиеридзе // Системные гипертензии. − 2010. − № 3. − С.5−26.
17. *Чазова, И.Е.* Диагностика и лечение артериальной гипертензии: клинические рекомендации / И.Е. Чазова, Е.В.Ощепкова, Ю.В. Жернакова // Кардиологический вестник. – 2015. – № 1. – С.3–29.
18. *Mancia, G.* Рекомендации по лечению артериальной гипертонии. ESH/ESC 2013 / G.Mancia, R. Fagard, K. Narkiewicz [et al.] // Российский кардиологический журнал. – 2014. − № 1. – С.7−94.
19. *Frohlich, E.D.* Is arterial pressure the sole factor responsible for hypertensive cardiac hypertrophy? / E.D. Frohlich, R.C. Tarazi // Am. J. Cardiol. – 1979. – Vol. 44, № 5. – P.959−963.
20. Interaction between body size and cardiac workload: influence on left ventricular mass during body growth and adulthood / G. Simone, R.B. Devereux, T.R. Kimball [et al.] // Hypertension. − 1998. − Vol. 31. − P.1077−1082.
21. *Frohlich, E.D.* State of the Art lecture. Risk mechanisms in hypertensive heart disease / E.D. Frohlich // Hypertension. – 1999. – Vol. 34 (4), pt. 2. – P.82−89.
22. *Конради, А.О.* Распространенность и демографические детерминанты ремоделирования миокарда у больных гипертонической болезнью / А.О. Конради, О.Т. Рудоманов, Е.В. Шляхто // Терапевтический архив. − 2005. − № 8. − С.28−32.
23. *Разумов, В.В.* Пролиферация кардиомиоцитов как забытый механизм ремоделирования сердца (аналитический обзор и собственные наблюдения) / В.В. Разумов, О.И. Бондарев, М.П. Задорожная // Фундаментальные исследования. – 2015. – № 1. – С.1268–1274.
24. Prognosis of inappropriate LV mass in hypertension. The MAVI study / G. Simone, P. Verdecchia, S. Pede [et al.] // Hypertension. − 2002. − Vol. 40. − P.470−476.
25. Inappropriate left ventricular mass: Reliability and limitations of echocardiographic measurement for risk stratification and follow-up in single patients / M.L. Muiesan, de G. Simone, A. Ganau [et al.] // J. Hypertens. – 2006. – Vol. 24, № 11. – P.2293−2298.
26. Inappropriate left ventricular mass changes during treatment adversely affects cardiovascular prognosis in hypertensive patients / M.L. Muiesan, M. Salvetti, A. Paini [et al.] // Hypertension. − 2007. − Vol. 49, № 5. − P.1077–1083.
27. Prognostic effect of inappropriately high left ventricular mass in asymptomatic severe aortic stenosis / G. Cioffi, P. Faggiano, E. Vizzardi [et al.] // Heart. – 2011. – Vol. 97, № 4. – P.301−307.
28. The ratio of observed to predicted left ventricular mass is independently associated with increased cardiovascular events in patients with chronic kidney disease / S.C. Chen, J.M. Chang, W.C. Liu [et al.] // Hypertens. Res. − 2012. − Vol. 35, № 8. − P.832−838.
29. *Nardi, E.* Inappropriately high left ventricular mass: marker of very high cardiovascular risk in patients with chronic kidney disease? / E. Nardi, A. Palermo, G. Mulè // Hypertens Res. − 2012. − Vol. 35, № 8. − P.800−801.
30. *Шамкина, А.Р.* Стратификация риска осложнений у женщин репродуктивного возраста с артериальной гипертензией в зависимости от наличия непропорционально высокой массы миокарда левого желудочка и степени ее выраженности / А.Р. Шамкина, А.Р. Садыкова, Р.И. Гизятуллова // Практическая медицина. − 2012. − № 5 (60). − С.118−121.
31. *Шамкина, А.Р.* Коэффициент диспропорциональности массы миокарда левого желудочка – существенный предиктор повышения степени риска развития осложнений артериальной гипертензии у женщин репродуктивного возраста / А.Р. Шамкина, А.Р. Садыкова // Кардиоваскулярная терапия и профилактика. – 2015. – Т. 14, спец. выпуск. – С.241.
32. *Садыкова, А.Р.* Сердечно-сосудистый риск и непропорционально высокая масса миокарда левого желудочка у женщин климактерического периода / А.Р. Садыкова, А.Р. Шамкина, Р.И. Гизятуллова // Казанский медицинский журнал. − 2014. – Т. 94, № 3. − С.315−322.
33. *Садыкова, А.Р.* Стратификация риска развития осложнений артериальной гипертензии у женщин климактерического периода в зависимости от степени выраженности непропорционально высокой массы миокарда левого желудочка / А.Р.Садыкова, А.Р. Шамкина, Р.И. Гизятуллова // Практическая медицина. − 2014. – Т. 82, № 6. − С.95−100.
34. Inappropriate left ventricular mass and poor outcomes in patients with angina pectoris and normal ejection fraction / B.T. Huang, Y. Peng, W. Liu [et al.] // Coron. Artery Dis. – 2015. – Vol. 26, № 2. – P.163−169.
35. Непропорционально высокая масса миокарда левого желудочка у больных артериальной гипертонией: клинические ассоциации и особенности ремоделирования / Ж.Д. Кобалава, А.Ф. Котовская, С.В. Сафарова [и др.] // Кардиология. − 2008. − № 11. − С.19−28.
36. Inappropriate left ventricular mass independently predicts cardiovascular mortality in patients with type 2 diabetes / G. Cioffi, A. Rossi, G. Zoppini [et al.] // Int. J. Cardiol. – 2013. – Vol. 168, № 5. – P.4953−4956.
37. Cardiovascular risk factors in women who had hypertensive disorders late in pregnancy: a cohort study / W. Hermes, A. Franx, M.G. Pampus [et al.] // Am. J. Obstet. Gynecol. − 2013. − Vol. 208, № 6. − P.474, e1−8.
38. *Nilsson, P.* Vascular aging: a tale of EVA and ADAM in cardiovascular risk assesstment and prevention / P. Nilsson, P. Boutouyrie, S. Laurent // Hypertension. – 2009. – Vol. 54. – P.3−10.

REFERENCES

1. Statisticheskiy sbornik Rosstat [Statistical compilation Rosstat]. Demograficheskiy yezhegodnik Rossii [Demographic Yearbook of Russia] Moskva [Moscow]. 2013;http://www.gks.ru/wps/wcm/connect/rosstat_main/rosstat/ru/statistics/publications/catalog/doc_1137674209312
2. Boytsov SA, Andreev EM, Samorodskaya IV. Ocenka vozmozhnosti sravneniya pokazatelej smertnosti ot boleznej sistemy krovoobrashcheniya v Rossii i SSHA [Assessment of the Possibility of Comparing Mortality Rates from Diseases of the Circulatory System in the United States and Russia]. Kardiologiya [Cardiology]. 2017; 1: 5-16.
3. Kannel WB. Left ventricular hypertrophy as a risk factor: the Framingham experience. J Hypertens. 1991; 9 (Supp. l. 2): 3–9.
4. Kannel WB. Fifty years of Framingam Study contributions to undersduding hypertension. J Hum Hypertens. 2000; 14: 83−90.
5. Koren MJ, Devereux RB, Casale PN et al. Relation of left ventricular mass and geometry to morbidity and mortality in uncomplicated essential hypertension. Ann Intern Med. 1991; 114 (5): 345−352.
6. Benjamin EJ, Levy D. Why is left ventricular hypertrophy so predictive of morbidity and mortality? Am J Med Sci. 1999; 317: 168−175.
7. Vakili B, Okin PM, Devereux RB. Prognostic implications of left ventricular hypertrophy. Am Heart J. 2001; 141: 334−341.
8. Berger J, Ren X, Na B et al. Relation of concentric remodeling to adverse outcomes in patients with stable coronary artery

disease (from the Heart and Soul Study). Am J Cardiol. 2011; 107 (11): 1579-1584.
9. Shimbo D, Muntner P, Mann D et al. Association of left ventricular hypertrophy with incident hypertension: the Multi-Ethnic Study of Atherosclerosis. Am J Epidemiol. 2011; 173 (8): 898−905.
10. Okin PM, Bang CN, Wachtell K et al. Relationship of sudden cardiac death to new-onset atrial fibrillation in hypertensive patients with left ventricular hypertrophy. Circ Arrhythm Electrophysiol. 2013; 6 (2): 243−251.
11. Panikkath R, Reinier K, Uy-Evanado A et al. Electrocardiographic predictors of sudden cardiac death in patients with left ventricular hypertrophy. Ann Noninvasive Electrocardiol. 2013; 18 (3): 225−229.
12. Bang CN, Soliman EZ, Simpson LM et al. Electrocardiographic Left Ventricular Hypertrophy Predicts Cardiovascular Morbidity and Mortality in Hypertensive Patients: The ALLHAT Study. Am J Hypertens. 2017; 30 (9): 914-920.
13. Park JS, Shin JS, Lee YH et al. Prognostic impact of left ventricular mass change in patients with ST-elevation myocardial infarction. Medicine (Baltimore). 2018; 97 (4): e9748.
14. Levy D, Garrison RJ, Savage DD et al. Prognostic implications of echocardiographically determined left ventricular mass in the Framingham Heart Study. N Engl J Med. 1990; 322 (22): 1561-1566.
15. Verma A, Meris A, Skali H et al. Prognostic implications of left ventricular mass and geometry following myocardial infarction: the VALIANT (VALsartan In Acute myocardial iNfarcTion) Echocardiographic Study. JACC Cardiovasc Imaging. 2008; 1 (5): 582-591.
16. Chazovoy IE, Ratovoy LG, Boytsova SV, Nebieridze DV ed. Diagnostika i lechenie arterial'noj gipertenzii: Rossijskie rekomendacii (chetvertyj peresmotr) [Diagnostics and treatment of arterial hypertension: National Russian recommendations (fourth revision). Sistemnye gipertenzii [Systemic hypertensions]. 2010; 3: 5-26.
17. Chazova IE, Oschepkova EV, Zhernakova YuV. Diagnostika i lechenie arterial'noj gipertenzii: klinicheskie rekomendacii [Diagnostics and treatment of arterial hypertension: clinical recommendations]. Kardiologicheskij vestnik [Cardiological Bulletin]. 2015; 1: 3-29.
18. Mancia G, Fagard R, Narkiewicz K et al. Rekomendacii po lecheniyu arterial'noj gipertonii; ESH/ESC 2013 [Recommendations for treatment of arterial hypertension; ESH/ESC 2013]. Rossijskij kardiologicheskij zhurnal [Russian journal of cardiology]. 2014; 1: 7−94.
19. Frohlich ED, Tarazi RC. Is arterial pressure the sole factor responsible for hypertensive cardiac hypertrophy? Am J Cardiol. 1979; 44 (5): 959−963.
20. Simone G, Devereux RB, Kimball TR et al. Interaction between body size and cardiac workload: influence on left ventricular mass during body growth and adulthood. Hypertension. 1998; 31: 1077−1082.
21. Frohlich ED. State of the Art lecture. Risk mechanisms in hypertensive heart disease Hypertension. 1999; 34 (4 Pt 2): 82−89.
22. Konradi AO, Rudomino OT, Shlyakhto EV. Rasprostranennost' i demograficheskie determinanty remodelirovaniya miokarda u bol'nyh gipertonicheskoj bolezn'yu [Prevalence and demographic determinants of myocardial remodeling in hypertensive patients]. Terapevticheskij arhiv [Therapeutic archive]. 2005; 8: 28-32.
23. Razumov VV, Bondarev OI, Zadorozhnaya MP. Proliferaciya kardiomiocitov kak zabytyj mekhanizm remodelirovaniya serdca (analiticheskij obzor i sobstvennye nablyudeniya) [The proliferation of cardial myocytes as a forgotten mechanism of cardiac remodeling (analysis and own observations)]. Fundamental'nye issledovaniya [Fundamental research]. 2015; 1: 1268-1274.
24. Simone G, Verdecchia P, Pede S et al. Prognosis of inappropriate LV mass in hypertension; The MAVI study. Hypertension. 2002; 40: 470−476.
25. Muiesan ML, de Simone G, Ganau A et al. Inappropriate left ventricular mass: Reliability and limitations of echocardiographic measurement for risk stratification and follow-up in single patients. J Hypertens. 2006; 24 (11): 2293−2298.
26. Muiesan ML, Salvetti M, Paini A et al. Inappropriate left ventricular mass changes during treatment adversely affects cardiovascular prognosis in hypertensive patients. Hypertension. 2007; 49 (5): 1077-1083.
27. Cioffi G, Faggiano P, Vizzardi E et al. Prognostic effect of inappropriately high left ventricular mass in asymptomatic severe aortic stenosis. Heart. 2011; 97 (4): 301-307.
28. Chen SC, Chang JM, Liu WC et al. The ratio of observed to predicted left ventricular mass is independently associated with increased cardiovascular events in patients with chronic kidney disease. Hypertens Res. 2012; 35 (8): 832−838.
29. Nardi E, Palermo A, Mulè G. Inappropriately high left ventricular mass: marker of very high cardiovascular risk in patients with chronic kidney disease? Hypertens Res. 2012; 35 (8): 800−801.
30. Shamkina AR, Sadykova AR, Gizyatoullova RI. Evaluation of total cardiovascular risk in child-bearing age women in dependence on incidence of inappropriately high left ventricular mass [Stratification of risk of complications in women of reproductive age with arterial hypertension, depending on the presence of disproportionally to the high left ventricular mass and its degree of severity]. Prakticheskaya medicina [Practical medicine]. 2012; 60 (5): 118−121.
31. Shamkina AR, Sadykova AR. Koehfficient disproporcional'nosti massy miokarda levogo zheludochka – sushchestvennyj prediktor povysheniya stepeni riska razvitiya oslozhnenij arterial'noj gipertenzii u zhenshchin reproduktivnogo vozrasta [The left ventricular myocardial mass disproportion coefficient is a significant predictor of increasing the risk of arterial hypertension complications in women of reproductive age]. Kardiovaskulyarnaya terapiya i profilaktika [Cardiovascular therapy and prevention]. 2015; 14 (Suppl.): 241.
32. Sadykova AR, Shamkina AR, Gizyatullova RI. Serdechno-sosudistyj risk i neproporcional'no vysokaya massa miokarda levogo zheludochka u zhenshchin klimaktericheskogo perioda [Cardiovascular risk and unproportional high weight of left ventrical myocardium in climacteric women]. Kazanskij medicinskij zhurnal [Kazan medical journal]. 2014; 94 (3): 315−322.
33. Sadykova AR, Shamkina AR, Gizyatullova RI. Stratifikaciya riska razvitiya oslozhnenij arterial'noj gipertenzii u zhenshchin klimaktericheskogo perioda v zavisimosti ot stepeni vyrazhennosti neproporcional'no vysokoj massy miokarda levogo zheludochka [Stratification of total cardiovascular risk in hypertensive menopausal women in dependence on incidence of inappropriately high mass of left ventricular myocardium]. Prakticheskaya medicina [Practical medicine]. 2014; 82 (6): 95−100.
34. Huang BT, Peng Y, Liu W et al. Inappropriate left ventricular mass and poor outcomes in patients with angina pectoris and normal ejection fraction. Coron Artery Dis. 2015; 26 (2): 163-169.
35. Kobalava ZD, Kotovskaya AF, Safarova SV et al. Neproporcional'no vysokaya massa miokarda levogo zheludochka u bol'nyh arterial'noj gipertoniej: klinicheskie associacii i osobennosti remodelirovaniya [Inappropriately high left ventricular mass in patients with hypertension: clinical associations and peculiarities of remodeling]. Kardiologia [Cardiology]. 2008; 11: 19−28.
36. Cioffi G, Rossi A, Zoppini G et al. Inappropriate left ventricular mass independently predicts cardiovascular mortality in patients with type 2 diabetes. Int J Cardiol. 2013; 168 (5): 4953−4956.
37. Hermes W, Franx A, Pampus MG et al. Cardiovascular risk factors in women who had hypertensive disorders late in pregnancy: a cohort study. Am J Obstet Gynecol. 2013; 208 (6): 474, e1−8.
38. Nilsson P, Boutouyrie P, Laurent S. Vascular aging: a tale of EVA and ADAM in cardiovascular risk assesstment and prevention. Hypertension. 2009; 54: 3−10.

© А.С. Шиков, Э.З. Якупов, 2018

УДК 616.891.6-039.31-079.4(048.8) DOI: 10.20969/VSKM.2018.11(5).135-139

ОСОБЕННОСТИ ДИФФЕРЕНЦИАЛЬНОЙ ДИАГНОСТИКИ ПАНИЧЕСКИХ АТАК В ПРИЕМНОМ ОТДЕЛЕНИИ

ШИКОВ АЛЕКСЕЙ СЕРГЕЕВИЧ*, аспирант кафедры неврологии, нейрохирургии и медицинской генетики ФГБОУ ВО «Казанский государственный медицинский университет» Минздрава России, Россия, 420012, Казань, ул. Бутлерова, 49, e-mail: as.shikov@yahoo.com*

ЯКУПОВ ЭДУАРД ЗАКИРЗЯНОВИЧ*, докт. мед. наук, профессор, зав. кафедрой неврологии, нейрохирургии и медицинской генетики ФГБОУ ВО «Казанский государственный медицинский университет» Минздрава России, Россия, 420012, Казань, ул. Бутлерова, 49, e-mail: ed_yakupov@mail.ru*

Реферат. ***Цель*** – рассмотрение дифференциального диагноза панических атак в приемном отделении. ***Материал и методы.*** Обзор научной медицинской литературы по теме дифференциальной диагностики панических атак в приемном отделении. ***Результаты и их обсуждение.*** Одной из самых сложных задач врача является постановка правильного диагноза. Зачастую в условиях приемного отделения это усложняется ограниченностью времени и небольшим числом доступных диагностических обследований. Среди самых распространенных причин обращений пациентов в отделение неотложной помощи особое место занимают панические атаки, так как эти пациенты обращаются за медицинской помощью в 4 раза чаще. Благодаря высокой изменчивости клинической картины панических атак пациенты во время приступа обращаются к неврологам, кардиологам, пульмонологам, врачам общей практики, хирургам. Специалисты по внутренним болезням не всегда способны распознать паническую атаку, что способствует выставлению неправильного диагноза. Сложность дифференциального диагноза между паническими атаками и «серьезными» соматическими заболеваниями заставляет пациентов зачастую проходить многочисленные дорогостоящие обследования, отрицательные результаты которых не только не помогают установить правильный диагноз, а еще больше пугают пациентов. Длительное существование симптомов, отсутствие точного диагноза, а следовательно, и правильного лечения приводят к формированию стойкой уверенности у пациента в существовании у него «опасного» заболевания. ***Выводы.*** Именно поэтому врачи первичного звена, находятся в уникальном положении, позволяющем вовремя выявить у пациента признаки панических атак и направить на специализированное лечение. Своевременно принятые меры позволяют существенно снизить количество обращений в отделение неотложной помощи и тем самым снизить экономические потери.

Ключевые слова: панические атаки, инсульт, эпилепсия, инфаркт миокарда, дифференциальный диагноз.

Для ссылки: Шиков, А.С. Особенности дифференциальной диагностики панических атак в приемном отделении / А.С. Шиков, Э.З. Якупов // Вестник современной клинической медицины. – 2018. – Т. 11, вып. 5. – С.135–139. ***DOI:*** 10.20969/VSKM.2018.11(5).135-139.

THE FEATURES OF PANIC ATTACK DIFFERENTAL DIAGNOSIS IN ADMISSION DEPARTMENT

SHIKOV ALEXEY S.*, postgraduate student of the Department of neurology, neurosurgery and medical genetics of Kazan State Medical University, Russia, 420012, Kazan, Butlerov str., 49, e-mail: as.shikov@yahoo.com*

YAKUPOV EDUARD Z.*, D. Med. Sci., professor, Head of the Department of neurology, neurosurgery and medical genetics of Kazan State Medical University, Russia, 420012, Kazan, Butlerov str., 49, e-mail: ed_yakupov@mail.ru*

Abstract. ***Aim.*** The aim of the study was to review the differential diagnosis of panic attacks in admission department. ***Material and methods.*** Review of scientific medical literature on the differential diagnosis of panic attacks in admission department was performed. ***Results and discussion.*** One of the most difficult tasks for a doctor is to make a correct diagnosis. In admission department it is often complicated by time limitations and by the lack of available opportunities for diagnostic examinations. Panic attacks occupy a special position among the most common reasons for patients to refer to the admission department, as these patients seek for medical care 4 times more often. Due to the high variability of the clinical picture of panic attacks, during the attack patients refer to neurologists, cardiologists, pulmonologists, general practitioners or surgeons. Specialists in internal medicine are not always able to recognize a panic attack, which contributes to making the wrong diagnosis. The complexity of the differential diagnosis between panic attacks and «serious» somatic diseases often causes patients to undergo numerous expensive examinations, the negative results of which do not help to establish the correct diagnosis and frighten patients even more. The long existence of symptoms, the lack of accurate diagnosis, and, consequently, of correct treatment lead to creation of patient's lasting belief in existence of a «dangerous» disease. ***Conclusion.*** The article explains why primary care physicians are in a unique position, which allows them to detect the signs of panic attacks in a patient in time and assign them for specialized treatment. Timely measures taken can significantly reduce the number of calls to the admission department, and thereby reduce economic losses.

Key words: panic attacks, stroke, epilepsy, myocardial infarction, differential diagnosis.

For reference: Shikov AS, Yakupov EZ. The features of panic attack differential diagnosis in admission department. The Bulletin of Contemporary Clinical Medicine. 2018; 11 (5): 135–139. ***DOI:*** 10.20969/VSKM.2018.11(5).135-139.

Введение. Одной из основных причин многократных повторных обращений в отделение неотложной помощи являются панические атаки (ПА) [1]. Пациенты с ПА в 4 раза чаще обращаются за медицинской помощью, при этом ежедневное среднее число госпитализованных больше, чем в общей популяции, на 29,4% [2].

Сочетание четырех или более из 13 симптомов ПА (тахикардия, ощущение сердцебиения, «перебои» в работе сердца, потоотделение, дрожание или тремор, ощущение нехватки воздуха или одышки, чувство удушья, боль или дискомфорт в грудной клетке, тошнота или дискомфорт в животе, ощущение головокружения, неустойчивости или слабости, дереализация или деперсонализация, боязнь потерять контроль или сойти с ума, боязнь смерти, парестезии и приливы тепла) приводит к более чем 700 возможным вариантам клинической картины ПА [3], которые могут быть имитацией разнообразных соматических заболеваний, таких как острый инфаркт миокарда, тромбоэмболия легочной артерии, острое нарушение мозгового кровообращения, синдром раздраженного кишечника, эпилепсия, бронхиальная астма [4, 5, 6]. Зачастую пациенты во время ПА обращаются к неврологам, кардиологам, гастроэнтерологам, пульмонологам, терапевтам и врачам общей практики, и именно с этого момента начинается «хождения по мукам», из кабинета в кабинет в поисках «серьезной», а на самом деле отсутствующей патологии.

Особенности клинической картины вызывают затруднения не только у пациентов, но и у специалистов по внутренним болезням. Отсутствие настороженности и информированности у специалистов в отношении тревожных расстройств в сочетании со стойкими «необъяснимыми симптомами» приводят к чрезмерным финансовым потерям на дорогостоящие дополнительные исследования и оказывают отрицательное влияние на социальные и профессиональные качества пациента, так как у него формируется стойкая уверенность в том, что он страдает «опасной» соматической патологией [4, 7, 8].

Цель данной публикации – рассмотрение дифференциального диагноза панических атак в приемном отделении.

Материал и методы. Обзор научной медицинской литературы по теме дифференциальной диагностики панических атак в приемном отделении.

Результаты и их обсуждение. Одним из самых частых симптомокомплексов ПА является ***кардиальный подтип***, характеризующийся наличием широкого спектра сердечных симптомов, включая боль в грудной клетке, ощущение сильного сердцебиения, стеснение в груди, «трепетание» сердца, дискомфорт в грудной клетке, «стук сердца» и т.д. Острое и драматическое появление симптомов, а также их расплывчатость часто имитирует острый коронарный синдром (ОКС).

По данным литературы, причиной 28% всех обращений в отделение неотложной помощи являются некардиальные боли в грудной клетке, при которых на медицинские консультации тратится около 13 млрд долларов в год в Соединенных Штатах Америки. Среди всех пациентов с нормальными данными инструментальных обследований (показатели ЭКГ, ЭхоКГ, коронарографии в пределах нормы) причиной 44% обращений являются ПА. При этом лишь в редких случаях врачи приемного отделения устанавливают правильный диагноз. McDevitt-Petrovic с коллегами продемонстрировали, что врачи первичного звена диагностировали только 7,4% из этих случаев, но когда был установлен правильный диагноз, не было назначено правильное лечение и не были приняты меры для предотвращения повторения ПА [9].

Существуют симптомы, являющиеся при боли в грудной клетке «красными флагами», при обнаружении которых врач должен предположить возможность наличия у пациента острого коронарного синдрома (ОКС).

«Красные флаги» [10]: 1) боль, внезапно возникшая при физической нагрузке; 2) интенсивная боль, не купирующаяся приемом нитратов; 3) тошнота, рвота, гипергидроз; 4) интенсивная боль; 5) бледность кожи; 6) тахикардия; 7) одышка, удушье; 8) падение АД; 9) синкопе.

Из девяти перечисленных симптомов при ПА могут быть: тошнота, рвота, тахикардия, одышка, удушье, синкопальное состояние.

Наличие этих жалоб должно насторожить врача, но при отсутствии других данных об ОКС необходимо оценить нейропсихологическое состояние пациента и направить его к психотерапевту. Дифференциальная диагностика кардиального подтипа ПА представлена в *табл. 1*.

Глубокое понимание причин некардиальных болей в грудной клетке врачами первичного звена и улучшение доступа к соответствующим психологическим и психотерапевтическим методам лечения позволит значительно сократить повторные посещения отделений неотложной помощи и снизить социальные, физические и профессиональные расходы, связанные с ПА.

Вестибулярный подтип ПА является вторым по частоте встречаемости среди пациентов с ПА и характеризуется наличием жалоб на ощущение головокружения, неустойчивости или слабости, дереализации или деперсонализации, боязни потерять контроль. При этом жалобы на головокружение являются причиной 10% всех обращений в отделение неотложной помощи [11], а стоимость одного обращения в США составляет около 1000 долларов [12]. Высокая стоимость обусловлена выполнением нейровизуализационных методов исследования, которые при изолированном головокружении обладают низкой чувствительностью, особенно при поражении в задней циркуляции [13].

Подробный сбор анамнеза и жалоб у пациентов с ПА позволяет установить, что под термином «головокружение» понимается целый ряд симптомов, включающих в себя общую слабость, головную боль, шаткость и неустойчивость при ходьбе, тошноту, дрожь, тремор, потливость, озноб и приливы тепла или холода. Часто этот симптомокомплекс сопровождается страхом потерять контроль и страхом смерти, в связи с чем пациенты часто обращаются в отделение неотложной помощи. Высокая вероятность ложноотрицательных данных магнитно-резонансной томографии (МРТ) и рентгеновской компьютерной томографии (РКТ) головного мозга в первые 24 ч при инсульте в вертебробазилярном бассейне, высокая настороженность врачей приемного отделения в отношении инсульта способствуют возможному выставлению ошибочного диагноза ишемического инсульта

Таблица 1

Дифференциальная диагностика боли в грудной клетке

Параметр	Паническая атака	Острый коронарный синдром	Стенокардия напряжения
Условия возникновения	Сильный стресс, эмоциональное перенапряжение, ожидание возникновения паники	Нет специфичности	При физических нагрузках, иногда при эмоциональной нагрузке
Условия уменьшения	Разрешение стресса, избегание мест, где возможны ПА*, прием валидола, транквилизаторов, корвалола	Назначение наркотических анальгетиков	Прекращение нагрузки, чаще всего в положении лежа или сидя, прием нитроглицерина
Темп развития боли	Постепенное нарастание и ослабление боли	Внезапное начало и окончание	Внезапное начало и окончание
Боль в грудной клетке	Диффузная или в области верхушки сердца	За грудиной	За грудиной
Характер боли	Острая, покалывающая или тупая ноющая	Давящая, сжимающая боль	Давящая, сжимающая боль
Длительность	5–10 мин	> 10 мин	3–5 мин
Автоматизмы	Очень редко	Не характерны	Не характерны
Агорафобия	Часто	Не характерна	Нет, если только не присутствует тревожность в межприступный период
Ожидаемая тревога	Очень часто	Не характерна	Может быть, но не характерна

в вертебробазилярном бассейне. Этот факт не только не позволяет вылечить больного, но и способствует стойкой уверенности пациента о наличии у него «серьезной» органической патологии и вводит в заблуждение врачей при дальнейших обращениях с подобными жалобами.

Так как нейровизуализационные исследования не дают точного ответа в подобных случаях, основными диагностическими методами являются подробный клинический осмотр и проведение лечебно-диагностических маневров [14]. Алгоритм действий при жалобах пациента на головокружение представлен на *рисунке*.

После подробного уточнения анамнеза, жалоб, обстоятельств их развития, факторов, усиливающих и уменьшающих головокружение, оценивается наличие нистагма (желательно с помощью очков Френзеля) в положении лежа на спине после пяти минут отдыха. В случаях когда спонтанный нистагм отсутствует в основных положениях взгляда, оценивается наличие позиционного нистагма сначала маневрами Пагнини – МакКлюра, а затем Дикса – Холпайка. Наличие позиционного нистагма пароксизмального типа является типичным для доброкачественного пароксизмального позиционного головокружения (ДППГ).

В случаях наличия спонтанного постоянного нистагма в положении на спине исследуется его направление. Наличие многонаправленного, чисто вертикального (верхнее или нижнее биение) или торсионного нистагма считается признаком центрального головокружения.

Когда спонтанный нистагм однонаправленный (т.е. нистагм, бьющий в одну сторону независимо от направления взгляда и положения головы), выполняется *Head impulse test* (HIT):

• *положительный HIT** – присутствует корректирующая «саккада», указывающая на нецентральное головокружение, чаще всего причиной является вестибулярный нейронит;

• *отрицательный HIT** – отсутствует корректирующая «саккада», указывающая на центральное головокружение.

Если у пациента без спонтанного и позиционного нистагма обнаруживается нарушение походки и способность поддерживать вертикальную позицию без посторонней помощи, нужно предположить центральное головокружение.

В случаях если:

• пациент жалуется на выраженное головокружение и субъективную неустойчивость походки, но при этом это не очевидно для наблюдателя, а результаты в нейроотологических тестах являются нормальными;

• головокружение описывается как легкомысленность с разной степенью неустойчивости положения и походки, сопровождаемой атакующим страхом падения без непреднамеренного раскачивания тела на короткое время;

• атаки часто происходят в типичных местах, известных как внешние триггеры других фобических синдромов (например, мосты, вождение автомобиля, пустые комнаты, длинные коридоры, большие толпы людей в магазине или ресторане) или во время визуальной стимуляции (например, кинотеатр, телевидение, магазин);

• состояние улучшается во время занятий спортом и во время сложных условий баланса, при этом вновь появляются в покое или в более простых условиях;

• начало приступов связано с психосоциальной стрессовой ситуацией, то вероятно наличие у пациента вестибулярного подтипа ПА.

Другой серьезной проблемой является дифференциальный диагноз между простыми парциальными эпилептическими припадками височного происхождения, ПА и психогенными приступами, так как эти состояния характеризуются схожей симптоматикой, которая включает в себя потливость, дрожание или тремор, чувство страха, боязнь смерти, феноменологию дисфункции вегетативной нервной системы, дезориентацию, деперсонализацию и изменение уровня сознания.

ПА и фокальные эпилептические приступы формируются из общих патофизиологических и анатомических субстратов, локализованных в лимбической системе, особенно миндалевидном теле. Из-за сходства клинической картины ряду пациентов с эпилепсией первоначально неправильно выставляется диагноз ПА [15]. Обратной является ситуация, когда из-за высокой «эпилептической настороженности» врачей подобные состояния определяются как эпилептические приступы и пациентам назначают противоэпилептические препараты, из-за неэффективности которых подобные случаи ошибочно называют фармакорезистентной эпилепсией. Поэтому всегда в спорных случаях необходимо проведение дополнительных диагностических обследований, например ЭЭГ видеомониторинга [8]. Дифференциальный диагноз приведен в *табл. 2*.

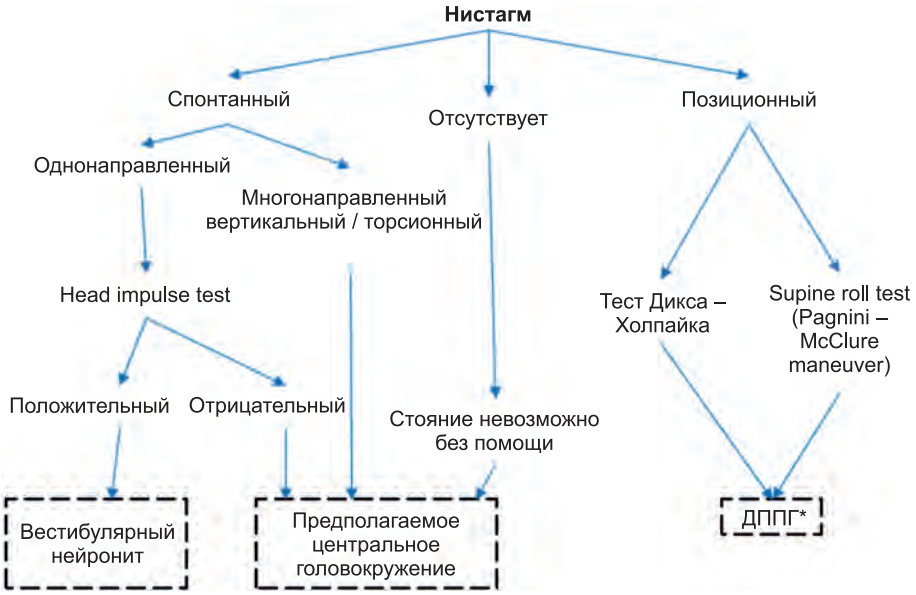

Схема дифференциального диагноза при головокружении

*ДППГ – доброкачественное пароксизмальное позиционное головокружение.

Таблица 2

Дифференциальная диагностика панических атак и фокальных эпилептических судорог

Параметр	Панические атаки	Фокальные эпилептические судороги
Сознание	Без потери сознания	Без потери сознания, но может снижаться уровень сознания
Длительность	5–10 мин	Менее 2 мин
Дежавю́, галлюцинации	Очень редко	Более 5%
Автоматизмы	Очень редко	Общие с прогрессированием до сложных парциальных припадков
Агорафобия	Часто	Нет, если только не присутствует тревожность в межприступный период
Ожидаемая тревога	Очень часто	Может быть, но не характерно
Межприступная ЭЭГ	Норма	Чаще норма
ЭЭГ во время приступа	Норма	Характерные изменения
МРТ височных структур	Обычно норма	Характерные изменения
Семейная история панического расстройства	Характерно	Не характерно
Противоэпилептические препараты	Иногда оказывают положительный эффект	Очень часто оказывают положительный эффект
Антидепрессанты	Очень часто оказывают положительный эффект	Редко могут провоцировать приступы

Для диагностики ПА и психогенных припадков была предложена формула типичности [16]. Предъявляемые пациентом симптомы оцениваются с точки зрения типичности и атипичности *(табл. 3)*.

Таблица 3

Типичные и атипичные симптомы во время приступа

Типичные	Атипичные
1. Диспноэ	15. Ком в горле
2. Тахикардия	16. Предъявление слабости в отдельных конечностях
3. Потливость	17. Нарушение зрения
4. Изменение окраски кожных покровов	18. Судороги
5. Ознобоподобное состояние	19. Тошнота, рвота
6. Парастезии	20. Неприятные ощущения в желудке и кишечнике
7. Кардиалгии или неприятные ощущения	21. Нарушение походки
8. Полиурия	22. Нарушение голоса или речи
9. Витальный страх	23. Потеря сознания
10. Ощущение внутреннего напряжения	24. Элементы истерической дуги
11. Предобморочное состояние или резкая слабость	25. Ком в горле
12. Головокружение, неустойчивость	
13. Дереализация	
14. Страх сойти с ума или совершить неконтролируемый поступок	

Далее высчитывается индекс типичности (ИТ):

$$ИТ=\sum T - \sum A / \sum T,$$

где ИТ – индекс типичности; ∑Т – сумма типичных признаков; ∑А – сумма атипичных признаков.

Если ИТ от 1,0 до 0,41, то выставляется ПА, если ИТ менее 0,41, то выставляется психогенный припадок [16].

Выводы. Частые повторения всех вышеизложенных состояний заставляют пациентов многократно обращаться в отделения неотложной помощи, что сопровождается высокими экономическими потерями на амбулаторном и стационарном этапе оказания медицинской помощи, не говоря уже о сопутствующих расходах, связанных с временной потерей трудоспособности. Кроме финансовых затрат длительное существование ПА оказывает отрицательное влияние на социальную и профессиональную жизнь пациента [8]. Учитывая эти факты, у врачей первичного звена должны быть информированность и настороженность в отношении ПА, чтобы уметь вовремя их распознать и направить больного на специализированное лечение. Эти меры позволят значительно сократить расходы как системы здравоохранения, так и пациентов.

Прозрачность исследования. *Исследование не имело спонсорской поддержки. Авторы несут полную ответственность за предоставление окончательной версии рукописи в печать.*

Декларация о финансовых и других взаимоотношениях*. Все авторы принимали участие в разработке концепции, дизайна исследования и в написании рукописи. Окончательная версия рукописи была одобрена всеми авторами. Авторы не получали гонорар за исследование.*

ЛИТЕРАТУРА

1. *Katon, W*. Panic disorder: relationship to high medical utilization, unexplained physical symptoms, and medical costs / W. Katon // J. Clin. Psychiatry. – 1996. – Vol. 57. – P.11–18.
2. Weekly and Holiday-Related Patterns of Panic Attacks in Panic Disorder: A Population-Based Study / L.-T. Kao [et al.] // PLoS ONE. – 2014. – Vol. 9, № 7. – P.100913
3. *Stahl, S.M*. Panic attacks and panic disorder: the great neurologic imposters / S.M. Stahl, S. Soefje // Sem. Neurol. – 1995. – № 15. – P.26–132.
4. Panic disorder: A review of DSM-IV panic disorder and proposals for DSM-V / M.G. Craske [et al.] // Depression and Anxiety. – 2010. – Vol. 27, № 2. – P.93–112.
5. *Ley, R*. The many faces of pan: psychological and physiological differences among three types of panic attacks / R. Ley // Behav. Res. Ther. – 1992. – № 30. – P.347–357.
6. *Meuret, A.E.* Hyperventilation in Panic Disorder and Asthma: Empirical Evidence and Clinical Strategies / A.E. Meuret, T. Ritz // International journal of psychophysiology: official journal of the International Organization of Psychophysiology. – 2010. – Vol. 78, № 1. – P.68–79.
7. *Якупов, Э.З*. Состояние интегративных систем мозга при синдроме вегетативной дисфункции: автореф. дис. ... д-ра мед. наук / Якупов Эдуард Закирзянович; Казанский гос. мед. ун-т. – Казань, 2006. – 25 с.
8. *Hendrickson, R*. Panic attack symptoms differentiate patients with epilepsy from those with psychogenic nonepileptic spells (PNES) / R. Hendrickson, A. Popescu, R. Dixit [et al.] // Epilepsy Behav. – 2014. – № 37. – P.210–214.
9. *McDevitt-Petrovic, O*. The prevalence of non-cardiac chest pain (NCCP) using emergency department (ED) / O. McDevitt-Petrovic, K. Kirby, M. Shevlin // Northern Ireland based study. BMC Health Services Research. – 2017. – № 17. – P.549.
10. *Верткин, А.Л*. Алгоритмы диагностики: боль в грудной клетке / А.Л. Верткин, А.В. Тополянский // Русский медицинский журнал. – 2016. – № 14. – С.913–916.

11. Epidemiology of Vertigo on Hospital Emergency / R.L. Roque [et al.] // Acta Med. Port. – 2016. – Vol. 29, № 5. – P.326–331.
12. Rising annual costs of dizziness presentations to U.S. emergency departments / A.S.S. Tehrani [et al.] // Acad. Emerg. Med. – 2013. – Vol. 20, № 7. – P.689–696.
13. STANDING, a four-step bedside algorithm for differential diagnosis of acute vertigo in the Emergency Department / S. Vanni [et al.] // Acta Otorhinolaryngologica Italica. – 2014. – Vol. 34, № 6. – P.419–426.
14. *Meurer, W.J.* Medical and psychiatric causes of episodic vestibular symptoms / W.J. Meurer, P.A. Low, J.P. Staab // Neurol. Clin. – 2015. – № 33. – P.643–59.
15. *Vein, A.M.* Is panic attack a mask of psychogenic seizures? – A comparative analysis of phenomenology of psychogenic seizures and panic attacks / A.M. Vein, G. Djukova, O.V. Vorobieva // Funct. Neurol. – 1994. – № 9. – P.153–159.
16. Патент № 1757644А1 «Способ дифференциальной диагностики панических атак и психогенных припадков» / Г.М. Дюкова, О.В. Воробьева, И.П. Шепелева. – М., 1992.

REFERENCES

1. Katon W. Panic disorder: relationship to high medical utilization, unexplained physical symptoms, and medical costs. The Journal of clinical psychiatry. 1996; 57: 11–18.
2. Kao L-T, Xirasagar S, Chung K-H, Lin H-C, Liu S-P, Chung S-D. Weekly and Holiday-Related Patterns of Panic Attacks in Panic Disorder: A Population-Based Study. PLoS ONE. 2014; 9 (7): e100913.
3. Stahl SM, Soefje S. Panic attacks and panic disorder: the great neurologic imposters. Seminars in neurology. 1995; 15: 126–132.
4. Craske MG, Kircanski K, Epstein A, Wittchen HU, Pine DS, Lewis-Fernández R, Stein M. Panic disorder: a review of DSM-IV panic disorder and proposals for DSM-V. Depression and Anxiety. 2014; 27 (2): 93-112.
5. Ley R. The many faces of Pan: psychological and physiological differences among three types of panic attacks. Behav Res Ther. 1992; 30 (4): 347-357.
6. Meuret A, Ritz T. Hyperventilation in panicdisorder and asthma: empirical evidence and clinical strategies. Int J Psychophysiol. 2010; 78 (1): 68–79.
7. Yakupov EZ. Sostoyaniye integrativnykh sistem mozga pri sindrome vegetativnoy disfunktsii [The state of integrative brain systems in the syndrome of autonomic dysfunction]. Kazan`: Kazanskiy gosudarstvennii medicinskii universitet [Kazan: Kazan State Medical University]. 2006; 25 p.
8. Hendrickson R, Popescu A, Ghearing G, Bagic A. Panic attack symptoms differentiate patients with epilepsy from tho se withpsychogenic nonepileptic spells (PNES). Epilepsy an d Behavior. 2015; 37: 210–214.
9. McDevitt-Petrovic O, Kirby K, Shevlin M. The prevalence of non-cardiac chest pain (NCCP) using emergency department (ED) data: a Northern Ireland based study. BMC Health Services Research. 2017; 17: 549.
10. Vertkin AL, Topolyansky AV. Algoritmy diagnostiki: bol' v grudnoy kletke [Diagnostic algorithms: chest pain]. Russkiy Meditsinskiy Zhurnal [Russian Medical Journal]. 2016; 14: 913-916
11. Reis L, Lameiras R, Cavilhas P, Escada P. Epidemiology of Vertigo on Hospital Emergency. Acta Médica Portuguesa. 2016; 29 (5): 326-331.
12. Saber Tehrani AS, Coughlan D, Hsieh YH, et al. Rising annual costs of dizziness presentations to US emergency departments. Acad Emerg Med. 2013; 20 (7): 689–696.
13. Vanni S, Pecci R, Casati C, et al. Standing, a four-step bedside algorithm for differential diagnosis of acute vertigo in the Emergency Department. Acta Otorhinolaryngologica Italica. 2014; 34 (6): 419-426.
14. Meurer WJ, Low PA, Staab JP. Medical and Psychiatric Causes of Episodic Vestibular Symptoms. Neurologic Clinics. 2015; 33 (3): 643-659.
15. Vein AM, Djukova GM, Vorobieva OV. Is panic attack a mask of psychogenic seizures?--a comparative analysis of phenomenology of psychogenic seizures and panic attacks. Funct Neurol. 1994; 9 (3): 153–159.
16. Dyukova G, Vorobyova O, Shepeleva I. Patent № 1757644A1 «Sposob differentsial'noy diagnostiki panicheskikh atak i psikhogennykh pripadkov» [Patent No 1757644A1 "Method for differential diagnosis of panic attacks and psychogenic seizures"]. Moskva [Moscow]. 1992.

© К.Л. Загидуллина, Н.А. Попова, 2018

УДК 616.28-008.55 DOI: 10.20969/VSKM.2018.11(5).140-143

ОСТРОЕ ВЕСТИБУЛЯРНОЕ ГОЛОВОКРУЖЕНИЕ В ПРАКТИКЕ НЕВРОЛОГА ПРИЕМНО-ДИАГНОСТИЧЕСКОГО ОТДЕЛЕНИЯ

ЗАГИДУЛЛИНА КРИСТИНА ЛЕОНИДОВНА*, врач-невролог неврологического отделения № 2 ГАУЗ «Городская клиническая больница № 7», Россия, 420137, Казань, ул. Чуйкова, 54, тел. (843) 237-93-23, e-mail: ZagidullinaKristina@yandex.ru*
ПОПОВА НАТАЛИЯ АНАТОЛЬЕВНА*, канд. мед. наук, зав. неврологическим отделением № 2 ГАУЗ «Городская клиническая больница № 7», Россия, 420137, Казань, ул. Чуйкова, 54, тел. (843) 237-93-23, e-mail: p_nathali@mail.ru*

Реферат. ***Цель исследования*** – оценка дополнительных методов клинического исследования пациентов с остро возникшим головокружением. ***Материал и методы***. На основе клинических примеров разобраны дополнительные методы обследования пациентов в режиме приемно-диагностического отделения. Произведен подсчет времени, затрачиваемого врачом на проведение позиционных тестов, включающих позиционные пробы Дикса – Холлпайка и МакКлюра – Пагнини, исследования вестибулоокулярного рефлекса – теста Хальмаги. Был приведен пример пациента, длительно страдающего головокружением, которому ошибочно на протяжении многих лет выставлялся диагноз «транзиторная ишемическая атака». В результате иного подхода к клиническому осмотру пациента с головокружением диагноз был пересмотрен в сторону «доброкачественного пароксизмального позиционного головокружения». Следующий клинический пример пациента с острой периферической вестибулопатией, на примере которого была доказана необходимость исследования вестибулоокулярного рефлекса. ***Результаты и их обсуждение.*** Дополнительные методы исследования на уровне приемно-диагностического отделения быстро выполнимы, имеют высокую диагностическую ценность. Применение неврологом дополнительных методов осмотра пациентов с головокружением минимизирует время постановки диагноза, способствуя назначению своевременной терапии. Затрачиваемое время на проведение позиционных проб полностью оправдывает их применение в условиях приемно-диагностического отделения, позволяет быстро исключить наиболее частые причины головокружения. ***Выводы.*** Оценка вестибулоокулярного рефлекса требует несколько дополнительных минут в дополнение к общепринятому неврологическому осмотру, однако точно определяет наличие у пациента вестибулопатии.
Ключевые слова: диагностика головокружения, доброкачественное пароксизмальное позиционное головокружение, вестибулоокулярный рефлекс, позиционные пробы.
Для ссылки: Загидуллина, К.Л. Острое вестибулярное головокружение в практике невролога приемно-диагностического отделения / К.Л. Загидуллина, Н.А. Попова // Вестник современной клинической медицины. – 2018. – Т. 11, вып. 5. – С.140–143. ***DOI:*** 10.20969/VSKM.2018.11(5).140-143.

ACUTE VESTIBULAR VERTIGO IN THE PRACTICE OF NEUROLOGIST OF ADMISSION AND DIAGNOSTIC DEPARTMENT

ZAGIDULLINA KRISTINA L.*, neurologist of the Department of neurology № 2 of City Clinical Hospital №7, Russia, 420137, Kazan, Chuykov str., 54, tel. 8(843) 237-93-23, e-mail: ZagidullinaKristina@yandex.ru*
POPOVA NATALIYA A.*, C. Med. Sci., Head of the Department of neurology № 2 of City Clinical Hospital №7, Russia, 420137, Kazan, Chuykov str., 54, tel. 8(843) 237-93-23, e-mail: p_nathali@mail.ru*

Abstract. ***Aim.*** Evaluation of additional methods of clinical examination in patients with acute dizziness was performed. ***Material and methods.*** Additional methods for examining patients in admission and diagnostic department mode were analyzed based on clinical cases. The time spent by the doctor on conducting positional tests, including Dix-Hallpike and McClure-Pagnini positional tests, the study of the vestibulo-ocular reflex and Halmaghi test, was calculated. An example of a patient suffering from long-lasting dizziness that had mistakenly been diagnosed with a transient ischemic attack many years ago is provided. As a result of alternative approach to clinical examination of the patient with vertigo, the diagnosis was revised to «benign paroxysmal positional vertigo». The following clinical case of a patient with acute peripheral vestibulopathy exemplified the need to check vestibulo-ocular reflex. ***Results and discussion.*** Additional methods of investigation at the level of admission and diagnostic department are quickly feasible and have a high diagnostic value. The use of additional methods by neurologist to examine patients with dizziness minimizes the time of diagnosis, facilitating timely treatment. The time spent on positional tests fully justifies their use in an emergency diagnostic department, because they allow one to quickly eliminate the most common causes of dizziness. ***Conclusion.*** Assessment of the vestibular-ocular reflex requires several additional minutes to general neurological examination. However, it accurately determines whether the patient has vestibulopathy.
Key words: diagnosis of dizziness, benign paroxysmal positional dizziness, vestibuloocular reflex, positional tests.
For reference: Zagidullina KL, Popova NA. Acute vestibular vertigo in the practice of neurologist of admission and diagnostic department. The Bulletin of Contemporary Clinical Medicine. 2018; 11 (5): 140–143. ***DOI:*** 10.20969/VSKM.2018.11(5).140-143.

Вестибулярное головокружение (ВГ) – это иллюзорное чувство движения, которое может быть субъективным или объективным [1, 2]. Чаще всего ВГ сопровождает оториноларингологические заболевания: доброкачественное пароксизмальное позиционное головокружение (ДППГ), болезнь Меньера, вестибулярный нейронит (ВН), дисфункциональное головокружение, вестибулярная пароксизмия [2, 3, 4]. В неотложной практике невролога можно встретить и более редкие причины головокружения, такие как фистула лабиринта, острое нарушение кровообращения в задних нижних мозжечковых артериях, мигреньассоциированное головокружение и т.д. Однако такие пациенты обращаются, как правило, к неврологам в приемно-диагностическое отделение (ПДО).

В чем причины такой неверной маршрутизации? Ответов может быть несколько: недостаточное информирование медиков первичного звена о том, что жалобы на головокружение могут иметь не только «неврологические причины»; неумение врача адекватно оценить этот симптом (не уточняется характер, длительность, сопутствующие проявления и т.д.), отказ пациента с острым вестибулярным головокружением от обращения в лор-отделение.

Четкого алгоритма действия для невролога, который в условиях «неотложки» не обладает ни временем, ни полным набором диагностических манипуляций, нет. Чаще всего проводится тщательный, но стандартный неврологический осмотр, консультация смежных специалистов при необходимости и минимальный инструментально-диагностический набор, включающий в себя общеклинические анализы крови и мочи, биохимический анализ крови, электрокардиографию (ЭКГ), рентгеновскую компьютерную томографию (РКТ) головного мозга. При этом чрезмерная зависимость врача от результатов инструментальных исследований заслоняет доступные методы диагностики ВГ.

Для того чтобы неврологу быстро ориентироваться в причинах остро возникшего ВГ, необходимо понимать природу появления жалоб пациента. Вестибулярный аппарат с каждой стороны состоит из 3 полукружных каналов и преддверия лабиринта. Количество полукружных каналов не случайно: три взаимно перпендикулярно расположенных друг к другу полукружных канала дают полное представление об окружающем трехмерном пространстве. Полукружные каналы создают функциональные пары: передний правый вертикальный и задний левый вертикальный, передний левый вертикальный и задний правый вертикальный, правый и левый горизонтальные каналы. Полукружные каналы в функциональных парах работают по принципу «один активируется, другой тормозится» [1, 3, 4]. Внутреннее строение вестибулярного аппарата на гистологическом уровне представлено волосковыми клетками (1-го и 2-го типа). Волоски вестибулярных клеток подразделяются на два вида – один киноцилий и прилежащие к нему многочисленные стереоцилии. При активации одного из полукружных каналов функциональной пары стереоцилии отклоняются к киноцилию, возникает деполяризация клетки с последующей ее активацией. При противоположных условиях возникает гиперполяризация клетки и клетка тормозится. Волоски в преддверии находятся несколько в других условиях, нежели в полукружных каналах – они погружены в купулу, на которой располагаются кристаллы карбоната кальция [1, 3, 4]. Именно карбонат кальция из-за большого удельного веса позволяет волоскам смещаться относительно клетки и вызывать биохимические процессы. Афферентное и эфферентное волокна волосковой клетки обеспечивают связь с центральной нервной системой (ЦНС) [2, 4]. Главными связями вестибулярного аппарата с ЦНС являются: вестибуломозжечковая, вестибуловегетативная, вестибулокортикальная, вестибулоспинальная, вестибулоглазодвигательная [1, 2]. Приведенные здесь принципы строения вестибулярного аппарата позволят разобрать разнообразие причин ВГ, оценить диагностические нюансы на реальных клинических примерах пациентов, обратившихся к неврологу в ПДО ГАУЗ ГКБ № 7.

Пример № 1. Пациент *Н*., 58 лет, госпитализирован в отделение неотложной неврологии с жалобами на повторяющиеся приступы острого ВГ. Все приступы (около 12) сопровождались типичной картиной: утром после пробуждения при попытке повернуться или поднять голову внезапно возникало ощущение вращения комнаты перед глазами, которое длилось около 20–40 с. На начальных этапах заболевания приступы сопровождались тошнотой и рвотой, незначительным подъемом артериального давления (АД) до 140/90 мм рт.ст., далее вегетативные симптомы регрессировали. Утренний приступ головокружения был единственным, пациент медленно вертикализировался и далее в течение дня жалоб на головокружение не было. Такие состояния беспокоили пациента периодически на протяжении четырех лет. Практически все приступы сопровождались вызовом бригады скорой медицинской помощи или вызовом участкового терапевта на дом. Хронических заболеваний пациент не имел, но так как приступы головокружения сопровождались подъемом АД, состояние пациента было расценено как «цереброваскулярная болезнь. Повторные транзиторные ишемические атаки. Артериальная гипертензия I степени». Амбулаторно проводились попытки устранить приступы головокружения путем курсового приема ноотропных препаратов, витаминов, антиагрегантов. Однако положительного эффекта от лечения пациент не отмечал. В отделение неотложной неврологии пациент был госпитализирован с целью верификации диагноза. Стандартный неврологический осмотр не выявил отклонений. Лабораторные и инструментальные исследования пациента выявили незначительное стенозирование наружной сонной артерии справа на 20%, РКТ головного мозга без значимых изменений. Также проводилось суточное мониторирование артериального давления, где подъем АД был зафиксирован в момент приступа головокружения. Детализация характера головокружения позволила предположить ДППГ, в связи с чем были проведены позиционные пробы Дикса – Холлпайка, МакКлюра – Пагнини. Проба Дикса – Холлпайка: больного из положения сидя с головой, повернутой на 45° в сторону, быстро укладывают на спину так, чтобы голова свешивалась с кушетки. При положительной пробе возникает сначала нарастающий, а затем угасающий нистагм, возникающий после короткого латентного периода [3]. Проба МакКлюра – Пагнини выполняется по следующей методике: голову больного, лежащего на спине, поворачивают поочередно в одну и другую сторону. Проба считается положительной, если при повороте головы возникают головокружения и горизонтальный апогеотропный или геотропный нистагм [3]. Проба Дикса – Холлпайка у нашего пациента выявила справа появление через латентный период (2 с) вертикального нистагма длительностью 15 с без вегетативных проявлений. В связи с наличием положительной пробы Дикса – Холлпайка справа был проведен лечебный маневр Эппли на правое ухо. Повторная проба Дикса – Холлпайка после проведения лечебного маневра стала отрицательной. Принимая во внимание отсутствие органической патологии в неврологическом статусе пациента, лабораторно-инструментальных исследованиях, наличие положительной позиционной пробы Дикса – Холлпайка, было выдвинуто предположение о наличии у пациента ДППГ, а не транзиторной ишемической атаки, как это предполагалось на протяжении 4 лет.

Для опытного невролога подобный клинический пример может показаться примитивным, но, к сожалению, практика такова, что именно так все и происходит: пациенты порой годами безуспешно лечатся от несуществующего заболевания. Какие же основные диагностические моменты необходимо выделить при обращении пациентов с подозрением на ДППГ? Общепринятым правилом является то, что каждому пациенту с жалобами на вращательное головокружение должны проводиться позиционные тесты, т.е. должен быть обследован каждый полукружный канал [4]. Самой частой причиной ДППГ является ДППГ заднего вертикального полукружного канала справа или слева [3, 4]. Для исследования данных каналов применяется проба Дикса – Холлпайка, положительный результат которой патогномоничен именно для этих каналов (раздражение ампулярного рецептора полукружного канала вызывает

глазодвигательные реакции в плоскости раздражаемого канала). Далее проводятся позиционные пробы для горизонтальных и передних вертикальных каналов [4, 5, 6, 7, 8]. Зная методику выполнения проб, мы высчитали среднее время, необходимое для проведения позиционных тестов на примере 23 пациентов, – 10 мин. Таким образом, логистика для впервые возникшего приступа ДППГ: транспортировка в приемное отделение → исключение органической патологии (РКТ головного мозга) → проведение позиционных тестов → постановка корректного диагноза. Далее пациенту необходимо проведение специальных лечебных маневров и/или обучение его самостоятельному выполнению вестибулярной гимнастики Брандта – Дароффа [9]. Грамотный лечебный маневр избавляет от головокружения практически с первого раза. Мы также высчитали среднее время для проведения лечебного маневра – 6 мин, при этом эффективность лечебных маневров достигает 97% [3]. То есть пациент с ДППГ имеет реальную возможность постановки корректного диагноза и быстрого лечения, находясь в приемном отделении.

Пример № 2. Пациент *М.*, 39 лет, самостоятельно обратился в ПДО ГАУЗ ГКБ № 7 в сопровождении родственников с жалобами на внезапно возникшее около 7 ч назад постоянное головокружение по типу вращения предметов перед глазами, постоянные тошноту, рвоту, шаткость при ходьбе. Жалобы на какие-либо слуховые нарушения отсутствовали. Пациент мог передвигаться только в сопровождении родственников, ощущения головокружения усиливались с закрытыми глазами. Хронические заболевания обратившийся отрицал, однако отметил такую закономерность, что ежегодно (или весной или осенью) у него возникала «простуда» на губах. При тщательном неврологическом осмотре в ПДО выявили: спонтанный нистагм с быстрым компонентом нистагма вправо, падение в позе Ромберга влево. Лабораторно-инструментальные исследования, включающие общеклинический анализ крови и мочи, рентгенографию органов грудной клетки и РКТ головного мозга, патологии не выявили. В данном случае речь идет об острой левосторонней периферической вестибулопатии – вестибулярном нейроните (ВН). Это одно из распространенных заболеваний, известных и неврологам, и оториноларингологам, которое встречается практически в любое время года и не зависит от возраста. Считается, что наиболее частой причиной вестибулярного нейронита является вирус простого герпеса [4]. При этом развивается деафферентация одного из лабиринтов, что проявляется спонтанным нистагмом в сторону здорового уха, падением в позе Ромберга в сторону поражения [4]. Одним из тестов, который затратит минимум времени, будучи абсолютно показательным, является импульсный тест (тест Хальмаги). Тест исследует вестибулоокулярный рефлекс (ВОР). Суть метода заключается в провокации ВОР, который будет отсутствовать на стороне поражения. При этом врач садится напротив пациента и просит зафиксировать взгляд (например, на переносице врача). После этого очень резким движением поворачивают голову пациента вправо и влево. О выпадении функции лабиринта свидетельствует возникновение корригирующей саккады [4].

Мы также произвели подсчет времени, который необходим для проведения теста Хальмаги: достаточно 30 с. Таким образом, еще на уровне ПДО возможно назначение адресной эффективной терапии глюкокортикостероидами при постановке диагноза ВН (назначается в первые 72 ч) [4]. Следует помнить, что восстановление поврежденного вестибулярного нерва занимает не менее 3–6 мес, это значит, что тест Хальмаги будет показательным и положительным в течение длительного времени после перенесенного ВН [3, 4, 10].

Данные примеры касались наиболее распространенных ситуаций обращения к неврологу в ПДО пациентов по поводу головокружения. Выявлено, что проведение позиционных тестов занимает не более 10 мин, 6 мин для проведения лечебных маневров при верификации ДППГ и еще около 30 с для исследования ВОР в случае верификации ВН.

Выводы. Знание механизмов развития патологического процесса, владение элементарными навыками мануального осмотра при вестибулярном головокружении позволяют четко определить топическое поражение у каждого конкретного пациента с последующим оказанием адресной дифференцированной помощи.

Прозрачность исследования. *Исследование не имело спонсорской поддержки. Авторы несут полную ответственность за предоставление окончательной версии рукописи в печать.*

Декларация о финансовых и других взаимоотношениях. *Все авторы принимали участие в разработке концепции, дизайна исследования и в написании рукописи. Окончательная версия рукописи была одобрена всеми авторами. Авторы не получали гонорар за исследование.*

ЛИТЕРАТУРА

1. *Бабияк, В.И.* Оториноларингология: руководство: в 2 т. / В.И. Бабияк, М.И. Говорун, Я.А. Накатис. – СПб.: Питер, 2009. – Т. 2. – 832 с.
2. *Бразис, П.У.* Топическая диагностика в клинической неврологии / П.У. Бразис, Дж.К. Мэсдью, Х. Биллер; пер. с англ.; под общ. ред. О.С. Левина. – М.: МЕД-пресс-информ, 2009. – С.389–409.
3. *Брандт, Т.* Головокружение: пер. с англ. / Т. Брандт, М. Дитерих, М. Штрупп. – М.: Практика, 2009. – С.13–51, 61–62, 67–90.
4. *Бронштейн, А.* Головокружение / А. Бронштейн, Т. Лемперт; пер. с англ. Е.В. Гузь; под ред. В.А. Парфенова. – М.: ГЭОТАР-Медиа, 2010. – С.43–54, 68–74, 129–150.
5. *Мельников, О.А.* Доброкачественное позиционное головокружение / О.А. Мельников, М.В. Замерград // Лечащий врач. – 2000. – № 1. – С.15–19.
6. *Пальчун, В.Т.* Диагноз и лечение доброкачественного пароксизмального головокружения / В.Т. Пальчун, Н.Л. Кунельская, Е.В. Ротермел // Вестник оториноларингологии. – 2007. – № 1. – С.4–7.
7. *Brandt, T.* Vertigo and dizziness: common complains / T. Brandt, M. Dieterich // Epidemiology of vestibular vertigo. Neurology. – 2005. – Vol. 65. – P.898–904.
8. *Brandt, T.* Vertigo Its Multicensory Syndromes / T. Brandt – London: Springer, 2000. – 503 p.
9. *Herdman, S.J.* Treatment of benign paroxysmal vertigo / S.J. Herdman // Phys. Ther. – 1990. – Vol. 70. – P.381–388.
10. *Von Brevern, M.* Benign paroxismal positional vertigo / M. Von Brevern // Semin. Neurol. – 2013. – Vol. 33 (3). – P.204–211.

REFERENCES

1. Babiyak VI, Govorun MI, Nakatis YaA. Otorinolaringologiya: Rukovodstvo, v dvukh tomakh; tom 2 [Otolaryngology: Guide in two volumes; volume 2]. Sankt Peterburg: Piter [St Petersburg: Peter]. 2009; 832 p.
2. Brazis PU, Dzhozef K Mesd'yu, Khose Biller. Topicheskaya diagnostika v klinicheskoy nevrologii [Topical Diagnosis in Clinical Neurology]. Moskva: MED-press-inform [Moscow: MED-press-inform]. 2009; 389-409.
3. Brandt T, Diterikh M, Shtrupp M. Golovokruzheniye [Dizziness]. Moskva: Praktika [Moscow: Praktika]. 2009; 13-51, 61-62, 67-90.
4. Bronshteyn A, Lempert T. Golovokruzheniye [Dizziness]. Moskva: GEOTAR-Media [Moscow: GEOTAR-Media]. 2010; 43-54, 68-74, 129-150.
5. Mel'nikov OA, Zamergrad MV. Dobrokachestvennoye pozitsionnoye golovokruzheniye [Benign vertigo]. Lechashchiy vrach [The attending physician]. 2000; 1: 15-19.
6. Pal'chun VT, Kunel'skaya NL, Rotermel YeV. Diagnoz i lecheniye dobrokachestvennogo paroksizmal'nogo

golovokruzheniya [Diagnosis and treatment of benign paroxysmal dizziness]. Vestnik otorinolaringologii [Bulletin of Otorhinolaryngology]. 2007; 1: 4-7.
7. Brandt T, Dieterich M. Vertigo and dizziness: common complains. Epidemiology of vestibular vertigo; Neurology. 2005; 65: 898-890.
8. Brandt T. Vertigo Its Multicensory Syndromes. London: Springer. 2000; 503 p.
9. Herdman SJ. Treatment of benign paroxysmal vertigo. Phys Ther. 1990; 70: 381-388.
10. Von Brevern M. Benign paroxismal positional vertigo. Semin Neurol. 2013; 33 (3): 204-211.

© Р.С. Чиж, А.Р. Хакимова, 2018

УДК 616.833.53 DOI: 10.20969/VSKM.2018.11(5).143-148

ЛЮМБОСАКРАЛЬНАЯ ПЛЕКСОПАТИЯ: ОПИСАНИЕ КЛИНИЧЕСКОГО НАБЛЮДЕНИЯ

ЧИЖ РОМАН СЕРГЕЕВИЧ*, врач-невролог отделения неврологии № 2 ГАУЗ «Городская клиническая больница № 7», Россия, 420103, Казань, ул. Чуйкова, 54; очный аспирант кафедры неврологии, нейрохирургии и медицинской генетики ФГБОУ ВО «Казанский государственный медицинский университет» Минздрава России, Россия, 420012, Казань, ул. Бутлерова, 49, e-mail: chizh_romunas@mail.ru*
ХАКИМОВА АЛЬБИНА РАИСОВНА*, врач-невролог отделения неврологии № 2 ГАУЗ «Городская клиническая больница № 7», Россия, 420103, Казань, ул. Чуйкова, 54; ассистент кафедры неврологии, нейрохирургии и медицинской генетики ФГБОУ ВО «Казанский государственный медицинский университет» Минздрава России, Россия, 420012, Казань, ул. Бутлерова, 49, e-mail: dralbina@mail.ru*

Реферат. ***Цель исследования*** – провести анализ современных представлений о люмбосакральной плексопатии в практике врача-невролога и представить клинический случай. ***Материал и методы.*** Представлены результаты наблюдения и клинического обследования пациентки с диагнозом «люмбосакральная плексопатия». ***Результаты и их обсуждение.*** Люмбосакральная плексопатия – это синдром изолированного поражения пояснично-крестцового сплетения, в большинстве случаев являющийся первичным проявлением в структуре основного заболевания. Люмбосакральные плексопатии возникают из-за различных состояний, таких как новообразования, инфекционные заболевания, травмы, лучевая терапия новообразований органов таза, гематомы и других сосудистых поражений в области забрюшинного пространства или таза, механического повреждения или растяжения, воспаления, инфильтрации и идиопатических причин. Клинически люмбосакральная плексопатия проявляется острым или подострым началом болевого синдрома, затем возникает моторный дефицит в одной конечности с возможным вовлечением здоровой конечности и снижением массы тела. При этом моторный дефицит преобладает над чувствительными расстройствами. Для диагностики люмбосакральной плексопатии необходимо проведение нейрофизиологического обследования, магнитно-резонансной томографии поясничных сегмента и сплетения, общий анализ ликвора и прочие диагностические мероприятия, направленные на диагностику основного заболевания. Представлен случай диагностики и дифференциальной диагностики люмбосакральной плексопатии, при котором подозревается наличие лимфопролиферативного заболевания. ***Выводы.*** Современное представление о люмбосакральной плексопатии включает выявление основного заболевания, вызвавшего поражение пояснично-крестцового сплетения. По результатам описанного случая стоит отметить, что врачам всех направлений стоить учитывать, что зачастую профильные заболевания могут иметь клинические проявления, относящиеся к другой специальности, о которых необходимо помнить и знать.
Ключевые слова: люмбосакральная плексопатия, пояснично-крестцовое сплетение, периферическая невропатия.
Для ссылки: Чиж, Р.С. Люмбосакральная плексопатия: описание клинического наблюдения / Р.С. Чиж, А.Р. Хакимова // Вестник современной клинической медицины. – 2018. – Т. 11, вып. 5. – С.143–148. ***DOI:*** 10.20969/VSKM.2018.11(5).143-148.

LUMBOSACRAL PLEXOPATHY: CLINICAL CASE DESCRIPTION

CHIZH ROMAN S.*, neurologist of the Department of neurology № 2 of City Clinical Hospital № 7, Russia, 420103, Kazan, Chuikov str., 54; postgraduate student of the Department of neurology, neurosurgery and medical genetics of Kazan State Medical University, Russia, 420012, Kazan, Butlerov str., 49, e-mail: chizh_romunas@mail.ru*
KHAKIMOVA ALBINA R.*, neurologist of the Department of neurology № 2 of City Clinical Hospital № 7, Russia, 420103, Kazan, Chuikov str., 54; assistant of professor of the Department of neurology, neurosurgery and medical genetics of Kazan State Medical University, Russia, 420012, Kazan, Butlerov str., 49, e-mail: dralbina@mail.ru*

Abstract. ***Aim.*** The aim of the study is to perform analysis of modern views on lumbosacral plexopathy in neurologist practice and to present a clinical case. ***Material and methods.*** Observation and clinical examination findings of the patient diagnosed with lumbosacral plexopathy are presented. ***Results and discussion.*** Lumbosacral plexopathy is a syndrome of isolated lumbosacral plexus lesion. In the majority of cases it appears to be primary manifestation of the underlying disease. Lumbosacral plexopathies develop due to various conditions such as neoplasms, infectious diseases, trauma, complications of radiation therapy for pelvic neoplasms, hematoma or other vascular lesions in the retroperitoneal or pelvic region, mechanical damage or stretching, inflammation, infiltration or idiopathic causes. Clinically lumbosacral plexopathy manifests as an acute or subacute onset of pain syndrome, and then there is a motor deficiency in one limb with possible involvement of a healthy limb and a decrease in body weight. In this case, motor deficiency prevails over the sensitive disorders. Neurophysiological examination, magnetic resonance imaging of the lumbar segment and plexus, cerebrospinal fluid analysis and other measures aimed at diagnosing the underlying disease are required to diagnose lumbosacral plexopathy. A case of diagnosis and differential diagnosis of lumbosacral plexopathy with suspected lymphoproliferative disease is presented. ***Conclusion.*** The modern concept of lumbosacral plexopathy includes identification of the primary disease that caused damage to the lumbosacral plexus. According to the findings in the described case, it is worth noting that doctors of all specialties should take into account that often profile diseases may have clinical manifestations related to a different specialty.
Key words: lumbosacral plexopathy, lumbosacral plexus, peripheral neuropathy.
For reference: Chizh RS, Khakimova AR. Lumbosacral plexopathy: clinical case description. The Bulletin of Contemporary Clinical Medicine. 2018; 11 (5): 143–148. ***DOI:*** 10.20969/VSKM.2018.11(5).143-148.

Введение. Люмбосакральная плексопатия (ЛСП) является достаточно известным синдромом, который проявляется преимущественно моторным поражением нижних конечностей и в большинстве случаев является первичным проявлением в структуре основного заболевания [1].

ЛСП возникают из-за различных состояний, таких как новообразования, инфекционные заболевания, травмы, лучевая терапия новообразований органов таза, гематомы и других сосудистых поражений в области забрюшинного пространства или таза, механического повреждения или растяжения, особенно после операции на тазобедренном суставе, ишемии, воспаления, инфильтрации и идиопатических причин [2]. При этом патологический процесс может затрагивать изолировано поясничное или крестцовое сплетения, а также поражать спинномозговые корешки и периферические нервы нижних конечностей [3]. Основными последовательными проявлениями ЛСП являются: острое или подострое начало болевого синдрома, затем возникает моторный дефицит в одной конечности с возможным вовлечением здоровой конечности и снижением массы тела. При этом двигательный дефицит преобладает над сенсорными нарушениями.

Из-за близости пояснично-крестцового сплетения (ПКС) ко многим тазовым органам оно часто поражается прямым злокачественным поражением. Сообщается, что новообразования являются наиболее частой причиной нетравматической ЛСП [1]. Уникальной особенностью боли, возникающей в результате неопластической ЛСП, является то, что она усугубляется лежа, но облегчается в вертикальном положении и хождением. Даже если выявленные злокачественные новообразования органов таза не вызывают поражения ПКС, проводимая лучевая терапия может вызвать ЛСП. При этом клинические проявления могут возникнуть как остро, так и отсрочено – от 6 мес до нескольких лет после лучевой терапии [4].

Локальный инфекционный процесс в подвздошно-поясничной мышце или забрюшинном пространстве также может влиять на ПКС, что особенно стоит учитывать у пациентов с ВИЧ-инфекцией. Травматическая ЛСП встречается гораздо реже, потому что пояснично-крестцовое сплетение защищено костями таза и находится в забрюшинном пространстве с минимальной мобильностью. Наиболее часто травматическая ЛСП проявляется в виде невропатии общего малоберцового, ягодичных, большеберцового и запирательного нервов [5].

Сосудистые поражения, такие как окклюзия нижней части аорты и общей подвздошной артерии, вызывающие ишемию, кровотечение из-за разрыва аневризмы общей подвздошной артерии, ишемия после операций на аорте, таких как стентирование или шунтирование, также могут вызвать пояснично-крестцовую плексопатию (ПКП) [6, 7].

Воспалительная ЛСП включает в себя диабетическую люмбосакральную радикулоплексоневропатию, недиабетическую люмбосакральную радикулоплексоневропатию и послеоперационную воспалительную невропатию. Диабетическая пояснично-крестцовая радикулоплексоневропатия встречается обычно у пациентов с мягким течением сахарного диабета II типа, которые часто имеют хороший контроль уровня гликемии. Эти пациенты могут спровоцировать дебют заболевания, начав худеть через интенсивные физические нагрузки или ужесточив контроль гликемии. Из-за этих мероприятий они часто быстро теряют вес, что влечет за собой развитие ЛСП. Другая форма диабетической пояснично-крестцовой плексопатии представляет собой безболевую преимущественно моторную невропатию нижних конечностей [8].

Механическая послеоперационная ЛСП может быть результатом прямой травмы в пояснично-крестцовом сплетении, связанной с хирургическими или анестезиологическими процедурами. Однако существует вариант воспалительной послеоперационной ЛСП. Это сравнительно недавно признанное состояние, и оно может представлять собой фокальную, мультифокальную или генерализованную невропатию [9]. Она довольно часто встречается после ортопедических процедур, таких как эндопротезирование тазобедренного сустава. При этом клинические симптомы отличает то, что они возникают через 24 ч и более после операции и иногда могут включать в себя один нерв (часто седалищный), симптомы продолжают ухудшаться с течением времени. Стоит учитывать, что симптомы механической послеоперационной пояснично-крестцовой плексопатии максимальны сразу после операции и не должны ухудшаться, кроме случаев, когда возникает отек, инфекция или увеличение гематомы. С учетом всего вышеперечисленного становится понятным, что при возникновении ЛСП нетравматического генеза необходимо выполнение большого объема диагностических процедур.

При проведении стимуляционной электронейромиографии (сЭНМГ) и игольчатой электромиографии (иЭМГ) пояснично-крестцовая плексопатия определяется при вовлечении по меньшей мере двух разных корешковых уровней и по крайней мере двух различных периферических нервов. Для чистых пояснично-крестцовых плексопатий не должно быть денервации параспинальных мышц, а их наличие в парапсинальных мышцах обнаруживается при радикулоплексопатии. При подозрении на ЛСП рекомендуется проводить следующий объем исследования: 1) сенсорные нервы: латеральный кожный бедра, подкожный, поверхностный малоберцовый и икроножный; 2) моторные порции: бедренный, малоберцовый и большеберцовый нервы; 3) игольчатая электронейромиография: пораженные и параспинальные мышцы [10].

Нейровизуализационные исследования ПКС, в частности магнитно-резонансная томография (МРТ) и магнитно-резонансная нейрография (МРН), имеют диагностическое значение в случае, когда отсутствуют объективные признаки компрессии или повреждения пояснично-крестцового сплетения. МРН пояснично-крестцового сплетения полезна для поиска опухолей, таких как периневриома, саркоидоз, локальные злокачественные новообразования или амилоидоз, а также для уточнения характера поражения нерва – воспалительный или компрессионный [11]. МРН также актуальна в ситуациях, когда имеется верификация злокачественного новообразования органов малого таза и необходима оценка метастатического поражения, поскольку теоретически метастатические клетки могут проникать в субдуральное пространство и распространяются по нерву до сплетения с последующей диссеминацией нервной системы [12]. Цереброспинальная жидкость (ЦСЖ) также важна в оценке большинства пояснично-крестцовых плексопатий, поскольку белково-клеточная диссоциация будет свидетельствовать о воспалительном поражении. Ниже представлено клиническое наблюдение ЛСП.

Клиническое наблюдение. Пациентка *Л.*, 67 лет, в анамнезе сахарный диабет II типа, инсулинонезависимый, впервые поступила в приемный покой ГКБ № 7 г. Казани 14.05.2018 к аллергологу в связи с развитием аллергической реакции на внутримышечное введение препарата (какого именно – осталось неизвестным) в виде появления множественных геморрагических элементов на голенях и животе, в связи чем была госпитализирована в аллергологическое отделение с диагнозом «геморрагический васкулит». Одновременно с этим пациентка предъявляла жалобы на чувство онемения и интенсивные простреливающие острые боли по визуально-аналоговой шкале (ВАШ) 8 баллов в правой ноге, слабость в ногах, больше в правой, и нарушение мочеиспускания, в связи с чем был вызван на консультацию невролог.

Из анамнеза стало известно, что заболела в начале марта 2018 г., когда заметила острые боли, возникающие в

правой ноге при опоре на нее во время ходьбы в области наружной поверхности бедра, проекции тазобедренного сустава справа. Боли постепенно усиливались и распространялись по боковой поверхности правой ноги до стопы и по передневнутренней поверхности бедер с обеих сторон. С этими жалобами пациентка обращалась к участковому неврологу, было назначено лечение нестероидными противовоспалительными средствами (НПВС), миорелаксантами, витаминами группы В, но эффекта не наступало. 21.03.2018 пациентка самостоятельно провела сЭНМГ *(табл. 1)* и иЭМГ нижних конечностей *(табл. 2, рис. 1)*: выявилось снижение амплитуды моторного ответа по малоберцовым нервам с обеих сторон, грубее справа, и амплитуды сенсорного ответа правого поверхностного малоберцового нерва; при иЭМГ правых длинной малоберцовой и икроножной мышц имеются признаки текущего денервационно-реиннервационного процесса [увеличены средние амплитуды потенциалов двигательных единиц (ПДЕ)], в покое спонтанная активность в виде потенциалов фибрилляции (ПФ) и потенциалов острых волн (ПОВ), в длинной малоберцовой мышце преобладают признаки денервации (снижен паттерн рекрутирования ПДЕ); в левой длинной малоберцовой мышце выявляются признаки умеренно текущего денервационного процесса (в покое минимальная спонтанная активность в виде ПОВ); в четырехглавой мышце бедра справа, в правой передней большеберцовой, левой икроножной мышцах патологических изменений не выявлено, в мышце, выпрямляющей позвоночник, справа на уровне позвонка L5 спонтанная активность не зарегистрирована (см. рис. 1). 23.03.2018 проведена МРТ поясничного отдела позвоночника, заключение: МРТ-картина протрузии дисков L4-L5, L5-S1, спондилез, спондилоартроз, остеохондроз.

Пациентка постепенно стала замечать, что теряет тапочки, ноги «путаются», «не слушаются», появилась слабость и онемение ног. К концу апреля пациентка не могла самостоятельно передвигаться из-за боли и слабости в ногах, требовалась внешняя опора, заметила нарушения мочеиспускания и дефекации, при котором после появления позыва не могла удержать мочу и кал, происходило моментальное опорожнение. На протяжении всего этого времени принимала различные препараты по поводу «дегенеративного поражения позвоночника и артроза тазобедренного сустава», на фоне чего и появились геморрагические высыпании на теле.

В неврологическом статусе от 17.05.2018: гипестезия с середины голеней, более выраженная справа и с небольшой разницей между наружной и внутренней поверхностями стопы, гипестезия ягодичной области, преимущественно внутренних поверхностей, а также по задней поверхности бедер и голени с двух сторон, в стопах гиперестезия, глубокое мышечно-суставное чувство нарушено в пальцах стоп. Мышечная сила – 4 балла в сгибателе бедра справа, в сгибателе и разгибателе голени – 3 балла с двух сторон, 3 балла в сгибателях и 2 балла в разгибателях стоп с двух сторон. Проприорефлексы S=D, живые с рук, коленные, ахилловы не вызываются. Выраженная гипотрофия мышц нижних конечностей, гипотония, из-за чего пациентке сложно передвигаться. Функция тазовых органов (ФТО) нарушена по типу истинного недержания мочи и кала. Повторная МРТ поясничного отдела позвоночника *(рис. 2 a,b)* без отрицательной динамики.

Таблица 1

Результаты стимуляционной электронейромиографии пациентки *Л.* от 21.03.2018

Точка стимуляции	Лат., *мс*	Ампл., *мВ*	Скор., *м/с*	Точка стимуляции	Лат., *мс*	Ампл., *мВ*	Скор., *м/с*
СРВ-моторная				СРВ-сенсорная			
Пр. Abductor hallucis				*Пр. n. Peroneus superficialis*			
Медиальная лодыжка	3,9	7,8		1	2,1	4,0	49,5
Подколенная ямка	11,2	6,9	45,3	*Лев. n. Peroneus superficialis*			
Лев. Abductor hallucis				1	2,3	6,5	47,4
Медиальная лодыжка	3,8	4,2		*Пр. n. Suralis*			
Подколенная ямка	10,5	3,4	55,4	1	2,2	6,2	49,1
Пр. Extensor digitorum brevis				*Лев. n. Suralis*			
Предплюсна	3,3	0,5		1	2,6	8,3	45,5
Головка малоберцовой кости	9,7	0,5	45,0				
Подколенная ямка	11,1	0,5	46,4				
Лев. Extensor digitorum brevis							
Предплюсна	3,1	2,7					
Головка малоберцовой кости	9,0	2,0	44,0				
Подколенная ямка	11,0	2,1	46,1				

Таблица 2

Результаты игольчатой электромиографии пациентки *Л.* от 21.03.2018

Min. dur., *ms*	Max. dur., *ms*	Mean. dur., *ms*	Norm. dur., *ms*	Deviation of dur., %	Stage	Min. ampl., *mcV*	Max. ampl., *mcV*	Mean. ampl., *mcV*	Norm. ampl., *mcV*	Dev. ampl., %	Poly-phasia, %
Пр. Vastus lateralis											
8,38	12,6	11,3	13,0	-13,4	IIa	310	1591	944	750	N	14,3
Пр. Tibialis anterior											
7,24	16,6	11,5	13,0	+11,9	IIIa	374	2691	1160	750	+54,7	10,3
Пр. Peroneus longus											
8,76	14,8	11,3	11,0	N	IIIb	467	1637	950	750	N	33,3
Лев. Peroneus longus											
7,34	12,0	10,2	11,0	N	IIa	270	2552	1056	750	+40,8	22,2
Пр. Gastrocnemius											
9,5	17,1	12,2	11,5	N	IIIb	355	4809	1703	750	127	15,0
Лев. Gastrocnemius											
9,74	14,5	11,9	11,5	N	N	692	2422	1221	750	+62,8	16,7



Рис. 1. Потенциалы двигательных единиц в правой икроножной мышце (параметры ПДЕ см. в табл. 2)

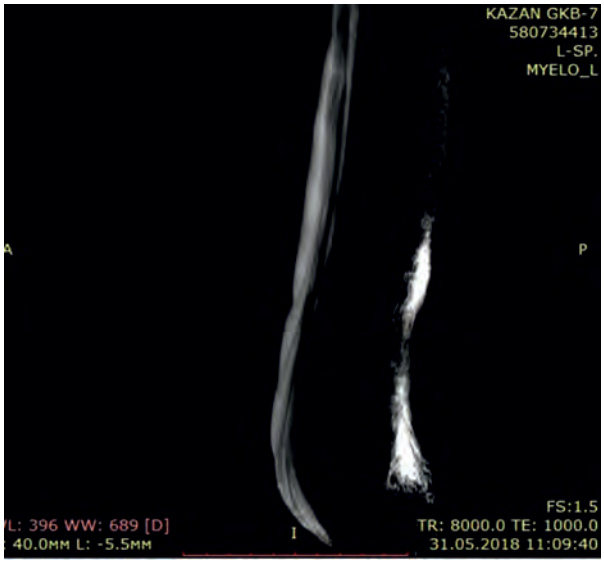

Рис. 2а. Повторная МРТ ПОП. Миелография

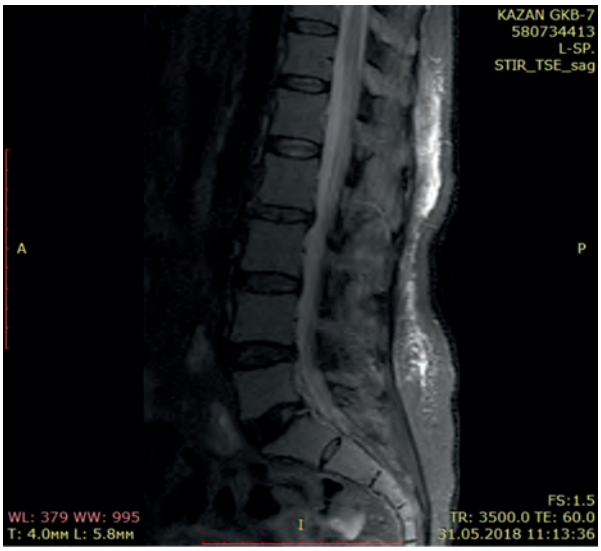

Рис. 2b. Повторная МРТ ПОП. STIR-режим

Заключение. МР-признаки дистрофических изменений поясничного отдела позвоночника в виде изменения статики, протрузий L4–L5, L5–S1, умеренных явлений деформирующего спондилоза, спондилоартроза.

В связи с наличием вышеперечисленных жалоб, анамнеза, объективного осмотра и инструментальных данных пациентка была переведена в неврологическое отделение с подозрением на люмбосакральную плексопатию. Во время пребывания в аллергологическом отделении пациентка отмечала улучшение состояния на фоне лечения: преднизолон (90 мг на 200 мл физиологического раствора внутривенно капельно), курантил, супрастин, диклофенак. В связи с этим был продолжен прием перорального преднизолона 1 мг/кг веса. В общем анализе крови обращала на себя внимание нормохромная анемия тяжелой степени (эритроциты – $2{,}06\times10^{12}$/л; гемоглобин – 61 г/л; цветовой показатель – 0,9), коэффициент анизотропии эритроцитов – 15,9% (норма 12,0–15,0), лимфоцитов – 11% (норма 19–37), моноцитов – 2% (норма 3–11) при лейкоцитах $4{,}34\times10^{9}$/л; нормобластов – 1,6% (в норме отсутствуют). В биохимическом анализе крови значимых отклонений не выявлено. СОЭ – 50 мм/ч. С-реактивный белок – 8,56 мг/л (норма 0–5,0). Активность ангиотензинпревращающего фермента (АПФ) – 93,3 ед. (норма 20–70). Иммунограмма выявила следующие изменения: Т-лимфоциты (CD3+) относительное количество – 87,4% (норма 65,0–79,0), Т-хелперы (CD3/4+) относительное количество – 48,7% (норма 34,0–44,0), NK-клетки (CD16/56+) относительное количество – 3,07% (норма 6,0–18,0), Т-клетки NK (CD3/16/56+) относительное количество – 5,76% (норма 1,0–5,0), иммунорегуляторный индекс CD4/CD8 – 1,39 (норма 1,5–2,6), концентрация иммуноглобулинов A, M, G – в пределах нормы. Протеинограмма с иммунофиксацией – М-градиент не выявлен, анализ крови на антинуклеарные антитела (АНА) IgG иммуноблот, антинейтрофильные цитоплазматические антитела (АНЦА) IgG – без отклоненений. Гликированный гемоглобин – 4,2% (норма меньше 6%). Скрининг на ВИЧ, сифилис, гепатиты – отрицательно. Общий анализ ликвора выявил белково-клеточную диссоциацию – белок 0,7 г/л.

С учетом клиники и лабораторных данных с целью онкопоиска были проведены ультразвуковое исследование (УЗИ) органов брюшной полости, малого таза, фиброэзофагогастродуоденоскопия, рентгенография органов грудной клетки, фиброколоноскопия. Выявлены миоматозные узлы (20×23 мм) в дне матки, в нижней трети по задней стенке (d=11 мм) и по задней стенке в средней трети (d=12 мм). Прочие исследования новообразований не выявили. По результатам УЗИ органов малого таза была осмотрена онкогинекологом, с учетом имевшегося на руках анализа на онкомаркеры, которые пациентка самостоятельно провела в начале мая 2018 г. по рекомендации гинеколога [CA 125 – 51 МЕ/мл (норма 0–35) и белок НЕ 4 – 231,3 пмоль/л (норма 0–70)], выставлен диагноз «миома тела матки небольших размеров. Хронический эндометрит».

За время госпитализации отмечалось улучшение состояния в виде нарастания силы, стало возможным передвигаться с помощью ходунков, улучшился контроль за мочеиспусканием с неизменным нарушением контроля дефекации (из-за чего пациентка вынуждена по сей день находится в подгузниках) и в начале июня пациентка была выписана с рекомендациями о консультации у гематолога.

16.06.2018 была выполнена сЭНМГ в динамике *(табл. 3)*, выявившая грубое аксональное поражение моторных и сенсорных волокон исследованных нервов.

После выписки стали появляться выраженные симметричные отеки ног (лимфостаз?), преимущественно стоп. На фоне постепенной отмены преднизолона с июля стала отмечать ухудшение состояния в виде нарастания слабости в ногах, ухудшения общего самочувствия. Была консультирована гематологом, выставлен диагноз «железодефицитная анемия легкой степени тяжести». В дальнейшем проведена РКТ легких и сре-

Таблица 3

Результаты стимуляционной электронейромиографии пациентки *Л.* от 16.06.2018
(«---» – отсутствие М- или S-ответа)

Точка стимуляции	Лат., *мс*	Ампл., *мВ*	Скор., *м/с*	Точка стимуляции	Лат., *мс*	Ампл., *мВ*	Скор., *м/с*
СРВ-моторная				СРВ-сенсорная			
Пр. Abductor hallucis				*Пр. n. Peroneus superficialis*			
Медиальная лодыжка	---	---		1	---	---	---
Подколенная ямка	---	---	---	*Лев. n. Peroneus superficialis*			
Лев. Abductor hallucis				1	2,01	3,0	44,8
Медиальная лодыжка	---	---		*Пр. n. Suralis*			
Подколенная ямка	---	---	---	1	2,15	2,8	41,3
Пр. Extensor digitorum brevis				*Лев. n. Suralis*			
Предплюсна	4,84	0,4		1	2,52	5,6	39,7
Головка малоберцовой кости	9,85	0,05	---	*Пр. Saphenus*			
Подколенная ямка	---	---	---	1	---	---	---
Лев. Extensor digitorum brevis				*Лев. Saphenus*			
Предплюсна	4,69	0,27		1	---	---	---
Головка малоберцовой кости	10,8	0,13	40,1				
Подколенная ямка	13,3	0,12	44,0				
Пр. *Tibialis anterior*							
Головка малоберцовой кости	4,62	1,49					
Подколенная ямка	6,96	1,4	45,7				
Лев. *Tibialis anterior*							
Головка малоберцовой кости	4,21	1,85					
Подколенная ямка	6,13	1,65	46,9				

достения – без патологии и МРТ органов малого таза, по результатам которой был описан подозрительный метастатический поверхностный паховый лимфоузел слева. Далее в онкологическом диспансере проведена повторная колоноскопия, проведена пункция левого пахового лимфоузла, консультирована онкологом – данных о злокачественном новообразовании в ободочной кишке не выявлено.

В середине августа 2018 г. связи с нарастающей слабостью (при попытке встать с опорой на ноги, ноги подгибались в коленных суставах, сразу же падала), с ограничением активных передвижений повторно обратилась в ПДО ГКБ № 7, была госпитализирована в отделение неврологии № 2. Обращал на себя внимание выраженный лимфостаз нижних конечностей, паховая лимфаденопатия.

Неврологический статус: гиперестезия с аллодинией в верхней трети голени с обеих сторон по полиневритическому типу, гипестезия задней поверхности бедер, анестезия ягодиц и анальной области. Не определяет движение пальцев стоп. Вибрационная чувствительность в стопах 0б, с большеберцовой кости справа – 0б, слева – 4б, с *patella* – 5б с обеих сторон, с передней верхней ости подвздошной кости – 0б с обеих сторон. Мышечная сила: сгибатели, отведение и приведение бедра, сгибатели и разгибатели стоп – 3 балла, разгибатели бедра и голени – 4 балла, сгибатели голени – 2 балла. Проприорефлексы снижены с рук, с ног не вызываются, симметричны. Выраженная гипотрофия мышц нижних конечностей, ягодичных мышц с обеих сторон. Функция тазовых органов нарушена по типу истинного недержания кала.

В общем анализе крове отмечалась панцитопения: эритроциты – $2{,}03\times10^{12}$/л; гемоглобин – 62 г/л; лейкоциты – $1{,}52\times10^{9}$/л (норма 3,17–8,4); тромбоциты – 88×10^{9}/л (норма 180–350). СОЭ – 42 мм/ч. С-реактивный белок – 71 мг/л. По результатам гликемического профиля в связи с гиперкликемией до 21,6 ммоль/л в 15.00 была переведена на инсулин короткого действия подкожно. Повторные УЗИ органов брюшной полости и малого таза – без отрицательной динамики.

В это время по результатам цитологического исследования пункции лимфоузла были выявлены клетки в состоянии распада. В связи с необходимостью дальнейшего диагностического поиска в онкологическом центре пациентка была выписана с диагнозом: «люмбосакральная плексопатия вероятного паранеопластического генеза, в форме грубого нижнего вялого парапареза до 2 баллов с нарушением функции ходьбы, чувствительных нарушений, тазовых расстройств по типу истинного недержания кала». Была повторно выполнена пункция лимфоузла: «не исключается лимфопролиферативное заболевание».

По результатам повторной пункции лимфоузел был взят на патоморфологическое исследование, заключение: «в лимфатических узлах картина лимфопролиферативной опухоли с диффузным характером роста. Опухоль состоит из округлых клеток, превышающих по размерам малые лимфоциты в два раза и более; ядра светлые с отчетливыми ядрышками; трансскапулярная инвазия. Картина неходжкинской лимфомы».

Результаты и их обсуждение. ЛСП нетравматического генеза является трудным для диагностики состоянием, поскольку требует значительного количества обследований для выявления первопричины развития заболевания. Основными методами диагностики, которые могут помочь в постановке точного диагноза, являются [4]:

1) сЭНМГ и иЭМГ;

2) анализы крови: общий анализ крови, биохимический анализ крови, гликемический профиль, гликированный гемоглобин, СОЭ, ревматойдный фактор, SSA/SSB, АНА, АНЦА, антитела к возбудителям болезни Лайма, активность ангиотензинпревращающего фермента, скрининг на ВИЧ, гепатиты, сифилис, протеинограмма с иммунофиксацией, панель онкомаркеров;

3) анализ ликвора;

4) МРТ поясничного отдела позвоночника и ПКС;
5) позитронно-эмиссионная томография (ПЭТ).

В нашем случае диагностический поиск начинался с того, что пациентка длительное время лечилась как вертебральный пациент с вялым нижним парапарезом, несмотря на отсутствие жалоб на боли в спине и отсутствие патологических изменений на МРТ. После установления имеющейся клиники поражения ПКС, проводился диагностический поиск во всех возможных направлениях. По результатам всех обследований наиболее вероятными причинами начала заболевания были диабетическое и паранеопластическое поражение ПКС. Несмотря на отсутствие новообразований по результатам многочисленных визуализаций внутренних органов, невозможно было объяснить анемию тяжелой степени, поэтому полностью ссылаться на сахарный диабет как очевидную причину плексопатии было бы неправильным, и онкопоиск не останавливался. По результатам повторной госпитализации в неврологическое отделение было предположено, что имеется лимфопролиферативное заболевание как первопричина ЛСП, поскольку развились панцитопения, лимфостаз нижних конечностей и лимфаденопатия паховых лимфоузлов. Наши предположения были подтверждены результатами патолого-гистологического исследования, и в настоящее время пациентка находится под наблюдением онкологов.

Выводы. Нетравматическая ЛСП требует внимательного подхода врачей в проведении дифференциальной диагностики как с другими состояниями, так и с разными формами ЛСП. Раннее выявление причины развития ЛСП позволит в кратчайшие сроки предотвратить развитие злокачественного процесса и его диссеминации, а также позволит вовремя начать иммунотерапию, что предотвратит инвалидизирующее поражение нервной системы. Также стоит отметить, что врачам всех направлений стоить учитывать, что зачастую профильные заболевания могут иметь клинические проявления, относящиеся к другой специальности, о которых необходимо помнить и знать.

Прозрачность исследования. *Исследование не имело спонсорской поддержки. Авторы несут полную ответственность за предоставление окончательной версии рукописи в печать.*

Декларация о финансовых и других взаимоотношениях. *Все авторы принимали участие в разработке концепции, дизайна исследования и в написании рукописи. Окончательная версия рукописи была одобрена всеми авторами. Авторы не получали гонорар за исследование.*

ЛИТЕРАТУРА

1. *Dyck, P.J.* Lumbosacral plexopathy / P.J. Dyck, P. Thaisetthawatkul // Continuum (Minneap Minn). – 2014. – Vol. 20, № 5. – P.1343–1358.
2. *Planner, A.C.* Causes of lumbosacral plexopathy / A.C. Planner, M. Donaghy, N.R. Moore // Clin. Radiol. – 2006. – Vol. 61, № 12. – P.987–995.
3. *Мумeнталер, М.* Поражения периферических нервов и корешковые синдромы: пер. с нем. / М. Мумeнталер; под ред. М. Мумeнталера, М. Штера, Г. Мюллера-Фаля; общ. ред. А.Н. Баринова. – 2-е изд. – М.: МЕДпресс-информ, 2014. – С.437–460.
4. *Delanain, S.* Radiationinduced neuropathy in cancer survivors / S. Delanain, J.L. Lefaix, P.F. Pradat // Radiother. Oncol. – 2012. – Vol. 105, № 3. – P.273–282.
5. *Stoehr, M.* Traumatic and postoperative lesions of the lumbosacral plexus / M. Stoehr // Arch. Neurol. – 1978. – Vol. 35, № 11. – P.757–760.
6. Bilateral ischemic lumbosacral plexopathy from chronic aortoiliac occlusion presenting with progressive paraplegia / H. Kim, S.H. Kang, D.K. Kim [et al.] // J. Vasc. Surg. – 2014. – Vol. 59, № 1. – P.241–243.
7. Lumbosacral plexopathy due to common iliac artery aneurysm misdiagnosed as intervertebral disc herniation / J.S. You, Y.S. Park, S. Park, S.P. Chung // J. Emerg. Med. – 2011. – Vol. 40, № 4. – P.388–390.
8. Painless diabetic motor neuropathy: a variant of diabetic lumbosacral radiculoplexus neuropathy? / M. Garces-Sanchez, R. Laughlin, P.J. Dyck [et al.] // Ann. Neurol. – 2011. – Vol. 69, № 6. – P.1043–1054.
9. Post-surgical inflammatory neuropathy / N.P.Staff, J. Engelstad, C.J. Klein [et al.] // Brain. – 2010. – Vol. 133, № 10. – P.2866–2880.
10. *Strakowski, J.A.* Electrodiagnosis of plexopathy / J.A. Strakowski // PM&R. – 2013. – Vol. 5 (suppl. 5). – P.50–55.
11. Magnetic resonance neurography in the diagnosis of neuropathies of the lumbosacral plexus: a pictorial review / N.M. Robbins, V. Shah, N. Benedetti [et al.] // Clin. Imaging. – 2016. – Vol. 40, № 6. – P.1118–1130.
12. Perineural spread of pelvic malignancies to the lumbosacral plexus and beyond: clinical and imaging patterns / S. Capek, B.M. Howe, K.K. Amrami, R.J. Spinner // Neurosurg. Focus. – 2015. – Vol. 39, № 3. – P.14.

REFERENCES

1. Dyck PJ, Thaisetthawatkul P. Lumbosacral plexopathy. Continuum (Minneap Minn). 2014; 20 (5): 1343–1358. DOI: 10.1212/01.CON.0000455877.60932.d3.
2. Planner AC, Donaghy M, Moore NR. Causes of lumbosacral plexopathy. Clin Radiol. 2006; 61 (12): 987-995. DOI: 10.1016/j.crad.2006.04.018.
3. Mumentaler M, Shtyor M, Myuller-Fal' G ed. Porazheniya perifericheskih nervov i koreshkovye sindromy [Lesions of peripheral nerves and radicular syndromes]. Moskva [Moscow]: MEDpress-inform. 2014; 2: 437–460.
4. Delanain S, Lefaix JL, Pradat PF. Radiationinduced neuropathy in cancer survivors. Radiother. Oncol. 2012; 105 (3): 273-282. DOI: 10.1016/j.radonc.2012.10.012.
5. Stoehr M. Traumatic and postoperative lesions of the lumbosacral plexus. Arch Neurol. 1978; 35 (11): 757-760. DOI: 10.1001/archneur.1978.00500350061013.
6. Kim H, Kang SH, Kim DK, et al. Bilateral ischemic lumbosacral plexopathy from chronic aortoiliac occlusion presenting with progressive paraplegia. J Vasc Surg. 2014; 59 (1): 241-243. DOI: 10.1016/j.jvs.2013.04.008.
7. You JS, Park YS, Park S, Chung SP. Lumbosacral plexopathy due to common iliac artery aneurysm misdiagnosed as intervertebral disc herniation. J Emerg Med. 2011; 40 (4): 388-390. DOI: 10.1016/j.jemermed.2007.11.070.
8. Garces-Sanchez M, Laughlin R, Dyck PJ et al. Painless diabetic motor neuropathy: a variant of diabetic lumbosacral radiculoplexus neuropathy? Ann Neurol. 2011; 69 (6): 1043-1054. DOI: 10.1002/ana.22334.
9. Staff NP, Engelstad J, Klein CJ et al. Post-surgical inflammatory neuropathy. Brain. 2010; 133 (10): 2866-2880. DOI: 10.1093/brain/awq252.
10. Strakowski JA. Electrodiagnosis of plexopathy, PM&R. 2013; 5 (5S): S50-S55. DOI: 10.1016/j.pmrj.2013.03.017.
11. Robbins NM, Shah V, Benedetti N, et al. Magnetic resonance neurography in the diagnosis of neuropathies of the lumbosacral plexus: a pictorial review. Clin Imaging. 2016; 40 (6): 1118-1130. DOI: 10.1016/j.clinimag.2016.07.003.
12. Capek S, Howe BM, Amrami KK, Spinner RJ. Perineural spread of pelvic malignancies to the lumbosacral plexus and beyond: clinical and imaging patterns. Neurosurg Focus. 2015; 39 (3): E14. DOI: 10.3171/2015.7.FOCUS15209.

© И.Ф. Шарафисламов, И.В. Клюшкин, Ю.А. Клюшкина, О.Н. Михайлова, А.Р. Бадретдинова, 2018
УДК 616.746.1-003.215-073.432.19 DOI: 10.20969/VSKM.2018.11(5).149-153

СПОНТАННАЯ ГЕМАТОМА ПЕРЕДНЕЙ БРЮШНОЙ СТЕНКИ В КЛИНИКЕ НЕОТЛОЖНОЙ ХИРУРГИИ. СОНОГРАФИЧЕСКИЕ АСПЕКТЫ

ШАРАФИСЛАМОВ ИСКАНДЕР ФОАТОВИЧ*, ассистент кафедры ультразвуковой диагностики КГМА – филиала ФГБОУ ДПО РМАНПО Минздрава России; руководитель Центра рентгенохирургических вмешательств ГАУЗ «Городская клиническая больница № 7» г. Казани, Россия, 420103, Казань, ул. Чуйкова, 54*
КЛЮШКИН ИВАН ВЛАДИМИРОВИЧ*, докт. мед. наук, профессор кафедры общей хирургии ФГБОУ ВО «Казанский государственный медицинский университет» Минздрава России, Россия, 420012, Казань, ул. Бутлерова, 49, e-mail: hirurgivan@rambler.ru*
КЛЮШКИНА ЮЛИЯ АРКАДЬЕВНА*, канд. мед. наук, зав. отделением ультразвуковой диагностики ГАУЗ «Городская клиническая больница № 7» г. Казани, Россия, 420103, Казань, ул. Чуйкова, 54*
МИХАЙЛОВА ОЛЬГА НИКОЛАЕВНА*, врач отделения ультразвуковой диагностики ГАУЗ «Городская клиническая больница № 7» г. Казани, Россия, 420103, Казань, ул. Чуйкова, 54*
БАДРЕТДИНОВА АЛСУ РАМИЛОВНА*, врач отделения ультразвуковой диагностики ГАУЗ «Городская клиническая больница № 7» г. Казани, Россия, 420103, Казань, ул. Чуйкова, 54, e-mail: sharusi333@gmail.com*

Реферат. Спонтанная гематома передней брюшной стенки *(Spontaneus rectus sheath hematoma, RSH)* представляет собой редкую и серьезную причину острой боли в животе, возникающую в результате повреждения артерии и самопроизвольного кровоизлияния в прямую мышцу живота. Такое явления может наблюдаться у спортсменов, пожилых людей, при некоторых инфекционных заболеваниях, коллагенозах с поражением сосудов, дискразиях крови, а также на фоне лечения антикоагулянтами, при напряжении брюшной стенки во время кашля, чиханья и физических нагрузках. В особую группу можно выделить спонтанную гематому передней брюшной стенки у беременных. Частота встречаемости данной патологии среди всех пациентов, доставленных в отделение неотложной хирургии с острой болью в животе, составляет около 1,8%. Уровень смертности, связанный с этим заболеванием, составляет около 4% и достигает 13% у беременных. Гематома прямой мышцы живота в 3 раза чаще встречаются у женщин. ***Цель*** – обратить внимание врачей на возможность симуляции острого живота в случаях спонтанной гематомы передней брюшной стенки, в частности у беременных. ***Материал и методы.*** Приведен пример клинического наблюдения за разрывом передней брюшной мышцы живота у беременной, 37 лет, со сроком беременности 33 нед, поступившей в приемное отделение с диагнозом: «острый холецистит». ***Результаты и их обсуждение.*** После консультации хирурга, акушера-гинеколога, проведения лабораторных и дополнительных инструментальных исследований, в том числе ультразвукового исследования передней брюшной стенки высокочастотным ультразвуковым датчиком, выставлен заключительный диагноз: «беременность 33 нед; гематома передней брюшной стенки; анемия средней степени тяжести». Проведено малоинвазивное хирургическое вмешательство – пункция гематомы. Диагноз подтвержден. Диагноз острой хирургической патологии со стороны органов брюшной полости снят. В дальнейшем проводилось консервативное лечение больной. ***Выводы.*** Спонтанный разрыв прямой мышцы живота является редким и потенциально опасным для жизни состоянием, особенно во время беременности. Большая часть осложнений связана с неправильной постановкой диагноза и несвоевременным лечением, поэтому необходима наиболее ранняя и верная диагностика этого состояния. Ультразвуковое исследование передней брюшной стенки высокочастотным ультразвуковым датчиком является необходимым методом обследования при появлении жалоб на острые абдоминальные боли у беременных. У остальных пациентов «золотым» стандартом диагностики является компьютерная томография.
Ключевые слова: гематома, передняя брюшная стенка, диагностика, ультразвуковая диагностика.
Для ссылки: Спонтанная гематома передней брюшной стенки в клинике неотложной хирургии. Сонографические аспекты / И.Ф. Шарафисламов, И.В. Клюшкин, Ю.А. Клюшкина [и др.] // Вестник современной клинической медицины. – 2018. – Т. 11, вып. 5. – С.149–153. ***DOI:*** 10.20969/VSKM.2018.11(5).149-153.

SPONTANEOUS HEMATOMA OF THE ANTERIOR ABDOMINAL WALL IN EMERGENCY SURGERY CLINIC. SONOGRAPHIC ASPECTS

SHARAFISLAMOV ISKANDER F.*, assistant of professor of the Department of ultrasonic diagnostics of Kazan State Medical Academy – the branch of Russian Medical Academy of Postgraduate Education; Head of the Center for X-ray-surgical interventions of City Clinical Hospital № 7, Russia, 420103, Kazan, Chuikov str., 54*
KLYUSHKIN IVAN V.*, D. Med. Sci., professor of the Department of surgical diseases of Kazan State Medical University, Russia, 420012, Kazan, Butlerov str., 49, e-mail: hirurgivan@rambler.ru*
KLYUSHKINA JULIA A.*, C. Med. Sci., Head of the Department of ultrasonic diagnostics of City Clinical Hospital № 7, Russia, 420103, Kazan, Chuikov str., 54*
MIKHAYLOVA OLGA N.*, physician of the Department of ultrasonic diagnostics of City Clinical Hospital № 7, Russia, 420103, Kazan, Chuikov str., 54*
BADRETDINOVA ALSU R.*, physician of the Department of ultrasonic diagnostics of City Clinical Hospital № 7, Russia, 420103, Kazan, Chuikov str., 54, e-mail: sharusi333@gmail.com*

Abstract. Spontaneous hematoma of the anterior abdominal wall (Spontaneus rectus sheat hematoma, RSH) is a rare and serious cause of acute abdominal pain resulting from damage to the artery and spontaneous hemorrhage in the rectus abdominis muscle. Such a phenomenon can be observed in athletes, in the elderly, in certain infectious diseases, in collagenoses with vascular lesions, in blood dyscrasias, as well as during treatment with anticoagulants, in case of abdominal wall tension due to coughing, sneezing or physical exertion. Spontaneous hematoma of the anterior abdominal wall in pregnant women can be distinguished in a different group. The incidence of this pathologic condition among all patients admitted to the emergency room with acute abdominal pain is about 1,8%. Mortality rate associated with this disease is about 4% and it reaches 13% in pregnant women. The hematoma of the rectus abdominis muscle is 3 times more common in women. ***Aim.*** The aim of the study is to draw attention of doctors to the possibility of simulating acute abdomen in cases of spontaneous anterior abdominal wall hematoma, in particular, in pregnant women. ***Material and methods.*** Clinical case of a rupture of anterior abdominal muscle in a 37-year-old pregnant woman with a gestational age of 33 weeks admitted to the emergency

department with a diagnosis of acute cholecystitis is presented. ***Results and discussion.*** After consultations of a surgeon, obstetrician-gynecologist, laboratory and additional instrumental examinations, including ultrasound examination of the anterior abdominal wall with a high-frequency ultrasound sensor, the final diagnosis was stated as 33 weeks of gestation; hematoma of the anterior abdominal wall; anemia of moderate severity. Minimally invasive surgical intervention: puncture of the hematoma. The diagnosis was confirmed. The diagnosis of acute surgical condition of the abdominal organs was removed. Subsequently, conservative treatment of the patient was carried out. ***Conclusion.*** Spontaneous rupture of the rectus abdominis muscle is a rare and potentially life-threatening condition, especially during pregnancy. Most of the complications are associated with incorrect diagnosis and late treatment, therefore, the earliest and the most correct diagnosis of this condition is required. Ultrasound examination of the anterior abdominal wall with a high-frequency ultrasound sensor is necessary when complaints of acute abdominal pain occur in pregnant women. The golden standard for the rest of the patients is computed tomography.
Key words: hematoma, anterior abdominal wall, diagnosis, ultrasound diagnosis.
For reference: Sarafislamov IF, Klyushkin IV, Klyuchkina JA, Mikhailov ON, Badretdinova AR. Spontaneous hematoma of the anterior abdominal wall in emergency surgery clinic. Sonographic aspects. The Bulletin of Contemporary Clinical Medicine. 2018; 11 (5): 149–153. ***DOI:*** 10.20969/VSKM.2018.11(5).149-153.

Актуальность. Гематома передней брюшной стенки возникает в результате разрыва одной из эпигастральных артерий или ее ветвей, приводящий к острому кровоизлиянию, ограниченному мышечными фасциями, апоневрозом, предбрюшинной клетчаткой и задним листком влагалища прямой мышцы живота [1].

Большая часть гематом образуется при разрыве волокон прямой мышцы живота внутри ее влагалища. Такие гематомы могут быть резко ограниченными и напряженными, так как футляр мышечного влагалища и тесные связи его с сухожильными перемычками препятствуют увеличению размеров гематомы. При физикальном осмотре это проявляется появлением ограниченного плотного выбухания в зоне того или иного сегмента мышцы [2]. Главными клиническими проявлениями в этом случае являются острая боль в области разрыва, которая может быть как односторонней, так и симметричной по обе стороны от белой линии, вздутие живота и задержка отхождения газов. Кроме того, определяются слабые интоксикационные симптомы, такие как озноб, субфебрильная лихорадка, слабость, тахикардия. При локализации разрыва ниже линии Дугласа, где гематома может быть ограничена только листком поперечной фасции, при умеренном напряжении клиника будет сходной. В случае же разрыва более крупного сосуда, при нарастании гематомы и ее напряжения, этот листок поперечной фасции может оказаться несостоятельным. В результате может происходить нарушение его целостности, что приведет к появлению симптомов раздражения брюшины и исчезновению уплотнения. При большой кровопотере на первый план в клинической картине выступают симптомы геморрагического шока. При разрывах или надрывах сосудов в боковых мышцах живота гематома, расплываясь между мышечными слоями, может вообще не проявляться в виде припухлости, и о ее существовании можно будет заявить лишь по появлению кровоподтека на кожных покровах [1, 3–5].

В позднем периоде на месте разрыва артерии в мышце живота гематома может рассасываться либо инкапсулироваться с возможным дальнейшим развитием доброкачественных или злокачественных опухолей [6, 7].

Наиболее информативным методом исследования является компьютерная томография (КТ). J. Bern выделяет три типа гематом по данным ультразвукового исследования (УЗИ) [8] и КТ [9, 10]:

1. Односторонная внутримышечная гематома прямой мышцы живота, ограниченная фасциальным влагалищем мышцы.

2. Внутримышечная гематома с проникновением крови между мышцей и поперечной фасцией.

3. Внутримышечная гематома с проникновением крови между мышцей и поперечной фасцией в брюшину, возможно с образованием гемоперитонеума.

При 1-м типе возможно консервативное лечение, при 2-м и 3-м типах гематом требуется госпитализация [11, 12].

Спонтанная гематома у беременных. Беременность приводит к анатомическим и физиологическим изменениям, которые значимо повышают риски развития спонтанной гематомы прямой мышцы живота [13]. Особенностями RSH у беременных является то, что матка по мере увеличения гестационного срока сама по себе оказывает значительное давление на переднюю брюшную стенку. При этом наличие диастаза прямых мышц живота, возникающего чаще у повторнородящих женщин, приводит к дополнительному ослаблению передней брюшной стенки, что может приводить к повреждению даже при незначительном воздействии [1].

Сложностями ведения гематомы прямой мышцы живота у беременных является то, что болевой синдром в данном случае будет, в первую очередь, интерпретироваться как акушерская патология как самой женщиной, так и медицинским персоналом, что ухудшает прогноз из-за несвоевременно начатого лечения и может привести к гиповолемии, геморрагическому шоку и возможной смерти матери и плода. Дифференциальная диагностика при этом проводится при таких состояниях, как преждевременные роды, отслойка плаценты, разрыв матки, и таких, как экстрагенитальная патология (аппендицит, кишечная непроходимость, холецистопанкреатит и др.). При этом единственно возможным методом исследования RSH у беременных является ультразвуковая диагностика, требующая высокой квалификации врачей [14–18].

Материал и методы. Разбор клинического случая. Пациентка *Б.*, 37 лет, поступила в отделение неотложной хирургии ГКБ № 7 г. Казани с диагнозом: острый холецистит. Беременность 32–33 нед. Ожирение II степени. Гестационный сахарный диабет. Артериальная гипертензия хроническая. Два рубца на матке.

Жалобы на момент осмотра были на боль в правом подреберье в покое, усиливающуюся при движении, слабость, одышку, возникшие после физического напряжения. Травм, хирургических вмешательств не было. При осмотре определялась асимметрия передней брюшной стенки в верхних отделах живота с умеренным выбуханием справа. При пальпации живота определялась выраженная болезненность и напряжение в правых отделах живота. По анализам крови уровень гемоглобина составлял 80 г/л, эритроциты – 3,3×10/л, параметры свертывания оказались нормальными.

Заключение гинеколога: беременность V на сроке 32–33 нед, прогрессирует, 2 рубца на матке. Анемия средней степени. Артериальная гипертензия. Данных об угрозе преждевременных родов нет. Преэклампсия тяжелая(?). Отслойка плаценты(?). Было назначено ультразвуковое исследование.

При ультразвуковом исследовании в полости матки определяется один живой плод, в головном предлежании, сердцебиение определяется; плацента по переднебоковой стенке слева, 1-й степени зрелости; данных об отслойке на момент осмотра нет *(рис. 1)*.

Органы гепатобилиарной системы не изменены. В брюшной полости, малом тазу свободная жидкость не визуализируется. При ультразвуковом исследовании передней брюшной стенки в толще наружного края прямой мышцы живота справа определяется неоднородная

Рис. 1. Визуализация плода в полости матки и интактно расположенного образования

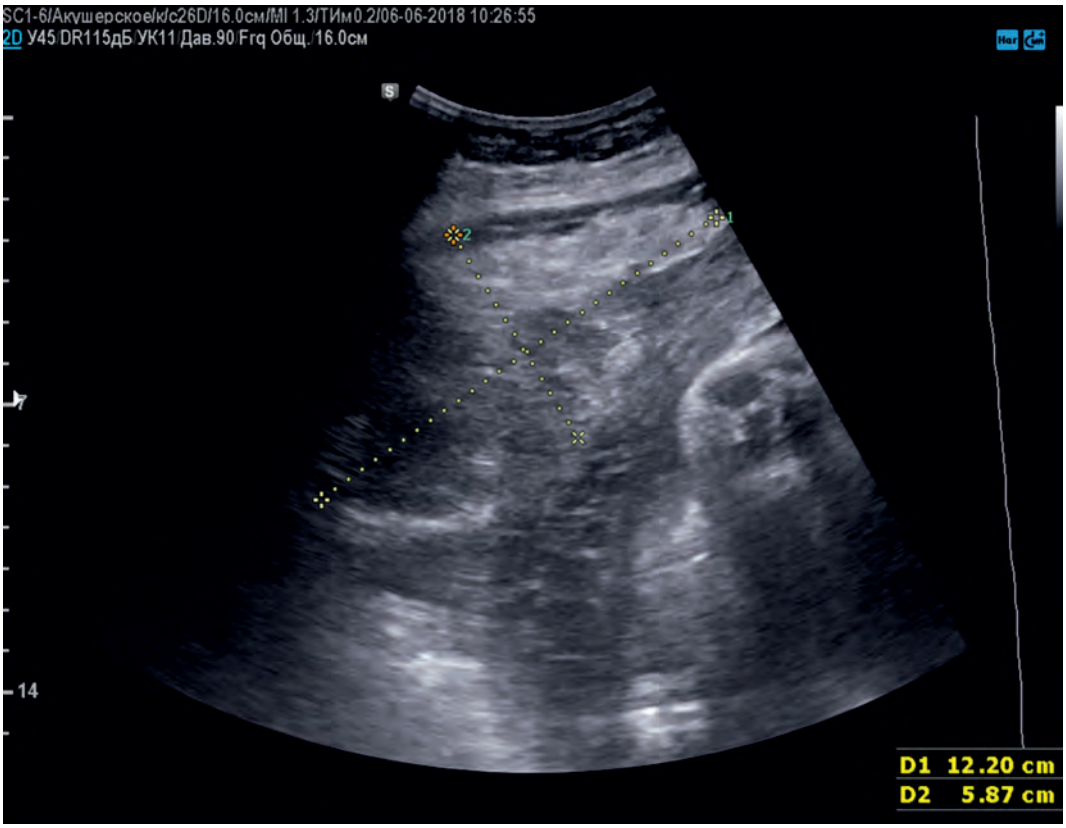

Рис. 2. Гематома прямой мышцы живота

изогипоэхогенная зона размером 132×62×115 мм (объем около 380 мл) с наличием жидкостного компонента без признаков кровотока в режиме допплерографии, с признаками лимфостаза и расширением межтканевых пространств до 2,5 мм подкожно-жировой клетчатки *(рис. 2)*.

Пациентке была проведена диагностическая пункция, диагноз гематомы мышц передней брюшной стенки был подтвержден.

Результаты и их обсуждение. Особенностью ультразвуковой диагностики спонтанных гематом при беременности является случайное их выявление при исследовании матки и плода низкочастотным конвексным ультразвуковым преобразователем. В этих случаях кпереди от матки справа или слева от срединной линии живота определяется неоднородное образование с относительно четкими границами и наличием анэхогенных участков неправильной формы. При форсированном дыхании определяется отсутствие дыхательной экскурсии данного участка. Данное обстоятельство наводит на мысль, что образование находится в мягких тканях передней брюшной стенки. Дальнейшее исследование проводится линейным высокочастотным ультразвуковым датчиком, при этом можно определить границы образования, отношение к той или иной группе мышц, наличие вокруг и в самом образовании сосудов, продолжающегося кровотечения. Дальнейшая тактика лечения данной патологии определяется совместно с хирургами.

При наличии асимметрии передней брюшной стенки и прицельном осмотре области выбухания передней брюшной стенки различными ультразвуковыми датчиками трудностей в диагностике не возникает. Возможные ошибки бывают при неотграниченном разлитом типе гематом. Поэтому при несоответствии ультразвуковых данных со стороны матки и плода и клинической картины необходимо быть настороженным в отношении патологии передней брюшной стенки.

Выводы. Спонтанный разрыв прямой мышцы живота является редким и потенциально опасным для жизни пациента состоянием. Большая часть осложнений связана с неправильной постановкой диагноза и несвоевременным лечением, в том числе проведением ненужной операции, поэтому важна ранняя диагностика данного состояния. Ультразвуковое исследование передней брюшной стенки высокочастотным ультразвуковым датчиком является необходимым методом обследования при появлении жалоб на острые абдоминальные боли у беременных. У остальных пациентов «золотым» стандартом диагностики спонтанной гематомы передней брюшной стенки является компьютерная томография.

Прозрачность исследования. *Исследование не имело спонсорской поддержки. Авторы несут полную ответственность за предоставление окончательной версии рукописи в печать.*

Декларация о финансовых и других взаимоотношениях. *Все авторы принимали участие в разработке концепции, дизайна исследования и в написании рукописи. Окончательная версия рукописи была одобрена всеми авторами. Авторы не получали гонорар за исследование.*

ЛИТЕРАТУРА

1. *Whetzel, T.P.* The vascular anatomy of the tendinous intersections of the rectus abdominis muscle / T.P. Whetzel, V. Huang // Plast. Reconstr. Surg. – 1996. – № 98. – P.83–89.
2. *Клюшкина, Ю.А.* Ультразвуковая визуализация в выявлении причин боли в голеностопном суставе / Ю.А. Клюшкина, И.В. Клюшкин // Ультразвуковая диагностика. – 2014. – № 3. – С.124–125.
3. *Carriquiry, C.E.* Anatomy and physiology of the abdominal wall / C.E. Carriquiry // Operat. Tech. Plast. Reconstr. Surg. – 1996. – № 3. – P.2–6.
4. *Milloy, F.J.* The rectus abdominis muscle and the epigastric arteries / F.J. Milloy, B.J. Anson, D. McAfee // Surg. Gynecol. Obstet. – 2006 – № 110. – P.293.
5. *Rozen, W.M.* Reviewing the vascular supply of the anterior abdominal wall: redefining anatomy for increasingly refined surgery / W.M. Rozen, M.W. Ashton, G.I. Taylor // Clin. Anat. – 2008. – № 21. – P.89.
6. *Fothergill, W.E.* Hematoma in the abdominal wall simulating pelvic new growth / W.E. Fothergill // Br. Med. J. – 1996. – № 1 (3413). – P.941–942.
7. Evaluation of risk factors for rectus sheath hematoma / H.S. Sheth, R. Kumar, J. DiNella [et al.] // Clin. Appl. Thromb. Hemost. 2014. – № 22. – P.292–296.
8. The use of ultrasound to differentiate rectus sheath hematoma from other acute abdominal disorders / P.J. Klingler, G. Wetscher, K. Glaser [et al.] // Surg. Endosc. – 1999. – № 13. – P.1129–1134.
9. *Ducatman, B.S.* Fatal rectus sheath hematoma / B.S. Ducatman, J. Ludwig, R.D. Hurt // JAMA. – 1993. – № 249. – P.924–925.
10. *Hatjipetrou, A.* Rectus sheath hematoma: A review in literature / A. Hatjipetrou, D. Anyfantakis, M. Kastanakis // Int. J. Surg. – 2015. – № 13. – P.267–271.
11. Rectus sheath hematoma: diagnostic classification by CT / J.D. Berna, V. Garcia-Medina, J. Guirao, J. Garcia-Medina // Abdom. Imaging. – 1996. – Vol. 21. – P.62–64.
12. Ultrasonography and computed tomography reduce unnecessary surgery I abdominal rectus sheath haematoma / A. Moreno Gellageo, J.L. Aguayo, B. Flores, [et al.] // Br. J. Surg. – 1997. – № 84 (9). – P.1295–1297.
13. *Carnett, J.B.* Intercostal neuralgia as a cause of abdominal pain and tenderness / J.B. Carnett // J. Surg. Gynecol. Obstet. – 1996. –Vol. 42. – P.625–632.
14. *Ramirez, M.M.* Spontaneous rectus sheath hematoma during pregnancy mimicking abruptio placenta / M.M. Ramirez, J.M. Burkhead 3rd, M.A. Turrentine // Am. J. Perinatol. – 1997. – № 14. – P.321–323.
15. *Ramzisham, A.R.* Spontaneous rectus sheath hematoma in pregnancy / A.R. Ramzisham, I. Sagap, A.M. Ismail // Med. J. Malaysia. – 2003. – Vol. 58. – P.125–127.
16. *Riera, C.* Embolization of a rectus sheath hematoma in pregnancy / C. Riera, Y. Deroover, M. Marechal // Int. J. Gynaecol. Obstet. – 2009. – № 104. – P.145–146.
17. *Teske, J.M.* Hematoma of the rectus abdominis muscle: report of a case and analysis of 100 cases from the literature / J.M. Teske // Am. J. Surg. – 1996. – Vol. 71. – P.689–695.
18. Spontaneous rectus sheath hematoma in pregnancy: case report and review of the literature / M.C. Tolcher, J.F. Nitsche, K.W. Arendt, C.H. Rose // Abstet. Gynecol. Srv. – 2010. – № 65. – P.517–522.

REFERENCES

1. Whetzel TP, Huang V. The vascular anatomy of the tendinous intersections of the rectus abdominis muscle. Plast Reconstr Surg. 1996; 98: 83–89.
2. Klyushkina YuA, Klyushkin IV. Ul'trazvukovaya vizualizaciya v vyyavlenii prichin boli v golenostopnom sustave [Ultrasound imaging in identifying the causes of pain in the ankle joint]. Ul'trazvukovaya diagnostika [Ultrasound diagnosis]. 2014; 3: 124-125.
3. Carriquiry CE. Anatomy and physiology of the abdominal wall. Operat Tech Plast Reconstr Surg. 1996; 3: 2–6.
4. Milloy FJ, Anson BJ, McAfee D. The rectus abdominis muscle and the epigastric arteries. Surg Gynecol Obstet. 1960; 110: 293.
5. Rozen WM, Ashton MW, Taylor GI. Reviewing the vascular supply of the anterior abdominal wall: redefining anatomy for increasingly refined surgery. Clin Anat. 2008; 21: 89.

6. Fothergill WE. Hematoma in the abdominal wall simulating pelvic new growth. Br Med J. 1926; 1 (3413): 941–942.
7. Sheth HS, Kumar R, DiNella J, Janov C, Kaldas H, Smith RE. Evaluation of risk factors for rectus sheath hematoma. Clin Appl Thromb Hemost. 2014; 22: 292–296.
8. Klingler PJ, Wetscher G, Glaser K, Tschmelitsch J, Schmid T, Hinder RA. The use of ultrasound to differentiate rectus sheath hematoma from other acute abdominal disorders. Surg Endosc. 1999; 13: 1129–1134.
9. Ducatman BS, Ludwig J, Hurt RD. Fatal rectus sheath hematoma. JAMA. 1983; 249: 924–925.
10. Hatjipetrou A, Anyfantakis D, Kastanakis M. Rectus sheath hematoma: A review in literature. Int J Surg. 2015; 13: 267–271.
11. Berna JD, Garcia-Medina V, Guirao J, Garcia-Medina J. Rectus sheath hematoma: diagnostic classification by CT. Abdom Imaging. 1996; 21: 62–64.
12. Moreno Gellageo A, Aguayo JL, Flores B, Soria T, Hernandez Q, Ortiz S, et al. Ultrasonography and computed tomography reduce unnecessary surgery I abdominal rectus sheath haematoma. Br J Surg. 1997; 84 (9): 1295–1997.
13. Carnett JB. Intercostal neuralgia as a cause of abdominal pain and tenderness. J Surg Gynecol Obstet. 1926; 42: 625–632.
14. Ramirez MM, Burkhead 3rd JM, Turrentine MA. Spontaneous rectus sheath hematoma during pregnancy mimicking abruptio placenta. Am J Perinatol. 1997; 14: 321–323.
15. Ramzisham AR, Sagap I, Ismail AM. Spontaneous rectus sheath hematoma in pregnancy. Med J Malaysia. 2003; 58: 125–127.
16. Riera C, Deroover Y, Marechal M. Embolization of a rectus sheath hematoma in pregnancy. Int J Gynaecol Obstet. 2009; 104: 145–146.
17. Teske JM. Hematoma of the rectus abdominis muscle: report of a case and analysis of 100 cases from the literature. Am J Surg. 1946; 71: 689–695.
18. Tolcher MC, Nitsche JF, Arendt KW, Rose CH. Spontaneous rectus sheath hematoma in pregnancy: case report and review of the literature. Abstet Gynecol Srv. 2010; 65: 517–522.

© Р.И. Габидуллина, Г.Н. Калимуллина, О.Н. Михайлова, М.А. Мингазетдинов, Т.Н. Шигабутдинова, И.Ф. Шарафисламов, Л.И. Сирматова, Г.Р. Фаизова, 2018

УДК 618.3 DOI: 10.20969/VSKM.2018.11(5).154-158

РАССЛОЕНИЕ ШЕЙКИ МАТКИ У ПАЦИЕНТКИ С ПРЕДЛЕЖАНИЕМ И ВРАСТАНИЕМ ПЛАЦЕНТЫ В РУБЕЦ НА МАТКЕ ПОСЛЕ КЕСАРЕВА СЕЧЕНИЯ (клиническое наблюдение)

***ГАБИДУЛЛИНА РУШАНЬЯ ИСМАГИЛОВНА**, докт. мед. наук, профессор кафедры акушерства и гинекологии ФГБОУ ВО «Казанский государственный медицинский университет» Минздрава России, Россия, Казань, ул. Бутлерова, 49, тел. 8-917-28-99-310, e-mail: ru.gabidullina@yandex.ru*

***КАЛИМУЛЛИНА ГУЛЬФИРЯ НУРСАИДОВНА**, зав. гинекологическим отделением ГАУЗ «Городская клиническая больница № 7», Россия, 420103, Казань, ул. Чуйкова, 54, тел. 8-917-85-58-413*

***МИХАЙЛОВА ОЛЬГА НИКОЛАЕВНА**, врач отделения ультразвуковой диагностики ГАУЗ «Городская клиническая больница № 7», Россия, 420103, Казань, ул. Чуйкова, 54, тел. 8-950-32-06-346*

***МИНГАЗЕТДИНОВ МАРАТ АКМАЛЕТДИНОВИЧ**, зав. отделением ангиохирургии ГАУЗ «Городская клиническая больница № 7», Россия, 420103, Казань, ул. Чуйкова 54, тел. 8-904-76-08-051*

***ШИГАБУТДИНОВА ТАТЬЯНА НИКОЛАЕВНА**, главный внештатный акушер-гинеколог МЗ РТ; главный специалист по акушерству и гинекологии ГАУЗ «Городская клиническая больница № 7», Россия, 420103, Казань, ул. Чуйкова, 54, тел. 8-905-31-08-680*

***ШАРАФИСЛАМОВ ИСКАНДЕР ФОАТОВИЧ**, зав. Центром рентгенохирургических вмешательств ГАУЗ «Городская клиническая больница № 7», Россия, 420103, Казань, ул. Чуйкова, 54, тел. 8-917-88-62-626*

***СИРМАТОВА ЛЯЙСАН ИНДУСОВНА**, руководитель Центра эндохирургии в гинекологии ГАУЗ «Городская клиническая больница № 7», Россия, 420103, Казань, ул. Чуйкова, 54, тел.8-843-237-72-48*

***ФАИЗОВА ГУЛЬНАЗ РАМИСОВНА**, врач отделения гинекологии ГАУЗ «Городская клиническая больница № 7», Россия, 420103, Казань, ул. Чуйкова, 54, тел. 8-999-164-63-06*

Реферат. ***Цель исследования*** – клиническое наблюдение случая травматического расслоения передней губы шейки матки у беременной с двумя рубцами на матке после кесарева сечения, перенесшей эмболизацию маточных артерий при врастании предлежащей плаценты. ***Материал и методы.*** Методы исследования включали УЗИ трансвагинальным датчиком с цветным допплеровским картированием с целью визуализации плодного яйца, определения границ между плацентой и миометрием матки в проекции рубца, выраженности кровотока в области патологического приращения плаценты, общеклинические исследования. ***Результаты и их обсуждение.*** У пациентки с замершей беременностью при наличии кровянистых выделений из половых путей диагностировано центральное предлежание плаценты и ее врастание в область рубца на матке после кесарева сечения. Суперселективная эмболизация маточных артерий успешно выполнена. Через четверо суток выявлено пролабирование плодного пузыря в толщу передней губы шейки матки. Изменение локализации плаценты с расположением ее по передней стенке матки и освобождением области внутреннего зева, отсутствие ультразвуковых признаков врастания плаценты в миометрий в проекции рубца на матке после ЭМА и отсутствие кровотока в рубце послужили показанием для одномоментного опорожнения полости матки методом дилатации и кюретажа. Кровопотеря составила 80 мл. Анатомическое строение шейки матки восстановилось. ***Выводы.*** Рост частоты проведения кесарева сечения сопровождается ожидаемым увеличением числа осложнений, в том числе появлением новых форм, ранее не представленных в литературе, тактика ведения и лечения которых в настоящий момент не известна.

Ключевые слова: шейка матки, предлежание плаценты, врастание плаценты, эмболизация маточных артерий.

Для ссылки: Расслоение шейки матки у пациентки с предлежанием и врастанием плаценты в рубец на матке после кесарева сечения (клиническое наблюдение) / Р.И. Габидуллина, Г.Н. Калимуллина, О.Н. Михайлова [и др.] // Вестник современной клинической медицины. – 2018. – Т. 11, вып. 5. – С.154–158. ***DOI:*** 10.20969/VSKM.2018.11(5).154-158.

CERVIX DELAMINATION IN A PATIENT WITH INVASION OF PLACENTA PREVIA TO THE UTERINE SCAR AFTER CESAREAN SECTION (clinical case presentation)

***GABIDULLINA RUSHANYA I.**, D. Med. Sci., professor of the Department of obstetrics and gynecology of Kazan State Medical University, Russia, Kazan, Butlerov str., 49, tel. 8-917-28-99-310, e-mail: ru.gabidullina@yandex.ru*

***KALIMULLINA GULFIRA N.**, Head of the Department of gynecology of City Clinical Hospital № 7, Russia, Kazan, Chuykov str., 54, tel. 8-917-85-58-413*

***MIKHAYLOVA OLGA N.**, physician of the Department of ultrasonic diagnosis of City Clinical Hospital № 7, Russia, Kazan, Chuykov str., 54, tel. 8-950-32-06-346*

***MINGAZETDINOV MARAT A.**, Head of the Department of angiosugery of City Clinical Hospital № 7, Russia, Kazan, Chuykov str., 54, tel. 8-904-76-08-051*

***SHIGABUTDINOVA TATYANA N.**, Head freelance obstetrician-gynecologist of the Ministry of Health of Republic Tatarstan, Head specialist on obstetrics and gynecology of City Clinical Hospital № 7, Russia, Kazan, Chuykov str., 54, tel.8-905-31-08-680*

***SHARAFISLAMOV ISKANDER F.**, Head of Center of radiologic surgery of City Clinical Hospital № 7, Russia, Kazan, Chuykov str., 54, tel. 8-917-88-62-626*

***SYRMATOVA LAYSAN I.**, Head of the Center of gynecologic endosurgery of City Clinical Hospital № 7, Russia, Kazan, Chuykov str., 54, tel.8 -843-237-72-48*

***FAIZOVA GULNAZ R.**, gynecologist of City Clinical Hospital № 7, Russia, Kazan, Chuykov str., 54, tel. 8-999-164-63-06*

Abstract. ***Aim.*** The aim of the study was the presentation of a case of traumatic anterior cervical lip delamination in a pregnant woman with 2 uterine scars after cesarean section who underwent uterine artery embolization for placenta praevia accreta. ***Material and methods.*** Research methods included transvaginal ultrasonography with color Doppler imaging for the purpose of visualization of the ovum, determination of the boundaries between placenta and uterine myometrium in scar projectionr, blood flow intensity in the area of abnormal placental invasion as well as general clinical studies. ***Results and discussion.*** A patient with a frozen pregnancy having bloody discharge from the genital tract was diagnosed with a central placenta previa and its ingrowth into the uterine scar after cesarean section. The superselective uterine artery embolization was successfully performed. Four days later, prolapse of the membranes of the fetal bladder into the anterior cervical lip was revealed. Changing the localization of placenta to the anterior uterine wall and release of the internal uterine mouth area, the absence of ultrasound signs of the growth of the placenta into the myometrium in the projection of the uterus scar after the EMA and the absence of blood flow in the scar served as indications for single-stage emptying of the uterus by means of dilation and curettage. Blood loss was 80 ml. The anatomical structure of the cervix was restored. ***Conclusion.*** The increase in the rate of Caesarean section is followed by an expected increase in the number of complications, including the appearance of the new types not previously presented in the literature, the management strategy of which is not currently known.
Key words: cervix, placenta praevia, placenta accreta, uterine scar, cesarean section.
For reference: Gabidullina RI, Kalimullina G№, Mihaylovava O№, Mingazetdinov MA, Shigabutdinova T№, Sharafislamov IF, Syrmatova LI, Faizova GA. Cervix delamination in a patient with invasion of placenta previa to the uterine scar after cesarean section (clinical observation). The Bulletin of Contemporary Clinical Medicine. 2018; 11 (5): 154–158. ***DOI:*** 10.20969/VSKM.2018.11(5).154-158.

Последние 30 лет мы является свидетелями глобального роста кесарева сечения. В результате у многих женщин репродуктивного периода имеются рубцы на матке [1, 2, 3]. Такие отсроченные осложнения кесарева сечения, как разрыв матки, бесплодие, интраабдоминальные спайки, рубцовый эндометриоз, стали классическими [3, 4]. Одним из тяжелых осложнений, угрожающих жизни и здоровью матери, является врастание предлежащей плаценты при последующей беременности. Частота развития предлежания плаценты составляет 4,1% у женщин с одним предыдущим кесаревым сечением и 13,3% у женщин с двумя и более рубцами на матке [5]. Патологическое приращение плаценты в литературе впервые было описано 80 лет назад и встречалось редко. Так, в период с 1930 по 1950 г. частота составила 1 случай на 30 000 родов. Основными причинами указанного осложнения являлись ручное удаление последа, выскабливание матки или эндометрит. Сегодня основной причиной приращения плаценты, в частности в область рубца на матке, является кесарево сечение [3]. При отсутствии реэпителизации эндометрия области рубца трофобласт и ворсинчатая ткань могут глубоко проникать в миометрий и доходить до окружающих тазовых органов [6]. В последние 10 лет частота указанной патологии составляет 3 случая на 1 000 родов. Относительно новым, но быстро растущим по частоте осложнением, представляющим серьезную проблему, является беременность в рубце на матке [3]. Благодаря современным методам диагностики, из которых наиболее доступным, но при этом высокоинформативным является трансвагинальное ультразвуковое исследование (ТВУЗИ), удается определять осложнения кесарева сечения на ранних сроках: в основном в I триместре беременности и до 14–16 нед включительно [1, 2, 7]. Своевременная диагностика позволяет не только уменьшить угрозу здоровью и жизни матери, но и провести органосохраняющее лечение [8]. Признанным методом терапии на современном этапе является эмболизация маточных артерий [9]. Однако, учитывая рост частоты оперативного родоразрешения, ожидаемо и увеличение числа осложнений, в том числе появление новых форм.

Нами представлено клиническое наблюдение травматического расслоения передней губы шейки матки у женщины с неразвивающейся беременностью и 2 рубцами на матке после кесарева сечения, перенесшей эмболизацию маточных артерий при врастании предлежащей плаценты.

Клинический случай. Пациентка *Х*., 27 лет, поступила в гинекологическое отделение ГАУЗ ГКБ № 7 г. Казани 14.02.2018 с диагнозом: 5-я беременность, 15–16 нед, неразвивающаяся; врастание, предлежание плаценты, 2 рубца на матке, осложненный акушерско-гинекологический анамнез. На момент поступления женщина жаловалась на незначительные кровянистые выделения из половых путей.

Менархе с 17 лет, месячные установились сразу, по 4 дня через 28 дней, умеренные, регулярные, безболезненные. Последняя менструация – с 23 по 25 октября 2017 г. Половой жизнью живет с 19 лет. В анамнезе имела 2 выкидыша в 2012 и 2013 гг. на сроках беременности 5 и 12 нед. Роды в 2014 г. завершились операцией кесарева сечения при слабости родовой деятельности, не поддающейся медикаментозной терапии. Повторное кесарево сечение перенесла в 2016 г. без осложнений. Гинекологические заболевания – эндометриоз (в 2013 г. перенесла оперативное вмешательство лапароскопическим доступом по поводу эндометриоидных кист обоих яичников). Экстрагенитальные заболевания не выявлены. Гемотрансфузионный и аллергический анамнез не отягощены.

Настоящая беременность была желанной, пациентка состояла на учете в женской консультации. Скрининговые исследования, проведенные в 11–12 нед беременности, патологии не выявили. На сроке гестации 15–16 нед беременности с 11.02.2018 женщину стали беспокоить тянущие боли внизу живота. Через 3 дня появились темные мажущие кровянистые выделения из половых путей, что явилось причиной обращения в стационар.

На момент осмотра состояние беременной было удовлетворительным. Пульс составлял 78 уд/мин, ритмичный; артериальное давление – 110/70 мм рт.ст. Кожные покровы и видимые слизистые были чистые, периферические лимфоузлы не увеличены. Дыхание прослушивалось везикулярное, без хрипов, с частотой дыхательных движений 18 в мин. Сердечные тоны были ясные, ритмичные. Живот правильной формы, не вздут, участвовал в акте дыхания. При пальпации мягкий, безболезненный, без признаков раздражения брюшины. Гинекологический статус: оволосение определялось по женскому типу, наружные половые органы развиты правильно. В зеркалах слизистая влагалища и шейки матки выглядели цианотичными. Выделения были скудными, коричневого цвета. При вагинальном исследовании влагалище было узким, шейка матки определялась конической формы, с закрытым наружным зевом. Тело матки пальпировалось в положении *anteversio*, было увеличено до 11–12 нед беременности, мягковатой консистенции, безболезненное. Придатки не пальпировались. Своды были свободные.

По данным трансвагинального УЗИ (ТВУЗИ), проведенного при поступлении в стационар, тело матки определялось в положении *anteflexio-versio*. В полости матки визулизировался 1 плод, сердцебиение которого не определялось. КТР плода составил 48,0 мм, что соответствовало 11 нед 4 дням беременности. Плацента

располагалась по передней стенке матки, перекрывала область рубца на матке и внутренний зев. Толщина матки в проекции рубца составляла 5 мм с врастанием плаценты и выраженным кровотоком в рубце. Определялся гипертонус матки средней степени, участок отслойки плаценты размерами 11×5,5 мм. Внутренний зев был сомкнут, цервикальный канал не расширен. Правый яичник располагался у ребра матки размерами 28×12×20 мм, с ровными, четкими контурами мелкофолликулярной структурой и умеренной васкуляризацией. Левый яичник был расположен типично, размерами 27×16×18 мм. Заключение: эхопризнаки неразвивающейся беременности на сроке 11 нед 4 дня, врастание, предлежание плаценты, рубец на матке.

Лабораторные и биохимические анализы были в пределах нормы. Выставлен клинический диагноз: беременность 5-я, 15–16 нед по сроку гестации, 11–12 нед по УЗИ, неразвивающаяся; врастание, предлежание плаценты, 2 рубца на матке, осложненный акушерско-гинекологический анамнез.

Учитывая молодой возраст пациентки, настойчивое желание сохранить репродуктивную функцию, отсутствие выраженного кровотечения, не отягощенный соматический анамнез, а также срок неразвивающейся беременности, решено было предпринять попытку проведения консервативной органосохраняющей терапии с применением метода эмболизации маточных артерий. При неэффективности консервативного лечения или появлении признаков кровотечения провести радикальную операцию – экстирпацию матки.

На следующий день после госпитализации после ангиографии брюшной аорты и таза через правую бедренную артерию по методике Сельдингера под местной инфильтрационной анестезией 0,25% раствором новокаина под рентгенотелевизионным контролем проведена суперселективная эмболизация маточной артерии слева, затем справа эмболизационным материалом Contour 500–700 до стаза контраста в дистальных сегментах маточных артерий. Использовались катетеры «Roberts» (COOK). Осложнений не наблюдалось. Кровянистые выделения из половых путей прекратились. Выраженного постэмболизационного синдрома не отмечалось. Антибактериальная, гемостатическая терапии не проводились.

19.02.2018 пациентка пожаловалась на появление кровянистых выделений из половых путей. При вагинальном исследовании обращала на себя внимание бочкообразно раздутая шейка матки за счет увеличенной передней губы, мягковатой консистенции, которая занимала верхнюю часть влагалища. Цервикальный канал был расположен ассиметрично кзади, расширен до 1,5 см. Тело матки было увеличено до 9 нед беременности. Пальпация в проекции рубца – безболезненная, контуры матки хорошо определялись. Трансвагинальное ультразвуковое исследование позволило визуализировать в полости матки 1 плод, без сердцебиения. Полость матки определялась в виде песочных часов за счет пролабирования части плодных оболочек в толщу передней стенки шейки матки длиной до 30 мм параллельно цервикальному каналу *(рис. 1)*. Толщина сохраненной передней стенки шейки матки составляла 0,08 см *(рис. 2)*.

Цервикальный канал имел щелевидную форму и был деформирован описанным выше образованием, наружный зев не визуализировался. Плацента располагалась по передней стенке матки и перекрывала послеоперационный рубец после кесарева сечения. Толщина миометрия в проекции рубца составляла 1,6 мм. Четких данных о врастании плаценты не было, в режиме ЦДК кровоток не визуализировался (осмотр после ЭМА).

Проведенное ультразвуковое исследование позволило констатировать несколько положительных моментов, позволяющих провести одномоментное опорожнение полости матки: изменение локализации плаценты с расположением ее по передней стенке матки и освобождением области внутреннего зева, отсутствие ультразвуковых

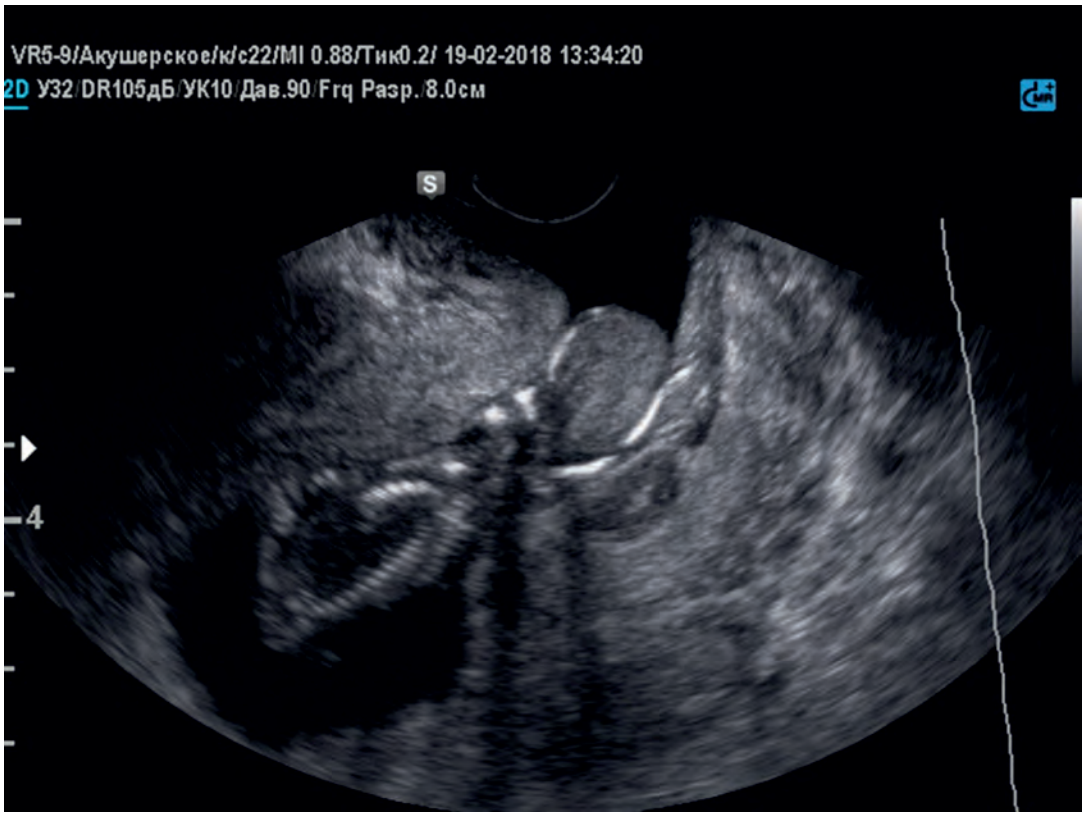

Рис. 1. Пролабирование плодного пузыря в толщу передней губы шейки матки

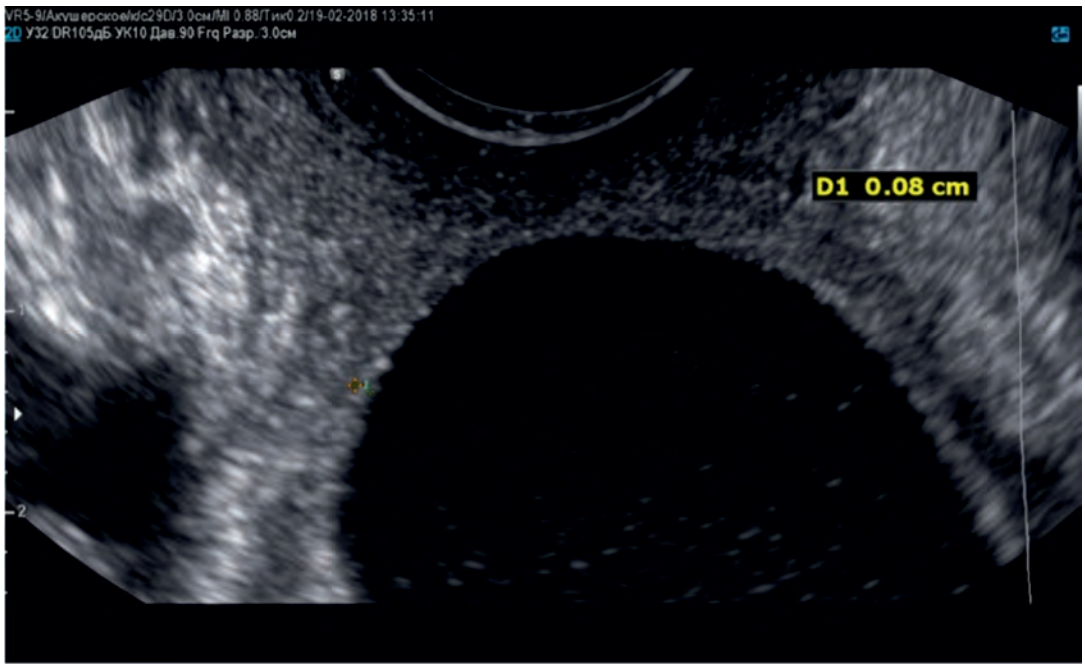

Рис. 2. Пролабирующий плодный пузырь. Толщина сохраненной стенки шейки матки

признаков врастания плаценты в миометрий в проекции рубца на матке и отсутствие кровотока в рубце после ЭМА. Дилатация и кюретаж были проведены в условиях развернутой операционной в асептических условиях под контролем УЗИ с применением трансабдоминального и трансвагинального датчиков, без осложнений. Расширение цервикального канала выполнялось расширителем Гегара (до № 10). Удаление мацерированного плода затруднений не вызвало. Плацента имела диаметр 6,5 см, по структуре была плотной, похожей на резину. Кровопотеря составила 80 мл. Интраоперационно с целью профилактики кровотечения ввели 1000 мг транексамовой кислоты. Антибактериальная профилактика включала однократное введение цефалоспорина III поколения за 30 мин до вмешательства. В послеоперационном периоде проводилось адекватное обезболивание.

Через двое суток было проведено ТВУЗИ. Матка находилась в положении *anteflexio-versio* с ровными, четкими контурами. Размеры составляли 65×52×63 мм, объем – 113 см^3. Миометрий по передней стенке матки имел толщину до 11 мм с диффузно неоднородной изогиперэхогенной структурой на границе с эндометрием. Толщина миометрия в проекции рубца на матке после кесарева сечения составила 2,8 мм, М-эхо – 4 мм. Полость матки была расширена до 3 мм с гомогенным содержимым. Передняя стенка шейки матки имела толщину до 12 мм, однородную структуру. Цервикальный канал был сомкнут. Правый яичник размерами 28×12×20 мм с фолликулами до 5 мм визулизировался у ребра матки. Контуры были ровные, четкие. Левый яичник размерами 27×16×18 мм располагался типично. В позадиматочном пространстве жидкость не определялась. Таким образом, на момент осмотра анатомическая целостность шейки матки по данным гинекологического исследования и ТВУЗИ была восстановлена.

В удовлетворительном состоянии пациентка была выписана домой 21.02.2018. Через 5 мес при гинекологическом исследовании отклонений в статусе не было выявлено, однако ТВУЗИ позволило выявить в проекции послеоперационного рубца гипоэхогенную «дорожку» толщиной до 0,5 мм с гиперэхогенными стенками, заканчивающуюся в виде конуса в толще передней губы шейки матки *(рис. 3)*. Толщина миометрия в проекции рубца составила 1,6 мм. Пациентке было предложено последующее наблюдение в динамике с обязательным обследованием через год после вмешательства. При сохранении «тонкого» рубца на матке будет решаться вопрос о проведении реконструктивно-пластической операции.

Выводы. Таким образом, органосохраняющее лечение при врастании предлежащей плаценты с применением эмболизации маточных артерий в условиях неотложной гинекологии в составе многопрофильного медицинского учреждения позволило сохранить женщине возможность реализации репродуктивной функции. На наш взгляд, изменение структуры плаценты, вызванное и замершей беременностью, и нарушением кровотока в матке после эмболизации маточных артерий явилось причиной травматизации шейки матки. Плацента перед ЭМА перекрывала внутренний зев, после ЭМА локализовалась по передней стенке матки. Возможно при изменении локализации плаценты произошло травматическое расслоение передней губы шейки матки. К сожалению, трудно сказать, какие именно процессы происходили в плаценте. Патоморфологическое исследование дало заключение о незрелости плаценты и мацерации плода 3-й степени. Дополнительные исследования не проводились.

Обычно травматические повреждения шейки наблюдаются у женщин после родов через естественные родовые пути. Тактика их лечения хорошо известна [10]. Однако представленный выше случай оказался новым в нашей клинической практике, аналогов которого не описано в литературе. Тактика ведения и лечения подобного осложнения не известна.

Прозрачность исследования. *Исследование не имело спонсорской поддержки. Авторы несут полную ответственность за предоставление окончательной версии рукописи в печать.*

Декларация о финансовых и других взаимоотношениях. *Все авторы принимали участие в разработке концепции, дизайна исследования и в написании рукописи. Окончательная версия рукописи была одобрена всеми авторами. Авторы не получали гонорар за исследование.*

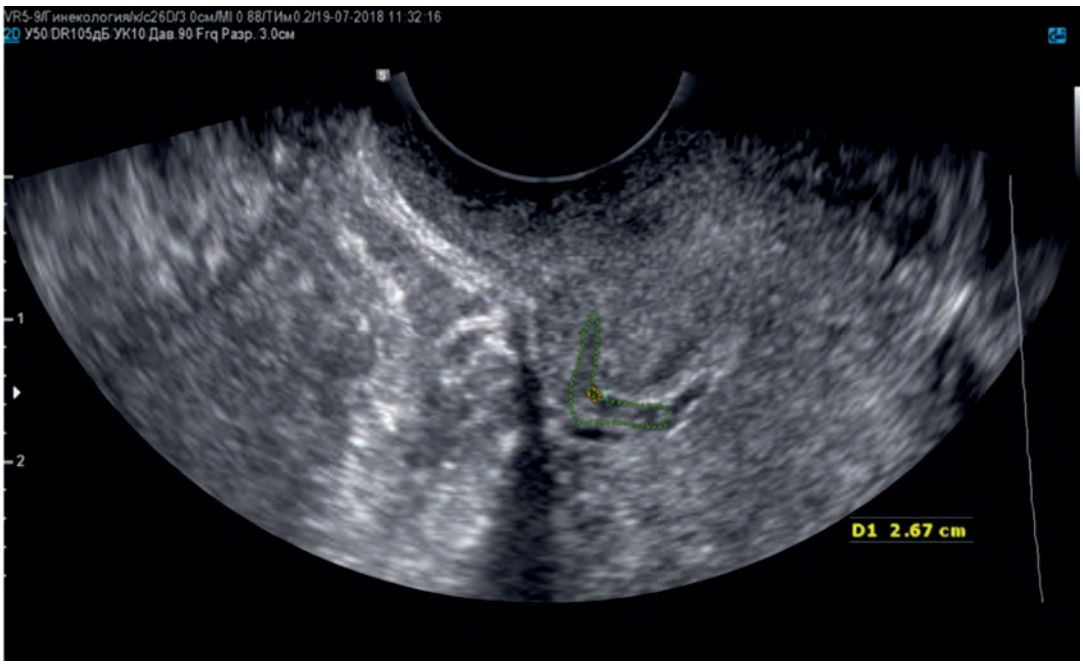

Рис. 3. Гипоэхогенная «дорожка» в проекции рубца на матке и передней губы шейки матки через 5 мес после завершения беременности

ЛИТЕРАТУРА

1. *Caughey, A.B*. Safe prevention of the primary cesarean delivery / A.B. Caughey, A.G. Cahill, J.M. Guise, D.J. Rouse // Am. J. Obstet. Gynecol. – 2014. – Vol. 210, № 3. – P.179–193.
2. *Peter, J.M*. Cesarean Delivery: A Multimodality Imaging Review of Acute and Chronic Complications / J.M. Peter, R. Matthew // Contemporary Diagnostic Radiology. – 2018. – Vol. 41, № 13. – P.1–7.
3. *Timor-Tritsch, I.E.* Unforeseen consequences of the increasing rate of cesarean deliveries: early placenta accreta and cesarean scar pregnancy. A review / I.E. Timor-Tritsch, A. Monteagudo // Am. J. Obstet. Gynecol. – 2012. – Vol. 207, № 1. – P.14–29.
4. *Савельева, Г.М.* Врастание предлежащей плаценты (placenta accreta) у пациенток с рубцом на матке после кесарева сечения. Клинико-морфологическое сопоставление / Г.М. Савельева, М.А. Курцер, И.Ю. Бреслав [и др.] // Акушерство и гинекология. – 2015. – № 11. – С.41–45.
5. *Jauniaux, E*. Prenatal ultrasound diagnosis and outcome of placenta previa accreta after cesarean delivery: a systematic review and meta-analysis / E. Jauniaux, A. Bhide // Am. J. Obstet. Gynecol. – 2017. – Vol. 217. – № 1. – P.27–36.
6. *Jauniaux, E*. Placenta accreta spectrum: pathophysiology and evidence-based anatomy for prenatal ultrasound imaging / E. Jauniaux, S. Collins, G.J. Burton // Am. J. Obstet. Gynecol. – 2018. – Vol. 218, № 1. – P.75–87.
7. *Rezvani, M.* The role of multimodality imaging after cesarean delivery / M. Rezvani, A.M. Shaaban, A.M. Kennedy // Ultrasound Q. – 2015. – Vol. 31, № 1. – P.5–18.
8. *Pagani, G.* Diagnostic accuracy of ultrasound in detecting the severity of abnormally invasive placentation: a systematic review and meta-analysis / G. Pagani, G. Cali, G. Acharya [et al.] // Acta Obstet. Gynecol. Scand. – 2018. – Vol. 97, № 1. – P.25–37.
9. *Cao, S.* Uterine artery embolization in cesarean scar pregnancy: safe and effective intervention / S. Cao, L. Zhu, L. Jin [et al.] // Chin. Med. J. (Engl.). – 2014. – Vol. 127, № 12. –P.2322–2326.
10. *Стрижаков, А.Н.* Пластические операции при старых разрывах шейки матки. Нюансы хирургической техники / А.Н. Стрижаков, А.И. Давыдов, А.Г. Косаченко // Вопросы гинекологии, акушерства и перинатологии. – 2016. – № 15 (3). – С.70–74.

REFERENCES

1. Caughey AB, Cahill AG, Guise JM, Rouse DJ. Safe prevention of the primary cesarean delivery. Am J Obstet Gynecol. 2014; 210 (3): 179-193.
2. Peter JM, Matthew R. Cesarean Delivery: A Multimodality Imaging Review of Acute and Chronic Complications. Contemporary Diagnostic Radiology. 2018; 41 (13): 1–7.
3. Timor-Tritsch IE, Monteagudo A. Unforeseen consequences of the increasing rate of cesarean deliveries: early placenta accreta and cesarean scar pregnancy: a review. Am J Obstet Gynecol. 2012; 207 (1): 14-29.
4. Savel'eva GM, Kurcer MA, Breslav IYu et al. Vrastanie predlezhashchej placenty (placenta accreta) u pacientok s rubcom na matke posle kesareva secheniya. Kliniko-morfologicheskoe sopostavlenie [Invasion of placenta previa in patients with a uterine scar after cesarean section: clinical and morphological sections]. Akusherstvo i ginekologiya [Obstetrics and gynecology]. 2015; 11: 41-45.
5. Jauniaux E, Bhide A. Prenatal ultrasound diagnosis and outcome of placenta previa accreta after cesarean delivery: a systematic review and meta-analysis. Am J Obstet Gynecol. 2017; 217 (1): 27-36.
6. Jauniaux E, Collins S, Burton GJ. Placenta accreta spectrum: pathophysiology and evidence-based anatomy for prenatal ultrasound imaging. Am J Obstet Gynecol. 2018; 218 (1): 75-87.
7. Rezvani M, Shaaban AM, Kennedy AM. The role of multimodality imaging after cesarean delivery. Ultrasound Q. 2015; 31 (1): 5-18.
8. Pagani G, Cali G, Acharya G et al. Diagnostic accuracy of ultrasound in detecting the severity of abnormally invasive placentation: a systematic review and meta-analysis. Acta Obstet Gynecol Scand. 2018; 97 (1): 25-37.
9. Cao S, Zhu L, Jin L et al. Uterine artery embolization in cesarean scar pregnancy: safe and effective intervention. Chin Med J (Engl). 2014; 127 (12): 2322-2326.
10. Strizhakov A№, Davydov AI, Kosachenko AG. Plasticheskie operacii pri staryh razryvah shejki matki; №yuansy hirurgicheskoj tekhniki [Plastic surgery in old lacerations of the uterine cervix; №uances of surgical technique]. Voprosy ginekologii, akusherstva i perinatologii [Gynecology, Obstetrics and Perinatology]. 2016; 15 (3): 70–74.

© В.Н. Ослопов, А.Р. Садыкова, 2018

УДК 616.131-005.755-039.5:616.8-009.832 DOI: 10.20969/VSKM.2018.11(5).159-163

СИНКОПА КАК ПРОЯВЛЕНИЕ ТРОМБОЭМБОЛИИ ЛЕГОЧНОЙ АРТЕРИИ

ОСЛОПОВ ВЛАДИМИР НИКОЛАЕВИЧ*, докт. мед. наук, профессор кафедры пропедевтики внутренних болезней ФГБОУ ВО «Казанский государственный медицинский университет» Минздрава России, Россия, 420012, Казань, ул. Бутлерова, 49, тел. 8-905-316-25-35, e-mail: KPVBol@yandex.ru*

САДЫКОВА АИДА РИФГАТОВНА*, канд. мед. наук, доцент кафедры пропедевтики внутренних болезней ФГБОУ ВО «Казанский государственный медицинский университет» Минздрава России, Россия, 420012, Казань, ул. Бутлерова, 49, тел. 8-960-032-55-49, e-mail: KPVBol@yandex.ru*

Реферат. Тромбоэмболия легочной артерии является наиболее коварным заболеванием в кардиологической практике. Спектр ее клинических проявлений очень широк, варьируя от бессимптомных случаев до шока и внезапной смерти. ***Цель исследования*** – представить клинический случай прижизненной диагностики тромбоэмболии легочной артерии, главным клиническим проявлением которой явились повторяющиеся синкопальные состояния, что встречается достаточно редко. ***Материал и методы***. Диагностика тромбоэмболии легочной артерии была проведена у 42-летней пациентки. Были проведены физикальное обследование, общий и биохимический анализ крови, исследование D-димера, рентгенография органов грудной клетки, электрокардиография, эхокардиография, мультиспиральная компьютерная ангиография легочной артерии. Состояние пациентки было прослежено в течение 2 лет с момента ее поступления в клинику. ***Результаты и их обсуждение***. Особенностью клинического течения были повторяющиеся синкопальные состояния. Стандартные диагностические методы показали пограничные значения диагностических критериев: значения D-димера не соответствовали распространенности и массивности тромбоэмболии, изменения электрокардиограммы были незначительными. Диагноз был надежно верифцирован методом мультиспиральной компьютерной ангиографии легочной артерии. ***Выводы***. Данный случай показывает относительную ценность стандартных диагностических методов, несоответствие полученных значений диагностических критериев степени и массивности эмболии. Современные инновационные методы диагностики, внедренные в клиниках Республики Татарстан, позволили надежно диагностировать тромбоэмболию легочной артерии, протекавшую с повторными синкопальными состояниями.

Ключевые слова: тромбоэмболия легочной артерии, синкопальное состояние, миома матки.

Для ссылки: Ослопов, В.Н. Синкопа как проявление тромбоэмболии легочной артерии / В.Н. Ослопов, А.Р. Садыкова // Вестник современной клинической медицины. – 2018. – Т. 11, вып. 5. – С.159–163. ***DOI:*** 10.20969/VSKM.2018.11(5).159-163.

SYNCOPE AS A MANIFESTATION OF PULMONARY EMBOLISM

OSLOPOV VLADIMIR N.*, D. Med. Sci., professor of the Department of introduction to internal diseases of Kazan State Medical University, Russia, 420012, Kazan, Butlerov str., 49, e-mail: KPVBol@yandex.ru*

SADYKOVA AIDA R.*, C. Med. Sci., associate professor of the Department of introduction to internal diseases of Kazan State Medical University, Russia, 420012, Kazan, Butlerov str., 49, e-mail: KPVBol@yandex.ru*

Abstract. Pulmonary embolism is the most insidious disease in cardiology practice. The variety of its clinical manifestations is very wide, ranging from asymptomatic cases to shock and sudden death. ***Aim*** – to report the intravitam diagnosed case of pulmonary embolism. Recurrent syncope was the leading manifestation of disease, which is met rarely in clinical practice. ***Material and methods.*** Pulmonary embolism has been diagnosed in 42 y.o. Caucasian woman. Physical examination, complete blood count, biochemical blood test, D-dimer determination, chest X-ray examination, electrocardiography, echocardiography, multidetector-row helical computed tomographic angiography of the pulmonary artery were performed. Patient's condition was observed during 2 years from the date of admission. ***Results and discussion***. Disease coursed with recurrent episodes of syncope. Standard diagnostic methods demonstrated borderline values of the diagnostic criteria: D-dimer values did not correspond to severity and extent of embolism, electrocardiograms showed insignificant changes. Diagnose was verified by helical multidetector-row computed tomographic angiography of the pulmonary artery. ***Conclusion.*** This case shows relative value of standard diagnostic methods, discrepancy of embolism extent and meanings of diagnostic criteria. Contemporary innovative diagnostic methods introduced in the Tatarstan Republic hospitals allowed to diagnose case of pulmonary embolism manifested with recurrent syncopal states.

Key words: pulmonary embolism, syncope, myoma of uterus.

For reference: Oslopov VN, Sadykova AR. Syncope as a manifestation of pulmonary embolism. The Bulletin of Contemporary Clinical Medicine. 2018; 11 (5): 159–163. ***DOI:*** 10.20969/VSKM.2018.11(5).159-163.

Введение. Тромбоэмболия легочной артерии (ТЭЛА) является наиболее коварным заболеванием в кардиологической практике. Спектр ее клинических проявлений очень широк, варьируя от бессимптомных случаев (около 70% случаев ТЭЛА не диагностируются прижизненно по данным аутопсии [1]) до шока и внезапной смерти [2]. Синкопа (обморок) встречается лишь в 14–19% верифицированных случаев ТЭЛА [3, 4].

Цель исследования – представить клинический случай прижизненной диагностики тромбоэмболии легочной артерии (ТЭЛА), главным клиническим проявлением которой явились повторяющиеся синкопальные состояния, что встречается достаточно редко.

Материал и методы. 42-летняя женщина поступила в казанскую городскую больницу с жалобами на сильные давящие боли в теменной области, возникшие после повторной потери сознания в день поступления.

Пациентке за 2 нед до поступления удалили папиллому верхнего века. За 5 дней до поступления она почувствовала стреляющие боли в левой половине грудной клетки, усиливающиеся при дыхании. На следующий день по этому поводу она вызвала бригаду скорой помощи, врач диагностировал межреберный миозит. В день поступления пациентка дважды теряла сознание в присутствии дочери, последняя подтвердила, что у матери не определялся пульс и не было дыхания, в связи с чем дочь провела легочно-сердечную реанимацию, которая была эффективной. Бригадой скорой помощи пациентка была доставлена в дежурную гинекологическую клинику, где не нашли показаний для неотложного удаления гигантской миомы матки. Также она была осмотрена хирургом, который произвел диагностическую пункцию левой плевральной полости. Было добыто небольшое количество серозной жидкости, после чего пациентка была направлена в терапевтическое

отделение по месту жительства с диагнозом «левосторонний экссудативный плеврит».

Было известно, что у пациентки имеется гигантская миома матки. В анамнезе – холелитиаз, железодефицитная анемия в последние 8 лет, варикозная болезнь вен нижних конечностей. У пациентки был регулярный менструальный цикл с длительностью кровотечения 5–6 дней, 4 беременности (2 срочных родов и 2 аборта). Последняя менструация была за неделю до поступления в клинику.

Результаты и их обсуждение. *При объективном обследовании*: состояние пациентки тяжелое, в сознании, кожные покровы бледные, выраженная капиллярная сеть на нижних конечностях. Было выявлено укорочение перкуторного звука и ослабленное везикулярное дыхание над нижнебоковыми отделами левой половины грудной клетки. ЧДД – 18 в мин. Тоны сердца ритмичные, приглушены, ЧСС – 150 уд/мин, АД – 130/80 мм рт.ст. При пальпации брюшной полости было выявлено округлое безболезненное образование, исходящее из малого таза, с верхним полюсом на 2–3 см ниже пупка.

Общий анализ крови (ОАК): гемоглобин – 91 г/л; эритроциты – $3{,}4\times10^{12}$/л; СОЭ – 55 мм/ч; лейкоциты – $9{,}0\times10^{9}$/л; палочкоядерные нейтрофилы –3%; сегментоядерные нейтрофилы – 86%; лимфоциты – 6%; моноциты – 5%; эозинофилы – 0%. Маркер повреждения миокарда – тропонин-Т (тест был слабо положителен).

Рентгенография органов грудной клетки выявила левую границу сердца по левой срединно-ключичной линии, усиление легочного рисунка, небольшой выпот над левым куполом диафрагмы. *ЭКГ:* синусовая тахикардия с ЧСС 120 уд/мин, горизонтальное положение электрической оси сердца (угол α +18°) *(рис. 1)*.

Пациентка была госпитализирована в палату интенсивной терапии, где ей были назначены антибиотики, гепарин в/в, аспирин, β-блокаторы, препараты железа. При гинекологическом обследовании была обнаружена миома матки, соответствующая 20 неделям беременности. Матка была плотной и безболезненной.

Эхокардиография выявила уплотнение восходящего отдела аорты и умеренную митральную регургитацию. *УЗИ матки* показало наличие значительного увеличения матки (155×116×136 мм) с неровными контурами, негомогенную структуру миометрия, субсерозные узлы от 32 до 72 мм.

Со дня поступления проводилась дифференциальная диагностика между острым коронарным синдромом и синкопальным состоянием неясного происхождения (ТЭЛА?). Согласно рекомендациям Европейского общества кардиологов (ESC, 2008), вероятность ТЭЛА у нашей пациентки была промежуточной по шкале Wells и по корректированной Женевской шкале [3].

В течение следующих 2–3 дней дежурные реаниматологи наблюдали у пациентки повторные преходящие синкопальные состояния, сопровождавшиеся судорогами. Состояние пациентки ухудшилось: появилась смешанная одышка с ЧДД 24–26 в мин, цианоз губ и языка, притупление в правой подлопаточной области, где также определялось ослабленное везикулярное дыхание и крепитация, появилось раздвоение и акцент II тона на легочной артерии. На серии рентгенограмм грудной клетки было выявлено усиление легочного рисунка в обеих нижних долях, их уплотнение, наличие выпота в левом костальном синусе, появление затемнения в правой нижнебоковой области. В динамике на ЭКГ были зарегистрированы признаки перегрузки правого желудочка в виде углубления зубцов S в левых грудных отведениях (V_4, V_5, V_6) *(рис. 2)*.

Принимая во внимание все выявленные жалобы и симптомы, наличие факторов риска ТЭЛА (опухоль матки, варикозная болезнь вен нижних конечностей, предшест-

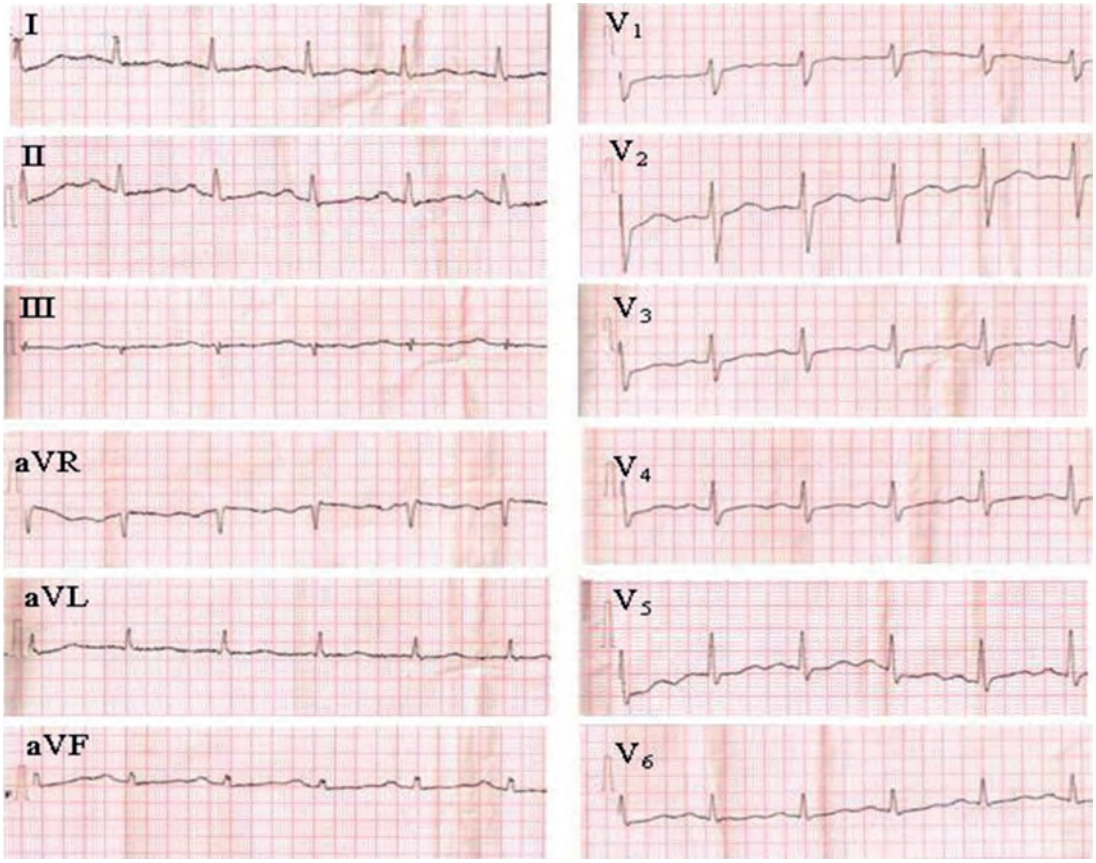

Рис. 1. ЭКГ пациентки в день поступления

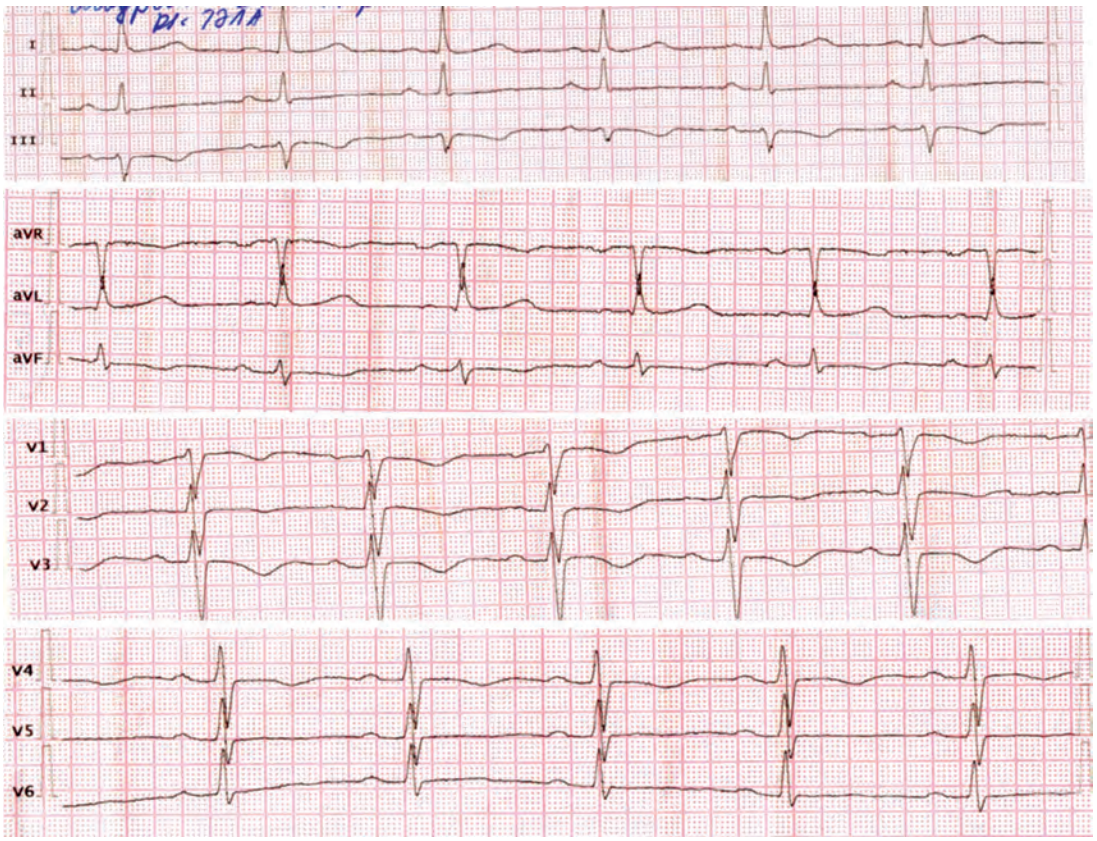

Рис. 2. ЭКГ пациентки на 3-й день пребывания в больнице

вующая хирургическая операция), динамику клинических данных, был выставлен диагноз ТЭЛА. Было необходимо подтвердить наше заключение современными лабораторными и инструментальными методами.

Определение D-димера – продукта деградации фибрина – в настоящее время является стандартным методом диагностики ТЭЛА. Его уровень немедленно повышается при активации фибринолиза сразу же после возникновения тромба в сосудистом русле. Метод чувствительный (96%), но неспецифичный [2]. Уровень *D-димера* составил 249 мг/л (при норме 63,8–246,4 мг/л).

При последующем ЭхоКГ-исследовании: расширение ствола легочной артерии и ее ветвей (правой ветви в большей степени), тромб размерами 3,7×1,6 см, средней эхогенности, в правой легочной артерии (из субкостального доступа), который распространяется до бифуркации, один из фрагментов тромба смещается с током крови, расширение правых отделов сердца, легочная гипертензия средней степени, умеренная трехстворчатая регургитация, перикардиальный выпот.

Компрессионная венозная ультрасонография нижних конечностей и тазовых вен: v. cava inferior и правая подвздошная вена не визуализируются. Левая общая подвздошная вена плохо визуализируется и не прокрашивается при ЦДК, возможно, из-за окклюзии тромбом.

В настоящее время мультиспиральная компьютерная томография (МСКТ) является ведущим методом в диагностике ТЭЛА, ее разрешение – менее 1 мм [2]. *Мультиспиральная компьютерная томографическая ангиография легочной артерии и тазовых органов:* в правой легочной артерии в зоне бифуркации определяется протяженный тромб толщиной до 15 мм, распространяющийся на долевые и сегментарные артерии нижней и средней долей. В зоне бифуркации легочной артерии определяется тромб размером 11×26 мм. В левой легочной артерии определяются тромботические массы размером 14×32 мм в зоне бифуркации с распространением на отдельные сегментарные ветви нижней доли и язычковые артерии. В VIII, IX и X сегментах правого легкого определяется инфарктпневмония размером 85×41 мм, прилегающая к плевре широким основанием. Меньшая по размерам треугольной формы инфарктпневмония размером 17×20 мм определяется в левом IX сегменте. Левая плевральная полость содержит около 50 мл жидкости. Определяется объемное образование с неровными бугристыми контурами размером 114×156×147 мм, наиболее вероятно локализующееся в полости матки, неоднородной структуры, 24–48 единиц плотности. После в/в контрастирования были выявлены усиливающие контраст некротические зоны внутри образования. Распространенный тромбоз левой общей подвздошной и внутренней подвздошной вен. Заключение: признаки ТЭЛА обеих ветвей легочной артерии в зоне бифуркации с распространением на отдельные сегментарные артерии правых средней и нижней долей и левых язычковой и нижней долей. Инфарктпневмония правых VIII, IX, X и левого IX сегментов легких. Тазовое образование (миома матки?). Признаки тромбоза общей и внутренней подвздошных вен.

После подтверждения диагноза пациентка была немедленно переведена в отделение сосудистой хирургии с диагнозом: ТЭЛА обеих ветвей легочной артерии в зоне бифуркации с распространением на отдельные сегментарные артерии правых средней и нижней долей и левых язычковой и нижней долей; инфарктпневмония правых VIII, IX, X и левого IX сегментов легких; тромбоз общей и внутренней подвздошных вен; гигантская миома матки; железодефицитная анемия средней степени тяжести.

В отделении сосудистой хирургии пациентке установили кава-фильтр в нижнюю полую вену, после чего пациентка была переведена в гинекологическое отделение для удаления миомы матки. Тяжесть состояния пациентки не позволила провести большую полостную

операцию. Было принято решение провести эмболизацию маточных артерий. После эмболизации маточных артерий пациентка наблюдала «рождение» нескольких отмерших зловонных миоматозных узлов, после их выделения состояние пациентки и температура постепенно нормализовались: восстановился нормальный менструальный цикл, хотя длительность кровотечения была нестабильной. УЗИ показало, что кава-фильтр располагается в инфраренальной части нижней полой вены и свободен от тромботических масс.

Год спустя после ТЭЛА пациентка не предъявляла жалоб, вышла на работу. При объективном исследовании определяются с обеих сторон области притупления с ослабленным везикулярным дыханием в нижнебоковых отделах грудной клетки. При пальпации живота образование не определяется. Рентгенография органов грудной клетки выявила зоны пневмосклероза в левом легком и плевральные спайки – в правом. УЗИ матки показало значительное уменьшение размеров матки (88×90 см). При трансторакальной ЭхоКГ тромботические массы в легочной артерии не выявлены, признаки умеренной легочной гипертензии и умеренной трехстворчатой регургитации сохранялись. *ОАК*: гемоглобин – 112 г/л; эритроциты – $5{,}05\times10^{12}$/л; гематокрит – 32,2%; СОЭ – 31 мм/ч; лейкоциты – $8{,}1\times10^{9}$/л; гранулоциты – 66,9%; лимфоциты – 30,5%; моноциты – 2,6%; тромбоциты − 323×10^{9}/л. АЧТВ (активированное частичное тромбопластиновое время) – 38,1 с; МНО (международное нормализованное отношение) – 2,72.

ЭКГ (рис. 3) демонстрирует регулярный синусовый ритм с ЧСС 90 уд/мин, горизонтальное положение электрической оси сердца (угол α +9°), замедление внутрипредсердной проводимости (зубец P – 0,12 мс). Признаки перегрузки правого желудочка (зубцы S в отведениях V_4, V_5, V_6), наблюдавшиеся при ТЭЛА, исчезли. В настоящее время пациентка принимает варфарин и β-блокаторы из-за тахикардии, наблюдается участковым терапевтом и гинекологом.

Выводы. Этот случай интересен тем, что пациентка выжила после массивной ТЭЛА обеих ветвей легочной артерии, их сегментарных ветвей с развитием инфарктпневмонии и клиническими проявлениями в виде повторных

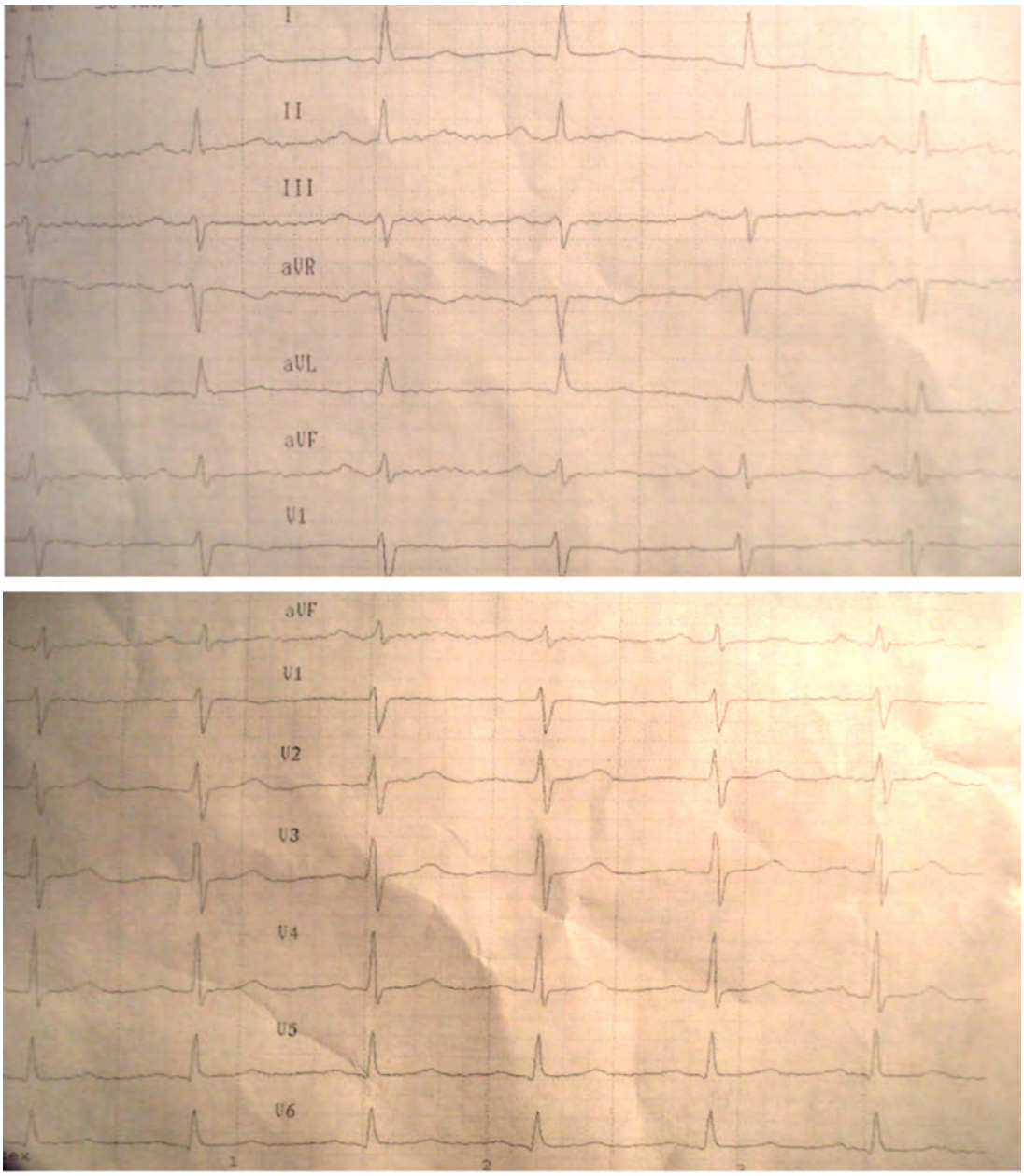

Рис. 3. ЭКГ пациентки через год после ТЭЛА

синкопальных состояний. Причиной же этого угрожающего жизни состояния явилась гигантская миома матки, о наличии которой пациентка знала, но не предпринимала попыток по ее удалению. Стандартные диагностические методы показали пограничные значения диагностических критериев, диагноз был надежно верифцирован методом мультиспиральной компьютерной ангиографии легочной артерии. Правильная диагностика и соответствующее диагнозу ведение больной позволило разрешить эту драматическую ситуацию, когда пациентка балансировала на грани жизни и смерти. Сейчас пациентка работает и ведет здоровый образ жизни на фоне постоянного приема антикоагулянтов с кава-фильтром в нижней полой вене. Данный случай показывает относительную ценность стандартных диагностических методов, несоответствие полученных значений диагностических критериев степени и массивности эмболии. Современные инновационные методы диагностики, внедренные в клиниках Республики Татарстан, позволили надежно диагностировать атипично протекающую тромбоэмболию легочной артерии.

Статья основана на наших предыдущих публикациях [5, 6].

***Прозрачность исследования**. Исследование не имело спонсорской поддержки. Авторы несут полную ответственность за предоставление окончательной версии рукописи в печать.*

***Декларация о финансовых и других взаимоотношениях**. Все авторы принимали участие в разработке концепции, дизайна исследования и написании рукописи. Окончательная версия рукописи одобрена всеми авторами. Авторы не получали гонорар за исследование.*

ЛИТЕРАТУРА

1. *Мазур, Н.А.* Практическая кардиология / Н.А. Мазур. – М.: ИД «Медпрактика-М», 2009. – 616 с.
2. *Шпектор, А.В.* Кардиология: клинические лекции / А.В. Шпектор, Е.Ю. Васильева. – М.: АСТ; Астрель, 2008. – С.688–700.
3. Guidelines on the diagnosis and management of acute pulmonary embolism. The Task Force for the Diagnosis and Management of Acute Pulmonary Embolism of the European Society of Cardiology (ESC). / A. Torbicki, A. Perrier, S. Konstantinides [et al.] // European Heart Journal. – 2008. – Vol. 29. – P.2276–2315.
4. *Goldhaber, S.Z.* Acute pulmonary embolism: clinical outcomes in the International Cooperative Pulmonary Embolism Registry (ICOPER) / S.Z. Goldhaber, L. Visani, M. De Rosa // Lancet. – 1999. – Vol. 24, № 353. – P.1386–1389.
5. Трудности диагностики тромбоэмболии легочной артерии у пациентки с гигантской миомой тела матки / В.Н. Ослопов, А.Р. Садыкова, Е.Ф. Ахметзянова [и др.] // Практическая медицина. – 2010. – № 5 (44). – С.136–138.
6. Случай полного выздоровления пациентки с тромбоэмболией обеих ветвей легочной артерии, обусловленной гигантской миомой матки / В.Н. Ослопов, А.Р. Садыкова, А.А. Гильманов, М.Г. Трегубова // Практическая медицина. – 2012. – № 9 (65). – С.175–179.

REFERENCES

1. Mazur NA. Prakticheskaya kardiologiya [Pracical cardiology]. Moskva: ID «Medpraktika-M» [Moscow: PH «Medpraktika-M»]. 2009; 616 p.
2. Shpector AV, Vasil'eva EYu. Kardiologiya; Klinicheskie lekcii [Cardiology; Clinical lectures]. Moskva: AST; Astrel' [Moscow: AST; Astrel]. 2008; 688-700.
3. Torbicki A, Perrier A, Konstantinides S, et al. Guidelines on the diagnosis and management of acute pulmonary embolism; The Task Force for the Diagnosis and Management of Acute Pulmonary Embolism of the European Society of Cardiology (ESC); European Heart Journal. 2008; 29: 2276–2315.
4. Goldhaber SZ, Visani L, De Rosa M. Acute pulmonary embolism: clinical outcomes in the International Cooperative Pulmonary Embolism Registry (ICOPER). Lancet. 1999; 24 (353): 1386-1389.
5. Oslopov VN, Sadykova AR, Ahmetzyanova EF, Krivonosova SSh. Trudnosti diagnostiki tromboembolii legochnoi arterii u pacientki s gigantskoi miomoi matki [Difficulties in the diagnosis of pulmonary embolism in patient with gigantic myoma of the uterus]. Prakticheskayya medicina [Practical medicine]. 2010; 5 (44): 136-138.
6. Oslopov VN, Sadykova AR, Gilmanov AA, Tregubova MG. Sluchai polnogo vyzdorovleniya pacientki s tromboemboliei obeih vetvei legochnoi arterii, obuslovlennoi gigantskoi miomoi matki [Complete recovery of a patient with pulmonary embolism of both branches of pulmonary artery, caused by gigantic myoma of the uterus]. Prakticheskayya medicina [Practical medicine]. 2012; 9 (65): 175-179.

© Л.Ю. Пальмова, А.А. Подольская, В.А. Поздняк, Г.Р. Габдрахманова, 2018

УДК 616.24-002-039.35:616.13/.16-002-031.81 DOI: 10.20969/VSKM.2018.11(5).163-169

КЛИНИЧЕСКИЙ СЦЕНАРИЙ ПОВТОРНОЙ ТЯЖЕЛОЙ ПНЕВМОНИИ В ДЕБЮТЕ АНЦА-АССОЦИИРОВАННОГО ВАСКУЛИТА

***ПАЛЬМОВА ЛЮБОВЬ ЮРЬЕВНА**, канд. мед. наук, доцент кафедры внутренних болезней ФГБОУ ВО «Казанский государственный медицинский университет» Минздрава России, Россия, 420012, Казань, ул. Бутлерова, 49, e-mail: palmova@bk.ru*

***ПОДОЛЬСКАЯ АЛЛА АНАТОЛЬЕВНА**, канд. мед. наук, зав. терапевтическим отделением ГАУЗ «Городская клиническая больница № 7» г. Казани; доцент кафедры внутренних болезней ФГБОУ ВО «Казанский государственный медицинский университет» Минздрава России, Россия, 420012, Казань, ул. Бутлерова, 49*

***ПОЗДНЯК ВАЛЕРИЙ АЛЕКСАНДРОВИЧ**, студент ФГБОУ ВО «Казанский государственный медицинский университет» Минздрава России, Россия, 420012, Казань, ул. Бутлерова, 49*

***ГАБДРАХМАНОВА ГУЗЕЛЬ РАВИЛЕВНА**, ординатор кафедры внутренних болезней ФГБОУ ВО «Казанский государственный медицинский университет» Минздрава России, Россия, 420012, Казань, ул. Бутлерова, 49*

Реферат. ***Цель исследования*** – акцентрировать внимание врачей общей терапевтической практики на повторных пневмониях, как возможных легочных проявлениях системных заболеваний соединительной ткани. ***Материал и методы.*** Приводится клиническое наблюдение АНЦА-ассоциированного васкулита, протекающего под маской повторной двусторонней пневмонии у женщины в постменопаузальном периоде. Проведен анализ клинических, лабораторно-инструментальных показателей и данных медицинской документации. ***Результаты и их обсуждение.*** Повторная пневмония за довольно короткий временной период (около 2 мес) у женщины 53 лет явилась серьезным поводом для анамнестического возврата к началу болезни и переоценке всех выявленных признаков и симптомов. Привлекало внимание отсутствие факта переохлаждения, наличие контакта с лицом, имеющим признаки острой респираторной вирусной инфекции, малый временной интервал после первого случая инфильтрации в легких, сохранение на момент выписки высокой скорости оседания эритроцитов. На фоне клинического ухудшения (повторное появление одышки и лихорадки) регистрировалась отрицательная динамика в легких по данным рентгеновской компьютерной томографии.

Поражение легких носило двусторонний характер и имело вид множественных ретикулярных изменений и участков матового стекла. Все эти факторы явились весомым основанием для повторной госпитализации пациентки. Рентгенологически выявленная организующаяся пневмония наряду с признаками поражения почек, сомнительный эффект от массивной комбинированной антибактериальной терапии заставили усомниться в диагнозе «внебольничная пневмония». Логичным диагностическим шагом явилось иммунологическое тестирование с оценкой аутоантител и циркулирующих иммунных комплексов. Обнаружение IgG к миелопероксидазе наряду с признаками поражения легочной и почечной тканей позволило диагностировать АНЦА-ассоциированный системный васкулит. Адекватная коррекция проводимой комплексной терапии привела к значительному клиническому улучшению, а также к четкой положительной динамике в легких по данным компьютерной томографии. ***Выводы.*** При повторных легочных инфильтрациях актуальным становится возврат к началу болезни – анализ первых симптомов и установление связи с провоцирующими факторами. Не менее важным является поиск коморбидных состояний, а также переоценка уже имеющихся диагностических методов и сравнение их с вновь полученными данными. При рецидивах легочного воспаления недопустимо промедление с использованием высокоинформативных диагностических методов, которые в большинстве случаев позволяют верифицировать даже минимальные органные изменения. Описываемое клиническое наблюдение является примером целостного диагностического подхода, позволившего объективизировать дебют АНЦА-ассоциированного системного васкулита в общей терапевтической практике.
Ключевые слова: повторная пневмония, криптогенная организующаяся пневмония, АНЦА-ассоциированный васкулит.
Для ссылки: Клинический сценарий тяжелой повторной пневмонии в дебюте АНЦА-ассоциированного васкулита / Л.Ю. Пальмова, А.А. Подольская, В.А. Поздняк, Г.Р. Габдрахманова // Вестник современной клинической медицины. – 2018. – Т. 11, вып. 5. – С.163–169. ***DOI:*** 10.20969/VSKM.2018.11(5).163-169.

CLINICAL SCENARIO OF RECURRENT SEVERE PNEUMONIA AT THE DEBUT OF ANCA-ASSOCIATED VASCULITIS

PALMOVA LYUBOV YU.*, C. Med. Sci., associate professor of the Department of internal medicine of Kazan State Medical University, Russia, 420012, Kazan, Butlerov str., 49, e-mail: palmova@bk.ru*
PODOLSKAYA ALLA A.*, C. Med. Sci., Head of the Department of internal medicine of City Clinical Hospital № 7; associate professor of the Department of internal medicine of Kazan State Medical University, Russia, 420012, Kazan, Butlerov str., 49*
POZDNYAK VALERY A.*, student of Kazan State Medical University, Russia, 420012, Kazan, Butlerov str., 49*
GABDRAKHMANOVA GUZEL R.*, resident of the Department of internal medicine of Kazan State Medical University, Russia, 420012, Kazan, Butlerov str., 49*

Abstract. ***Aim.*** To focus the attention of clinicians in general medical practice on recurrent pneumonia as a possible pulmonary manifestation of systemic connective tissue diseases. ***Material and methods.*** Clinical case of ANCA-associated vasculitis, that appeared under the mask of recurrent bilateral pneumonia in a woman in the postmenopausal period is presented. Comprehensive analysis of clinical, laboratory and instrumental parameters and medical records was performed. ***Results and discussion.*** Recurrent pneumonia in a relatively short period of time (about 2 months) in a woman of 53 years was a grave cause for return to the beginning of the history of the disease and reassessment of all detected signs and symptoms. Attention was drawn to the lack of hypothermia, the contact with a person with the signs of acute respiratory viral infection, a small time interval after the first case of infiltration in the lungs and a high erythrocyte sedimentation rate at the time of discharge. Negative dynamics in the lungs were recorded via x-ray computed tomography against the background of clinical deterioration (repeated shortness of breath and fever). Lung affection was bilateral in nature and appeared as multiple reticular changes and sections of frosted glass. All these factors served as a good reason for rehospitalization. Radiologically proved organized pneumonia along with the signs of kidney damage, a doubtful effect of massive combined antibiotic therapy forced to doubt the diagnosis of community-acquired pneumonia. Immunological testing with autoantibody and circulating immune complex count was a logical diagnostic step. Detection of IgG to myeloperoxidase along with signs of lung and renal tissue damage made it possible to diagnose ANCA-associated systemic vasculitis. Adequate correction of the complex therapy has led to significant clinical improvement, as well as to visible positive dynamics in the lungs according to computed tomography. ***Conclusion.*** Return to the beginning of the history of the disease by means of analysis of the first symptoms and establishment of the possible relation with provoking factors becomes relevant in repeated pulmonary infiltrations. The search for comorbid conditions as well as the reevaluation of existing diagnostic methods and their comparison with the newly obtained data appears to be equally important. Delay with the use of highly informative diagnostic methods is unacceptable in case of recurrent pulmonary inflammation. In the majority of cases it makes possible to verify even minimal organ changes. The described clinical case is an example of a holistic diagnostic approach that allowed objectifying the debut of ANCA-associated systemic vasculitis in general therapeutic practice.
Key words: recurrent pneumonia, cryptogenic organizing pneumonia, ANCA-associated vasculitis.
For reference*:* Palmova LY, Podolskaya AA, Pozdnyak VA, Gabdrakhmanova GR. Clinical scenario of recurrent severe pneumonia at the debut of ANCA-associated vasculitis. The Bulletin of Contemporary Clinical Medicine. 2018; 11 (5): 163–169. ***DOI:*** 10.20969/VSKM.2018.11(5).163-169.

Введение. Повторные пневмонии являются нередким явлением в практике врача-терапевта, представляя собой серьезную медицинскую и социально-экономическую проблему. Анализ причин рецидивов демонстрирует наибольший вклад таких сопутствующих патологий, как бронхоэктатическая болезнь, аспирационный синдром, хронический алкоголизм, аномалии развития легких. Эти и некоторые другие причины могут способствовать медленному разрешению пневмоний, утяжелять их течение и исход [1, 2, 3].

Известно, что данные об этиологии внебольничных пневмоний значительно варьируют у разных авторов. Среди факторов, усугубляющих тяжесть болезни, указывается сочетание различных возбудителей, в том числе бактерий и вирусов. Ассоциация последних может приводить к двустороннему поражению легких, выраженной дыхательной недостаточности, быстрому прогрессированию процесса, длительной лихорадке и развитию тяжелых осложнений [4]. Тяжелые внебольничные пневмонии (ТВП) манифестируют респираторными симптомами, включающими лихорадку, кашель, одышку и боль в грудной клетке. Необходимость срочной интенсивной терапии может быть обусловлена острой дыхательной недостаточностью, септическими проявлениями, либо признаками деком-

пенсации хронических сопутствующих заболеваний. Дифференциальная диагностика ТВП – одна из ведущих проблем внутренних болезней. ТВП приходится дифференцировать более чем со 100 заболеваниями различной этиологии. По данным отечественной статистики, расхождение клинического и патолого-анатомического диагнозов при долевой пневмонии может достигать 25% [5].

Бесспорным является то, что адекватная оценка коморбидных состояний выступает наиважнейшей составляющей в конечном успехе лечебного процесса. Однако это лишь одна из сторон данной клинической проблемы. Любой практикующий врач знает, что если у пациента за довольно короткий период времени случаются повторные, а иногда многократные пневмонии, то нужно со всей внимательностью и тщательностью отнестись к анализу конкретной ситуации, чтобы не упустить нозологии, протекающие под маской пневмоний [1]. Довольно много сказано о подобных проявлениях туберкулезной природы, опухолевой респираторной патологии, которые могут имитировать «банальные пневмонии».

Совершенно другой вектор приобретает диагностика при получении рентгенологического заключения «организующаяся пневмония». Связано это с тем, что такая пневмония относится к отдельной разнородной группе интерстициальных заболеваний легких и требует совершенно иных диагностических и лечебных подходов. Наиболее частыми причинами организующейся пневмонии являются инфекции, лекарственные средства, радиация, заболевания соединительной ткани, трансплантации внутренних органов. Заболевание чаще всего развивается у людей в возрасте 50–60 лет, мужчины и женщины болеют одинаково часто. Если причина не очевидна, то такую пневмонию принято называть криптогенной. Криптогенная организующаяся пневмония характеризуется острым или подострым течением, симптоматика часто напоминает бактериальную пневмонию [6, 7, 8, 9, 10]. Диагностика АНЦА-системных васкулитов (АНЦА-СВ), при которых, как правило, имеют место изменения в легких (узелки, инфильтраты, полости), представляет для интернистов общего звена немалые трудности, что связано с разнообразием клинических синдромов и гетерогенностью клинико-иммунологических форм [11]. При этом патогномоничных признаков поражения легочной паренхимы нет.

Исходя из собственного практического опыта, мы приведем ***клинический пример*** реализации сценария «повторной тяжелой пневмонии» у женщины 53 лет, у которой по данным компьютерной томографии были выявлены признаки, свойственные организующейся пневмонии.

Основными задачами для врачей-терапевтов многопрофильного стационара, оказывающих неотложную помощь, явились: изучить генезис выявленных легочных изменений, дать ответы на вопросы: «Это внебольничная пневмония? Вирусная пневмония? Организующаяся пневмония при установленных этиологических факторах? Криптогенная организующаяся пневмония?». Другими словами, в короткие сроки необходимо было провести дифференциальную диагностику, установить патологию и назначить адекватную терапию.

Материал и методы. Женщина, 53 года, жительница г. Казани, обратилась в приемное отделение многопрофильного стационара, оказывающего круглосуточную неотложную медицинскую помощь. Были проанализированы данные опроса, физикального исследования, результаты лабораторно-инструментальных методов. Помимо личного контакта с пациенткой использовались ее данные истории болезни в стационаре, выписка предыдущей госпитализации, данные рентгеновской компьютерной томографии (РКТ) органов грудной клетки, заключение специалистов-консультантов.

Результаты и их обсуждение. В момент обращения пациентка предъявляла жалобы на одышку смешанного характера при незначительной физической нагрузке, частый кашель с трудноотделяемой мокротой, подъем температуры до 38,8°С, ознобы. Анамнез заболевания: впервые заболела 2 мес назад после контакта с дочерью, болевшей острой респираторной вирусной инфекцией. Отмечала кашель и умеренную лихорадку. В первые недели лечилась амбулаторно, принимая антибактериальные препараты в таблетированной форме. Вскоре ввиду неэффективности терапии пациентка была госпитализирована в стационар, где проходила лечение с диагнозом «внебольничная правосторонняя нижнедолевая пневмония средней степени тяжести. Синдром ускоренного СОЭ». По рентгенологическим данным на момент завершения стационарного лечения (госпитализация 1) в верхушках обоих легких фиксировались очаговые среднеинтенсивные тени различной формы и размеров с нечеткими контурами, двусторонние плевроапикальные наложения. Заключение рентгенолога: пневмония в стадии разрешения. При выписке лечащим врачом были рекомендованы консультации специалистов и прием азитромицина по 500 мг сроком на 5 дней. На фоне лечения самочувствие пациентки улучшилось, но сохранялись субфебрильная температура и нечастый кашель. В амбулаторных условиях она была проконсультирована пульмонологом, фтизиатром и инфекционистом. Для уточнения генезиса легочных теней было рекомендовано проведение РКТ, по результатам которой в обоих легких были выявлены множественные ретикулярные изменения и участки матового стекла. Через 2 нед было выполнено повторное рентгенологическое исследование, которое зафиксировало выраженную отрицательную динамику: участки очаговой инфильтрации и матового стекла стали более обширными, ретикулярные изменения стали сливаться между собой в зоны консолидации. Тем не менее женщина продолжала заниматься трудовой деятельностью. Резкое ухудшение состояния произошло примерно через месяц после первой госпитализации, когда вновь усилилась инспираторная одышка, усугубились лихорадка и общая слабость, отмечался однократный эпизод кровохарканья. Перечисленные симптомы явились причиной для самостоятельного повторного обращения пациентки в тот же стационар (госпитализация 2). Из перенесенных заболеваний следует отметить аппендэктомию в прошлом, тромбофлебит правой малой подкожной вены весной 2018 г. Аллергологический и лекарственный анамнез без особенностей.

Объективно при поступлении отмечалось среднетяжелое состояние за счет дыхательной недостаточности, температура – 38,1°С. Кожные покровы бледные, чистые. Тургор кожи нормальный, подкожно-жировая клетчатка развита умеренно, отеков нет. Периферические лимфатические узлы не пальпируются. Носовое дыхание свободное, частота дыхательных движений (ЧДД) – 22 в мин. При аускультации по всем легочным полям выслушивалось жесткое дыхание, в нижних отделах с 2 сторон – крепитация. Перкуторные границы сердца – в пределах нормы. Тоны сердца ясные, ритмичные, частота сердечных сокращений (ЧСС) – 87 уд/мин, пульс (Ps) – 87 уд/мин, SpO_2 – 93%, артериальное давление (АД) – 130/70 мм рт.ст. Язык влажный. Живот мягкий, безболезненный. Небольшая отечность правой конечности, небольшое уплотнение по ходу малой подкожной вены.

В приемном отделении стационара был выставлен следующий диагноз: «внебольничная двусторонняя нижнедолевая пневмония, тяжелое течение, дыхательная недостаточность (ДН) II степени. Нормохромная анемия тяжелой степени». С целью диагностики и лечения пациентка была госпитализирована в терапевтическое отде-

ление. В ходе обследования были получены следующие результаты: *общий анализ крови:* лейкоцитоз – 12,2×10^9/л (из них нейтрофилов – 9,6×10^9/л), нормохромная анемия [эритроциты – 2,42×10^{12}/л, гемоглобин – 69 г/л, цветной показатель (ЦП) – 0,85]; палочкоядерные нейтрофилы – 7%, сегментоядерные нейтрофилы – 79%, моноциты – 4%, лимфоциты – 10%. *Общий анализ мочи (ОАМ):* удельный вес – 1005; pH – 5,5; белок – 0,5 г/л; эритроциты – более 10 в поле зрения. Атипичные клетки, кислотоустойчивые микобактерии (КУМ) в мокроте не обнаружены. *Биохимический анализ крови*: общий белок – 63 г/л; креатинин – 138,1 мкмоль/л; АЛТ – 50,4 Ед/л; С-реактивный белок (СРБ) – 119,54 мг/л; билирубин – 20,8 мкмоль/л; железо – 7,7 мкмоль/л; ГГТ – 102,6 Ед/л; щелочная фосфатаза (ЩФ) – 148,2 Ед/л. Анализ крови на прокальцитонин – 0,37 нг/мл. Коагулограмма: протромбиновое время – 12,8 с; МНО – 1,17; Д-димер – 100 нг/мл. Антигены респираторных вирусов (ИФА) отрицательные.

На обзорной рентгенографии органов грудной клетки определялись очагово-сливные инфильтраты в средних легочных полях обоих легких и нижнем легочном поле правого легкого с участками уплотнения на фоне инфильтрации. Через 2 ч 40 мин была проведена РКТ легких и средостения, по данным которой в легких выявлялись диффузные двусторонние консолидации с перибронховаскулярным распределением, неравномерные бронхоэктазы, неизмененные трахея и крупные бронхи, отсутствие плеврального и перикардиального выпота, не расширенное средостение, не увеличенные внутригрудные и подмышечные лимфоузлы. Заключение: диффузные двусторонние перибронховаскулярные консолидации легких. Вероятно, криптогенная организующаяся пневмония.

В терапевтическом отделении была назначена комбинация ванкомицина по 1,0 г 2 раза в сут и левофлоксацин по 500 мг в/в капельно.

Через 6 ч в связи с выраженными проявлениями острой дыхательной недостаточности пациентка была переведена в отделение анестезиологии и реанимации (ОАР). Состояние больной фиксировалось как тяжелое. Положение пассивное. В сознании, адекватная. Фотореакции, корнеальные рефлексы сохранены. Зрачки равномерные. Кожные покровы сухие, бледные. Признаков нарушения микроциркуляции нет. Язык сухой, обложен коричневым налетом, температура – 36,9°С. Дыхание спонтанное, неадекватное. Аускультативно: дыхание жесткое, по нижним отделам ослабленное, по средненижним отделам выслушиваются разнокалиберные влажные хрипы. ЧДД – 20 в мин; SpO_2 – 80%. Тоны сердца приглушены, ритмичные, шумов нет. АД – 99/54 мм рт.ст., пульс ритмичный – 94 в мин. Живот не увеличен, участвует в акте дыхания, при пальпации безболезненный. Мочеиспускание самостоятельное.

Результаты лабораторно-инструментальных данных в ОАР: в крови отмечались яркие признаки воспалительного процесса при невысоких значениях прокальцитонина, анемия, гипертромбоцитоз, отсутствие роста гемокультуры, гематурия, снижение скорости клубочковой фильтрации (СКФ) и небольшое повышение креатинина, что указывало на нарушение функции почек.

Электрокардиограмма (ЭКГ): синусовая тахикардия с ЧСС 87 уд/мин, укорочен PQ-интервал.

Эхокардиография (ЭхоКГ): фракция выброса сердца (ФВ) – 62%. Размеры полостей сердца в норме. Диастолическая дисфункция левого желудочка. Незначительная митральная и трехстворчатая регургитация.

Ультразвуковое исследование органов брюшной полости (УЗИ ОБП): печень с четкими, ровными контурами, правая доля – 128 мм, левая доля – 63 мм. Паренхима мелкозернистая, преимущественно средней эхогенности с незначительно выраженными перипортальными фиброзными изменениями – признаки гепатоза. *V. portae* – 9 мм. Очаговой патологии на момент осмотра не выявлено. В правой доле печени – единичный кальцинат 7 мм. Желчный пузырь: размер 79×25 мм, изогнут в области шейки, стенки гиперэхогенные 2,5 мм. Содержимое анэхогенное, негомогенное. Конкременты не визуализируются. Холедох 4 мм. Поджелудочная железа: контуры ровные, границы четкие, структура неоднородная, преимущественно средней эхогенности с умеренно выраженными фиброзными изменениями, размер в области головки – 29 мм, тела – 13 мм, хвоста – 26 мм. Мочевой пузырь: остаточная моча в виде узкой полоски (объем менее 10 мл).

В связи с анемией была проведена фиброгастродуоденоскопия. Заключение: гастроэзофагеальная рефлюксная болезнь; катаральный рефлюкс-эзофагит; грыжа пищеводного отверстия диафрагмы; гастродуоденит.

По данным спирометрии нарушений вентиляционной функции легких выявлено не было. Заключение фтизиатра: клинико-рентгенологических данных о туберкулезе нет.

Таким образом, были отвергнуты туберкулезная и вирусная природа легочных изменений, возможная патология сердца (в частности, инфекционный эндокардит), версия с опухолевым процессом в легких становилась все менее вероятной.

В реанимационном отделении осуществлялся следующий объем терапии: меропенем по 1 г 3 раза в сут в/в капельно, моксифлоксацин по 400 мг в сут, дезинтоксикационная терапия с использованием низкомолекулярных растворов, фуросемид 20 мг в/в струйно, омепразол 40 мг в/в струйно, диклофенак 3,0 в/м при температуре выше 38,5°С, феррум лек 2,0 в/м, амброксол 30 мг 3 раза в день внутрь, ингаверин 90 мг внутрь, увлажненный O_2 через носовой катетер.

В результате проведенного консилиума в лице высокоопытных терапевтов, ревматолога, инфекциониста был выставлен диагноз: «внебольничная двусторонняя полисегментарная пневмония тяжелой степени, ДН II. Нормохромная анемия тяжелой степени. АНЦА-ассоциированный васкулит с поражением легких(?). Фиброзирующий альвеолит(?)». Рекомендован забор крови на антинуклеарные антитела (АНА), антинейтрофильные цитоплазматические антитела (АНЦА). Лечебные воздействия были модифицированы добавлением к антибактериальной и противовирусной терапии системных глюкокортикостероидов (преднизолон 90 мг в/в).

В течение 3 дней в объективном состоянии пациентки не отмечалось какой-либо динамики. Со стороны температурной кривой и показателей крови сохранялись вышевыявленные отклонения. Лишь на 4-й день нахождения пациентки в стационаре наметилась тенденция к стабилизации состояния. Кашель и одышка уменьшились, температура снизилась. Вскоре были получены результаты иммунологических исследований *(табл. 1)*.

Как видно из табл. 1, именно антитела IgG к миелопероксидазе оказались в диапазоне «сильно положительный» (>5,0). Версия с системными васкулитами приобрела серьезное основание.

На 8-й день болезни фиксировалось состояние с заметной положительной динамикой: ЧДД – 17 в мин, SpO_2 – 91%, частота сердечных сокращений – 86 уд/мин, АД – 136/54 мм рт.ст. Лабораторная динамика была представлена повышением креатинина – 156 мкмоль (возможно, за счет влияния лекарственных средств). На рентгенограмме органов грудной клетки отмечалось небольшое уменьшение интенсивности инфильтрации с сохранением ее площади. Для дальнейшего лечения пациентка была переведена в терапевтическое отделение. Динамика лабораторных данных крови и мочи представлена в *табл. 2, 3, 4*.

Таблица 1

Данные иммунологического тестирования

День болезни	γ-глобулины, *г/л*	Антитела IgG к миелопероксидазе	ЦИК, *ед.оп.пл.*	IgA, *г/л*	IgM, *г/л*	IgG, *г/л*
04.06.18	8,1	–	0,030	0,890	1,330	6,640
05.06.18	–	–	–	–	–	–
06.06.18	–	7,74	–	–	–	–

Примечание: ЦИК – циркулирующие иммунные комплексы.

Таблица 2

Динамика показателей общего анализа крови

День болезни	СОЭ по Вестергрену, *мм/ч*	Лейкоциты, $\times 10^9$/л	Нейтрофилы, $\times 10^9$/л	Лимфоциты, $\times 10^9$/л	Эритроциты, $\times 10^{12}$/л	Hb, *г/л*	Тр, $\times 10^9$/л	Hct, %
1-й	–	12,2	9,6	2,2	2,42	69	395	20,8
2-й	140	10,1	7,8	1,7	2,24	64	478	19,4
3-й	135	10,6	9,9	0,6	2,21	65	485	19,6
4-й	–	15,3	14,2	0,9	2,55	75	546	22,5
5-й	–	13,1	11,4	1,0	2,7	78	597	24
6-й	108	10,3	8,8	1,2	3,15	90	718	27,5
7-й	72	14,9	9,9	3,9	3,33	96	756	29,7
8-й	–	16,2	11,5	3,7	3,36	100	602	30,1
10-й	29	13,4	11,5	1,4	3,44	101	475	30

Таблица 3

Динамика показателей общего анализа мочи

День болезни	Удельный вес	Белок, *г/л*	Лейкоциты, *в поле зрения*	Эритроциты, *в поле зрения*	Кетоны, *ммоль/л*	Цилиндры, *в поле зрения*	Плоский эпителий, *в поле зрения*
1-й	1005	0,5	0	> 10	1	0	<1,0
3-й	*1015*	neg	2–3	3–4	neg	0	2–3
4-й	1015	0,1	3–4	10–12	neg	0	1–2
5-й	1010	neg	3–4	15	neg	0	10–12
6-й	*>1035*	neg	0	48,3	neg	0	1,0
8-й	1015	neg	0	93,7	neg	0,1	2,5
10-й	1011	neg	0	83,3	neg	0,4	3,1

Таблица 4

Динамика биохимических показателей крови

День болезни	Общий белок, *г/л*	Креатинин, *мкмоль/л*	Мочевина, *ммоль/л*	Билирубин, *мкмоль/л*	АЛТ, *Ед/л*	АСТ, *Ед/л*	СРБ, *мг/л*	Прокальцитонин, *мкг/л*
1-й	64	138,1	5,33	20,8	42	26	119,54	–
2-й	47,3	144	4,94	*19,9*	35	21	–	0,37
3-й	69,2	141	11,69	4,97	37	15	–	–
4-й	59,4	156	8,45	24,2	37	31	–	–
5-й	70,5	128,6	9,7	36,2	44,2	25,4	19,61	–
8-й	–	131,9	11,5	32,1	–	–	5,92	–
9-й	69,7	131	11,89	23,6	23	18	–	–

Констатируемые на фоне противовоспалительной терапии положительные лабораторно-инструментальные сдвиги лишь подтверждали диагностическую гипотезу о возможном поствирусном васкулите. В этой связи явились оправданными консультации узких специалистов. Так, пациентка была осмотрена пульмонологом – диагноз: «криптогенная организующаяся пневмония(?); АНЦА-ассоциированный васкулит(?)», отоларингологом – диагноз: «хронический ринит», урологом – диагноз: «хронический цистит, латентное течение, состояние после трансуретральной резекции лейкоплакии мочевого пузыря (2012). Микрогематурия. Мочекислый диатез. Хроническая болезнь почек», нефрологом – диагноз: АНЦА-ассоциированный поствирусный васкулит с поражением почек, легких. Хроническая болезнь почек С3б. Хронический цистит, латентное течение. Мочекислый диатез. Анемия легкой степени».

По данным РКТ легких наблюдалась выраженная положительная динамика в виде уменьшения двусторонней перибронховаскулярной инфильтрации, интерстициальных изменений. Сохранялись бронхоэктазы *(рис.1, 2).*

Таким образом, множественные очаги в легких, кровохарканье, мочевой синдром, хронический ринит и антитела к миелопероксидазе позволили расценить эти признаки как классификационные критерии АНЦА-СВ.

Заключительный клинический диагноз: «АНЦА-ассоциированный поствирусный васкулит, подострое течение, с поражением легких (пульмонит, ДН II степени), почек (в виде эритроцитурии). Хроническая болезнь почек. С3б (СКФ по CKD-EPI – 39,79 мл/мин). Хронический цистит, латентное течение. Мочекислый диатез. Нормохромная анемия тяжелой степени. ГЭРБ. Катаральный рефлюкс-эзофагит. Грыжа пищеводного отверстия диафрагмы. Гастродуоденит вне обострения. Диастолическая дис-

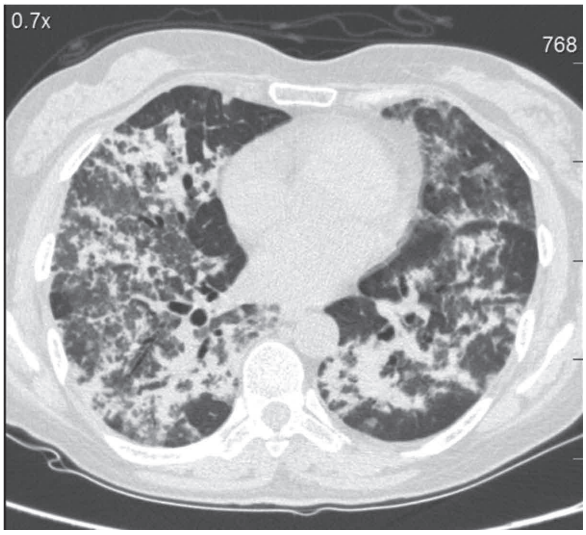

Рис. 1. МСКТ органов грудной полости. Аксиальная проекция. Снимок 1, до лечения

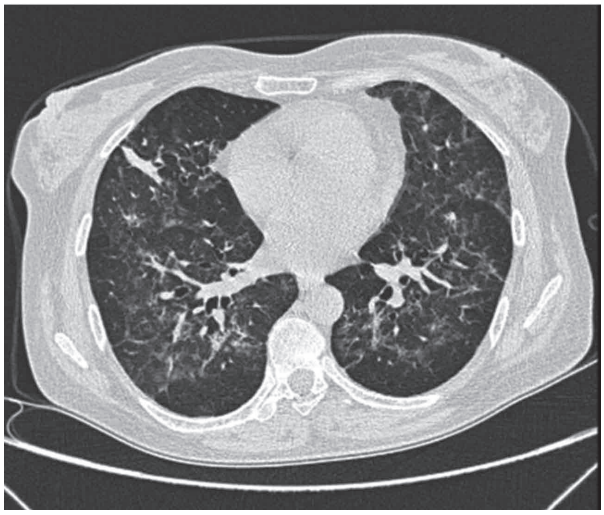

Рис. 2. МСКТ органов грудной полости. Аксиальная проекция. Снимок 2, после лечения

функция левого желудочка. Незначительная митральная и трехстворчатая регургитация. ХСН 0».

Клиническая активность АНЦА-СВ по Бирмингемскому индексу активности васкулита (Birmingham Vasculitis Activity Score, BVAS) составила 30 баллов (максимально 63). Больная выписалась в удовлетворительном состоянии с рекомендациями диспансерного наблюдения у ревматолога и приема преднизолона в суточной дозе 25 мг с последующим постепенным снижением.

Выводы:

1. Повторные пневмонии – серьезный повод для комплексного анализа клинической ситуации. Необходимо еще раз вернуться к сбору анамнеза, подробно проанализировав начало болезни и связь с провоцирующими факторами. В данном случае привлекло внимание и заставило усомниться в диагнозе «внебольничная пневмония» отсутствие факта переохлаждения, малый временной интервал после первого случая инфильтрации в легких, сохранение на момент выписки из стационара высокой скорости оседания эритроцитов (госпитализация 1) и усугубление затенений по данным лучевого обследования легких (в период между госпитализацией 1 и 2).

2. При рецидивах легочного воспаления недопустимо промедление с использованием высокоинформативных диагностических методов, которые в большинстве случаев позволяют верифицировать даже минимальные органные изменения. В представленном нами случае главными объективными методами явились РКТ органов грудной клетки (в течение 2 мес четко прослеживалась отрицательная динамика – от очагово-сливных теней, принятых в первую госпитализацию за бактериальную инфильтрацию, до множественных ретикулярных изменений, зон консолидации в легких и участков матового стекла во вторую) и методы иммунологического тестирования.

3. Не менее важным в таких ситуациях является поиск коморбидных состояний. Необходимо активно и прицельно выявлять признаки поражения других органов и систем. У данной пациентки просматривалась полиорганность – поражение легких, почек, лор-органов, анемия, которые оказались связаны единым патогенетическим механизмом.

4. Описываемое клиническое наблюдение является примером целостного диагностического подхода, позволившего объективизировать дебют АНЦА-ассоциированного васкулита в общей терапевтической практике.

Прозрачность исследования. *Исследование не имело спонсорской поддержки. Авторы несут полную ответственность за предоставление окончательной версии рукописи в печать.*

Декларация о финансовых и других взаимоотношениях*. Все авторы принимали участие в разработке концепции, дизайна исследования и в написании рукописи. Окончательная версия рукописи была одобрена всеми авторами. Авторы не получали гонорар за исследование.*

ЛИТЕРАТУРА

1. Повторная пневмония (предикторы рецидива) / В.А. Добрых [и др.] // Дальневосточный медицинский журнал. – 2016. – № 2. – С.122–127.
2. Clinical characteristics of pneumonia in bedridden patients receiving home care: A 3-year prospective observational study / T. Ishida, H. Tachibana, A. Ito [et al.] // J. Infect. Chemother. – 2015. – Vol. 21 (8). – P.587–591.
3. *Kevric, I.* Significant Aspirations: Recurrent Pneumonia / I. Kevric, R.S. Morehead // The American journal of Medicine – 2013. – Vol. 126 (11). – P.956–959.
4. *Чубукова, О.А.* Особенности эпидемиологии внебольничных пневмоний с сочетанной этиологией / О.А. Чубукова, В.В. Шкарин // Медицинский альманах. – 2017. – № 4 (49). – С.149–154.
5. Клинические рекомендации по диагностике, лечению и профилактике тяжелой внебольничной пневмонии у взрослых / А.Г. Чучалин, А.И. Синопальников, Р.С. Козлов [и др.] // Российское респираторное общество (РРО). Межрегиональная ассоциация по клинической микробиологии и антимикробной химиотерапии (МАКМАХ). – М., 2014. – 82 с.
6. *Рызванович, Ю.А.* Рецидивирующая криптогенная организующаяся пневмония на фоне саркоидоза легких / Ю.А. Рызванович, Е.В. Вовкогон // Российский электронный журнал лучевой диагностики. – 2013. – Т. 3, № 3 – С.57–62.
7. *Байгозина, Е.А.* Дифференциальная диагностика криптогенной организующейся пневмонии у больного с вторичным иммунодефицитом / Е.А. Байгозина, В.И. Совалкин, Е.П. Подгурская // Клиническая медицина. – 2012. – № 11. – С.62–63.
8. Особенности клинического течения идиопатических интерстициальных пневмоний в зависимости от морфологического варианта / Д.В. Петрова [и др.] // Сибирский медицинский журнал. – 2013. – № 3. – С.47–51.
9. American Thoracic Society/European Respiratory Society International Multidisciplinary Consensus Classification of the Idiopathic Interstitial Pneumonias / F. Capron, D. Center, Th.V. Colby [et al.]. // Am. J. Respir. Crit. Care Med. – 2002. – Vol. 165. – P.277–304.

10. *Юматова, Е.А.* Компьютерная томография в диагностике организующейся пневмонии: автореф. дис. … канд. мед. наук / Юматова Елена Анатольевна; ГОУ ВПО РГМУ Росздрава. – М., 2010. – 24 с.
11. *Бекетова, Т.В.* АНЦА-ассоциированные системные васкулиты / Т.В. Бекетова; под ред. Е.Л. Насонова. – М.: ГЭОТАР-Медиа, 2014. – 46 с.

REFERENCES

1. Dobrykh VA, Ukhabotin AS, Sredniy PA, Makarevich AM, Uvarova IV. Povtornaya pnevmoniya (prediktory retsidiva) [Recurrent pneumonia (predictors of relapses)]. Dal'nevostochnyy meditsinskiy zhurnal [Far Eastern Medical Journal]. 2016; 2: 122-127.
2. Ishida T, Tachibana H, Ito A, Ikeda S, Furuta K, Nishiyama A, Noyama M, Tokioka F, Yoshioka H, Arita M. Clinical characteristics of pneumonia in bedridden patients receiving home care: A 3-year prospective observational study. J Infect Chemother. 2015; 21 (8): 587-591.
3. Kevric Ines, Morehead Richard S. Significant Aspirations: Recurrent Pneumoni. The American journal of Medicine. 2013; 126 (11): 956–959.
4. Chubukova OA, Shkarin VV. Osobennosti epidemiologii vnebol'nichnyh pnevmonij s sochetannoj etiologiej [Epidemiology features of community-acquired pneumonia with a combined etiology]. Medicinskij al'manah [Medical Almanac]. 2017; 4 (49): 149-154.
5. Chuchalin AG, Sinopalnikov AI, Kozlov RS et al. Klinicheskie rekomendacii po diagnostike, lecheniyu i profilaktike tyazheloj vnebol'nichnoj pnevmonii u vzroslyh [Clinical Guidelines on Diagnosis, Treatment and Prophylaxis of Severe Community-Acquired Pneumonia in Adults]. Rossijskoe respiratornoe obshchestvo (RRO); Mezhregional'naya associaciya po klinicheskoj mikrobiologii i antimikrobnoj himioterapii (MAKMAH) [Russian Respiratory Society; Interregional Association for Clinical Microbiology and Antimicrobial Chemotherapy (IACMAC)]. 2014; 82 p.
6. Ryzvanovich YuA, Vovkogon EV. Recidiviruyushchaya kriptogennaya organizuyushchayasya pnevmoniya na fone sarkoidoza legkih [Recurrent cryptogenic organizing pneumonia associated with pulmonary sarcoidosis]. Rossijskij elektronnyj zhurnal luchevoj diagnostiki [Russian electronic journal of radiology]. 2013; 3 (3): 57-62.
7. Baigozina EA, Sovalkin VI, Podgurskaya EP. Differencial'naya diagnostika kriptogennoj organizuyushchejsya pnevmonii u bol'nogo s vtorichnym immunodeficitom. [Differential diagnosis of cryptogenic organizing pneumonia in a patient with secondary immunodeficiency]. Klinicheskaya medicina [Clinical Medicine]. 2012; 11: 62-63.
8. Petrova DV, Kornilova TA, Tseymah IYa, Kramar IP, Belyakova II, Sosnova OL, Shoikhet YaN. Osobennosti klinicheskogo techeniya idiopaticheskih intersticial'nyh pnevmoniya v zavisimosti ot morfologicheskogo varianta [Clinical manifestations of idiopathic interstitial pneumonia depending on its morphological form]. Sibirskij medicinskij zhurnal [Siberian Medical Journal]. 2013; 3: 47-51.
9. Frédrique Capron, David Center, Thomas V. Colby, Jean-François Cordier, Roland M. duBois, American Thoracic Society / European Respiratory Society International Multidisciplinary Consensus Classification of the Idiopathic Interstitial Pneumonias. Am J Respir Crit Care Med. 2002; 165: 277-304.
10. Yumatova EA. Komp'yuternaya tomografiya v diagnostike organizuyushchejsya pnevmonii [Computed tomography in the diagnosis of organizing pneumonia]. Moskva: RGMU [Moscow: The Russian State Medical University]. 2010; 24 p.
11. Beketova TV, Nasonova EL ed. ANCA-associirovannye sistemnye vaskulity [ANCA-associated systemic vasculitis]. Moskva: GEOTAR-Media [Moscow: GEOTAR-Media]. 2014; 46 p.

© И.Ф. Хафизова, А.Р. Галявиева, 2018

УДК 616.74-009.17-06:[616.62+616.352]-008.222 DOI: 10.20969/VSKM.2018.11(5).169-172

ТАЗОВЫЕ НАРУШЕНИЯ ПРИ МИАСТЕНИИ ГРАВИС: КЛИНИЧЕСКОЕ НАБЛЮДЕНИЕ

ХАФИЗОВА ИРИНА ФАРИТОВНА*, канд. мед. наук, доцент кафедры неврологии, нейрохирургии и медицинской генетики ФГБОУ ВО «Казанский государственный медицинский университет» Минздрава России, Россия, 420012, Казань, ул. Бутлерова, 49, e-mail: sclerdissem@mail.ru*
ГАЛЯВИЕВА АДЕЛЯ РАФКАТОВНА*, врач-невролог отделения неврологии № 2 ГАУЗ «Городская клиническая больница № 7», Россия, 420103, Казань, ул. Чуйкова, 54; очный аспирант кафедры неврологии, нейрохирургии и медицинской генетики ФГБОУ ВО «Казанский государственный медицинский университет» Минздрава России, Россия, 420012, Казань, ул. Бутлерова, 49, e-mail: gal-adelya@mail.ru*

Реферат. ***Цель исследования*** – представить наблюдение тазовых расстройств у пациентки с установленным диагнозом «миастения гравис». ***Материал и методы.*** Проведено комплексное обследование, выявлены особенности клинического течения и оказания медицинской помощи в ГАУЗ ГКБ № 7 г. Казани у пациентки с миастенией гравис. ***Результаты и их обсуждение.*** Миастения гравис – это заболевание нервно-мышечного аппарата, связанное с аутоиммунным повреждением антителами постсинаптических ацетилхолиновых рецепторов скелетных мышц, заболевание относится к группе орфанных. Заболеваемость колеблется от 0,3 до 2,8 на 100 000 населения, по некоторым оценкам, она затрагивает более 700 000 человек по всему миру. Распространенность миастении гравис выше у женщин, что характерно для аутоиммунных заболеваний. В классическом варианте заболевание проявляется флюктуирующей слабостью отдельных групп скелетных мышц и может быть различной степени выраженности – от легкой до выраженной, угрожающей жизни пациента. Диагностика миастении гравис является сложной задачей, что обусловлено не только редкой встречаемостью, но и гетерогенной клинической картиной, которая «имитирует» большое количество других заболеваний. Однако нарушение функции тазовых органов в клинической картине миастении гравис встречаются редко. В литературе описаны 7 наблюдений *de novo* нарушения мочеиспускания при миастении гравис и 2 наблюдения с нарушением дефекации. Мы сообщаем о 54-летней женщине с серопозитивной генерализованной миастенией гравис без тимомы, у которой на фоне прогрессирования заболевания возникли нарушения функции тазовых органов в виде недержания мочи и анальной инконтиненции. ***Выводы.*** Приведенное клиническое наблюдение свидетельствует о том, что тазовые нарушения могут быть одним из симптомов миастении гравис, и неврологи должны быть осведомлены об этом редком проявлении заболевания.
Ключевые слова: миастения гравис, тазовые нарушения.
Для ссылки: Хафизова, И.Ф. Тазовые нарушения при миастении гравис: клиническое наблюдение / И.Ф. Хафизова, А.Р. Галявиева // Вестник современной клинической медицины. – 2018. – Т. 11, вып. 5. – С.169–172. ***DOI:*** 10.20969/VSKM.2018.11(5).169-172.

PELVIC ORGAN DISORDERS IN PATIENTS WITH MYASTHENIA GRAVIS: CLINICAL CASE PRESENTATION

KHAFIZOVA IRINA F., *C. Med. Sci., associate professor of the Department of neurology, neurosurgery and medical genetics of Kazan State Medical University, Russia, 420012, Kazan, Butlerov str., 49, e-mail: sclerdissem@mail.ru*
GALYAVIEVA ADELYA R., *neurologist of the Department of neurology № 2 of City Clinical Hospital № 7, Russia, 420103, Kazan, Chuikov str., 54; postgraduate student of the Department of neurology, neurosurgery and medical genetics of Kazan State Medical University, Russia, 420012, Kazan, Butlerov str., 49, e-mail: gal-adelya@mail.ru*

Abstract. ***Aim.*** The aim of the study was to present the case of pelvic disorders in a patient diagnosed with myasthenia gravis. ***Material and methods.*** A complex examination was carried out. The features of the clinical course and medical care provided in City Clinical Hospital № 7 in Kazan to a patient with myasthenia gravis were revealed. ***Results and discussion.*** Myasthenia gravis is a neuromuscular disease associated with autoimmune damage by antibodies against skeletal muscle postsynaptic acetylcholine receptors. The disease belongs to the orphan group. The incidence ranges from 0,3 to 2,8 per 100 000. It is estimated, that the disease has affected more than 700 000 people worldwide. The prevalence of myasthenia gravis is higher in women, which is typical for autoimmune diseases. In classical type, clinical manifestations of the disease are represented by fluctuating muscle weakness in separate skeletal muscle groups. The degree of severity varies from mild to pronounced, which is life-threatening for the patients. Diagnosis of myasthenia gravis is a difficult task not only because of a rare incidence, but also due to a heterogeneous clinical picture that resembles a large number of other diseases. However, the pelvic organ dysfunction is rare in the clinical course of myasthenia gravis. Seven cases of de novo urination disorders in myasthenia gravis and 2 cases of fecal incontinence have been described in literature. Our report is about 54-year-old woman with seropositive generalized myasthenia gravis without thymoma, who presents with impaired pelvic organ function evident as urinary/fecal incontinence. ***Conclusion.*** The clinical case indicates that pelvic dysfunction can appear as one of the symptoms of myasthenia gravis. So that, neurologists should be aware of this rare manifestation of the disease
Key words: myasthenia gravis, pelvic organ dysfunction.
For reference: Khafizova IF, Galyavieva AR. Pelvic organ disorders in patients with myasthenia gravis: clinical case presentation. The Bulletin of Contemporary Clinical Medicine. 2018; 11 (5): 169–172. ***DOI:*** 10.20969/VSKM.2018.11(5).169-172.

Введение. Миастения гравис – аутоиммунное нервно-мышечное заболевание, опосредуемое В-клеточным иммунным ответом, при котором связывание аутоантител с компонентами постсинаптической мембраны, чаще всего с никотиновыми ацетилхолиновыми рецепторами (АХР) [1], клинически проявляется мышечной утомляемостью. Доказано, что кроме Н-ацетилхолиновых рецепторов мишенями аутоиммунного повреждения могут быть и другие структуры постсинаптической мембраны, а именно мышечная специфичная киназа (MUSK), липопротен, связанный с белком 4 (LRP4), или агрин [2, 3]. Заболеваемость колеблется от 0,3 до 2,8 на 100 000 населения и по оценкам затрагивает более 700 000 человек по всему миру [4].

Заболевание проявляется патологической утомляемостью скелетной мускулатуры, особенностью которой является вариабельность и изменяемость в течение дня в зависимости от физической нагрузки.

Тазовые нарушения в форме дисфункции мочевого пузыря и/или анального сфинктера при миастении являются необычными и редко встречающимися проявлениями заболевания. В зарубежной литературе имеются сообщения о недержании мочи у мужчин с миастенией гравис после перенесенной операции с трансуретральной резекцией предстательной железы [5].

Всего описано 6 наблюдений *de novo* у пациентов с приобретенной миастенией в сочетании с дисфункцией мочеиспускания [6, 7] и 1 наблюдение у 6-летнего пациента с врожденной миастенией [8]. Сочетание дисфункции мочеиспускания и дефекации у пациентов с миастенией встречаются еще реже. На сегодняшний день имеется лишь по одному сообщению об анальной инконтиненции (недержание кала) [9] и констипации [10] в сочетании с нарушением мочеиспускания у пациентов с миастенией.

Все доступные наблюдения по дисфункции мочевого пузыря при миастении гравис представлены в *таблице*. Согласно доступным публикациям среди пациентов с миастенией гравис все страдали генерализованной формой заболевания, значительно преобладали женщины. Не выявлено какой-либо зависимости от возраста пациентов с момента заболевания миастенией до появления тазовых нарушений. Дебют тазовых нарушений варьировал от 2 мес до 12 лет с момента манифестации заболевания. Необходимо отметить, что практически все пациенты страдали от резких позывов к мочеиспусканию с недержанием мочи и последующим чувством неполного опорожнения мочевого пузыря после акта мочеиспускания. Нарушение мочеиспускания было подтверждено урофлуометрическим исследованием. Уродинамические показатели выявляли как атонию мочевого пузыря, так и утомляемость поперечно-полосатого сфинктера уретры. Консервативные методы терапии предусматривали коррекцию дозы кортикостероидов с последующей тимэктомией (в случаях с тимомой) с переменным успехом, альтернативные методы включали методы электростимуляции путем наложения электродов на надлобковую область [8].

Клиническое наблюдение. 54-летняя женщина в апреле 2017 г. начала предъявлять жалобы на слабость при жевании (не могла в полную силу сжать челюсти при жевании твердой пищи), на опущение век, отмечала, что симптомы нарастают во второй половине дня. Ранее не было эпизода гриппоподобного заболевания или диареи. С течением времени появились жалобы на изменение голоса (стал гнусавым), поперхивание жидкостью, общую слабость, появилась трудность при поднимании по лестнице, в связи с чем обратилась за медицинской помощью, начала обследование. На электромиограмме (ЭМГ) зарегистрирован декремент по амплитуде 50,4% (в норме до 10%). Серологическое исследование крови выявило антитела (АТ) к ацетилхолиновому рецептору – 18,340 нмоль/л (норма <0,45), АТ к скелетным мышцам (AStMA), IgG – 1:320 титр (<1:20). Рентгеновская компьютерная томография органов грудной клетки не выявила очаговой и инфильтративной патологии, определялись признаки лимфаденопатии. Была диагностирована генерализованная форма миастении, назначена терапия антихолинэстеразными препаратами (АХЭП) – калимин в дозировке 180 мг/сут, препараты калия, симптомы временно регрессировали. В дальнейшем в связи с неполной компенсацией симптоматики доза АХЭП была увеличена (калимин до 240 мг/сут), положительной динамики не последовало. В августе 2017 г. проведено 3 сеанса плазмафереза, назначена гормонотерапия (преднизолон по схеме: 10 мг через день с последующим увеличением дозы на 5 мг каждые 10 дней до 40 мг в течение 2 мес).

Отчеты о случаях с миастенией и дисфункцией мочевого пузыря

Автор	Пол, возраст	АнтиАХР/АнтиMus к антителам	Дисфункция	Уродинамические показатели	Лечение
Matsui et al., 1995	Жен., 20 лет	Серонегативная	Недержание мочи	Атония мочевого пузыря	Гормонотерапия, тимэктомия
Sandler et al., 1998	Жен., 39 лет	АТ к АХР	Недержание мочи с последующей задержкой мочи	Арефлексия детрузора	Чистая прерывистая катетеризация
Kaya, Karaman, 2005	Жен., 61 год	Не указано	Частые мочеиспускания, трудности в мочеиспускании, ощущение неполного опорожнения мочевого пузыря	Недостаточность детрузора, повышенная остаточная моча	Чистая прерывистая катетеризация 6 раз в день
Pannek et al., 2009	Муж., 6 лет	Не указано	Недержание мочи, преимущественно ночной энурез	Уменьшение максимальной скорости потока (12 см^3/с) без признаков детрузорно-сфинктерной дискоординации	Электростимуляция (7 Hz; impulse width 250 ms; Tic* Medizintechnik, Dorsten, Germany) 20 мин дважды в день
Verollet et al., 2010	Жен., 45 лет	АТ к АХР	Недержание мочи	Утомляемость сфинктера	Тимэктомия в перспективе
Marouani I. et al., 2012	Жен.,13 лет	Серонегативная	Поллакиурия и дизурия	Арефлексия детрузора с гиперактивным сфинктером уретры	Прерывистая катетеризация 5 раз в день, тимэктомия
Antoniou et al., 2016	Жен., 21 год	Не указано	Недержание мочи	Экстренные неспровоцированные сокращения мочевого пузыря	Стимуляция претибиального нерва [11]

Примечание. Муж. – мужской пол; Жен. – женский пол; АХР – ацелинхолиновый рецептор; Musk – мышечная специфическая киназа; АТ – антитела.

В октябре 2017 г. (6 мес с начала заболевания) на фоне перенесенной инфекции с последовавшим нарастанием бульбарных нарушений, общей слабости начала предъявлять жалобы на нарушение мочеиспускания – резкий позыв на мочеиспускание, трудности в удержании мочи при позыве, частое неудержание мочи, из-за чего вынуждена пользоваться постоянно впитывающими влагу прокладками, а также неудержание кала, каломазание. Предполагая возможный побочный эффект АХЭП (калимин) в виде частых позывов на мочеиспускание, с целью дифференциальной диагностики АХЭП на время нахождения в стационаре был отменен. Несмотря на это, нарушение функции тазовых органов не регрессировало. Необходимо отметить, что пациентка принимала АХЭП (калимин) с момента постановки диагноза «миастения гравис», а недержание мочи/кала, частые позывы к мочеиспусканию произошли гораздо позже на фоне прогрессирования и декомпенсации заболевания. В данном наблюдении тазовые нарушения скорее свидетельствовали в пользу симптомов утомляемости, слабости, связанных с миастенией гравис. С целью установления причин тазовых нарушений пациентка была консультирована урологом, проктологом, прошла ряд объективных методов исследования. При урофлуометрии у пациентки произошел импертивный позыв на 100 мл с неудержанием; выявлено снижение максимальной скорости мочеиспускания (Q_{max} – 8,2 мл/с, норма – 20 мл/с и более), средней скорости мочеиспускания ($Q_{ср}$ – 4,7 мл/с, норма 10 мл/с и более) при объеме мочеиспускания 58,9 мл. Проведена сфинктерометрия анального сфинктера, данные которой продемонстрировали снижение тонуса до 3 единиц (норма 13), снижение волевого усилия до 7 единиц (норма 31), что соответствует анальной инконтиненции 2–3-й степени. Таким образом, у данной пациентки экстренное неспровоцированное сокращение детрузора с утомляемостью сфинктера уретры сочеталось с утомляемостью анального сфинктера вплоть до арефлексии.

Пациентка получала лечение гормонами (преднизолон мг/кг массы тела), И.Г.Вена (10% из расчета 70 г на курс). Достигнуто общее улучшение состояния, но нарушения тазовых функций сохранялись.

Выводы. Миастения гравис является одним из самых распространенных заболеваний нервно-мышечного аппарата, но тазовые нарушения в сочетании с миастенией встречаются крайне редко. Впервые подобные нарушения обнаружили у мужчин с трансуретральной простатэктомией [5]. Позднее, однако, стали описывать наблюдения тазовых расстройств в виде дисфункции мочеиспускания *de novo* у женщин с миастенией гравис, что свидетельствовало либо о худшем прогнозе заболевания, либо о нарастании симптомов. Было выдвинуто предположение, что автономная дисфункция может указывать на подгруппу пациентов с худшим прогнозом [7]. При миастении гравис с антителами против мускариновых рецепторов можно объяснить дисфункцию гладких мышц, включая детрузор [10]. Было предположено, что возникает поражение АХР собственно детрузора или тазовых ганглий [7]. Предположительно недержание кала связано с утомляемостью наружного поперечно-полосатого сфинктера прямой кишки [9].

С учетом редкой встречаемости тазовых нарушений при миастении можно рассуждать о высокой аутоиммунной активности, что предполагает худший прогноз заболевания. Неврологи должны быть осведомлены о таком редком проявлении миастении гравис для дальнейшего адекватного ведения данной группы пациентов.

Прозрачность исследования. *Исследование не имело спонсорской поддержки. Авторы несут полную ответственность за предоставление окончательной версии рукописи в печать.*

Декларация о финансовых и других взаимоотношениях*. Все авторы принимали участие в разработке концепции, дизайна исследования и в написании рукописи. Окончательная версия рукописи одобрена всеми авторами. Авторы не получали гонорар за исследование.*

ЛИТЕРАТУРА

1. *Sanders, D.B.* International consensus guidance for management of myasthenia gravis / D.B. Sanders, G.I. Wolfe // Neurology. – 2016. – Vol. 87, № 4. – P.419–425.

2. *Gilhus, N.E.* Myasthenia gravis: subgroup classification and therapeutic s trategies / N.E. Gilhus, J.J. Verschuuren // Lancet Neurol. – 2015. – Vol. 14. – P.1023–1036.
3. *Meriggioli, M.N.* Autoimmune myasthenia gravis: emerging clinical and biological heterogeneity / M.N. Meriggioli, D.B. Sanders // Lancet Neurol. – 2009. – Vol. 8, № 5. – P.475–499.
4. The epidemiology of neuromuscular disorders: a comprehensive overview of the literature / J.C.W. Deenen, C.G.C. Horlings, J.J.G.M. Verschuuren, A.L.M. Verbeek // J. Neuromuscul Dis. – 2015. – Vol. 2, № 1. – P.73–85.
5. *Khan, Z.* Urinary incontinence after transurethral resection of prostate in myasthenia gravis patients / Z. Khan, A. Bhola // Urology. – 1989. – Vol. 34, № 3. – P.168–169.
6. Seronegative myasthenia gravis with bladder dysfunction / I. Marouani, I. Kraoua, H. Benrhouma [et al.] // Rev. Neurol. – 2012. – Vol. 168. – P.299–300.
7. *Kaya, C.* Case report: A case of bladder dysfunction due to myasthenia gravis / C. Kaya, I. Karaman // Int. Urol. Nephrol. – 2005. – Vol. 37. – P.253–255.
8. *Pannek, J.* Successful treatment of overactive bladder in a child with myasthenia gravis / J. Pannek, U. Grigoleit // Scand. J. Urol. Nephrol. – 2008. – Vol. 42, № 4. – P.397–398.
9. *Berger, A.R.* Myasthenia gravis presenting as uncontrollable flatus and urinary/fecal incontinence (letter) / A.R. Berger, M. Swerdlow, S. Herskovitz // Muscle Nerve. – 1996. – Vol. 19, № 1. – P.113–114.
10. *Sandler, P.M.* Detrusor areflexia in a patient with myasthenia gravis / P.M. Sandler, C. Avillo, S.A. Kaplan // Int. J. Urol. – 1998. – Vol.5, № 2. – P.188–190.
11. *Antoniou, A.* Successful treatment of urodynamic detrusor over-activity in a young patient with myasthenia gravis using pretibial nerve stimulation with follow-up to two years / A. Antoniou, J. Mendez Rodrigues, N. Comi // Journal of the Royal Society of Medicine Open. – 2016. – Vol. 7, № 8. – P.1–3.

REFERENCES

1. Sanders DB, Wolfe GI, et al. International consensus guidance for management of myasthenia gravis. Neurology. 2016; 87 (4): 419–425.
2. Gilhus NE, Verschuuren JJ. Myasthenia gravis: subgroup classification and therapeutic strategies. Lancet Neurology. 2015; 14: 1023–1036.
3. Meriggioli MN, Sanders DB. Autoimmune myasthenia gravis: emerging clinical and biological heterogeneity. Lancet Neurology. 2009; 8 (5): 475–99.
4. Deenen JCW, Horlings CGC, Verschuuren JJGM, Verbeek ALM. The epidemiology of neuromuscular disorders: a comprehensive overview of the literature. J Neuromuscul Dis. 2015; 2 (1): 73–85.
5. Khan Z, Bhola A Urinary incontinence after transurethral resection of prostate in myasthenia gravis patients. Urology. 1989; 34 (3): 168–169.
6. Marouani I, Kraoua I, Benrhouma H, et al. Seronegative myasthenia gravis with bladder dysfunction. Rev Neurol. 2012; 168: 299–300.
7. Kaya C, Karaman I. Case report: A case of bladder dysfunction due to myasthenia gravis. Int Urol Nephrol. 2005; 37: 253–255.
8. Pannek J, Grigoleit, U. Successful treatment of overactive bladder in a child with Myasthenia gravis. Scand J Urol Nephrol. 2008; 42 (4): 397–398.
9. Berger AR, Swerdlow M, Herskovitz S. Myasthenia gravis presenting as uncontrollable flatus and urinary/fecal incontinence (letter). Muscle Nerve. 1996: 19 (1): 113-114.
10. Sandler PM, Avillo C, Kaplan SA. Detrusor areflexia in a patient with myasthenia gravis. Int J Urol. 1998; 5 (2): 188–190.
11. Antoniou A, Mendez Rodrigues J, Comi N. Successful treatment of urodynamic detrusor over-activity in a young patient with Myasthenia gravis using pretibial nerve stimulation with follow-up to two years. Journal of the Royal Society of Medicine Open. 2016; 7 (8): 1–3.

© В. Ф. Чикаев, Ю.В. Бондарев, Р.Ф. Маннанов, А.Р. Михайлов, 2018

УДК [616.26-001.48-036.14-06:616.381-002-02:616.341-007.251]-089 DOI: 10.20969/VSKM.2018.11(5).172-176

ОПЫТ ПРИМЕНЕНИЯ МЕТОДА IPOM ПРИ РАЗРЫВЕ ДИАФРАГМЫ СО СРОКОМ ДАВНОСТИ И ПЕРФОРАЦИИ ТОНКОЙ КИШКИ В ПЛЕВРАЛЬНОЙ ПОЛОСТИ

ЧИКАЕВ ВЯЧЕСЛАВ ФЕДОРОВИЧ*, докт. мед. наук, профессор кафедры травматологии ортопедии и ХЭС ФГБОУ ВО «Казанский государственный медицинский университет», Минздрава России, Россия, 420012, Казань, ул. Бутлерова, 49, e-mail: prof.chikaev@ gmail.com*
БОНДАРЕВ ЮРИЙ ВИКТОРОВИЧ*, канд. мед. наук, зав. хирургическим отделением № 3 ГАУЗ «Городская клиническая больница № 7», Россия, 420103, Казань, ул. Чуйкова, 54*
МАННАНОВ РАВИЛЬ ФАРИДОВИЧ*, врач-хирург хирургического отделения № 3 ГАУЗ «Городская клиническая больница № 7», Россия, 420103, Казань, ул. Чуйкова, 54*
МИХАЙЛОВ АЛЕКСЕЙ РАДИОНОВИЧ*, врач-хирург хирургического отделения № 3 ГАУЗ «Городская клиническая больница № 7», Россия, 420103, Казань, ул. Чуйкова, 54*

Реферат. ***Цель*** – представить опыт применения методики IPOM при восстановлении разрыва диафрагмы со сроком давности в условиях перитонита и эмпиемы плевры как следствие перфорации тонкой кишки в плевральную полость. ***Материал и методы***. Проведено комплексное исследование оказания медицинской помощи мужчине 58 лет в ГАУЗ ГКБ № 7 г.Казани со сроком давности, разрывом и тотальным дефектом диафрагмы, перфорацией тонкой кишки в плевральную полость, развитием перитонита и эмпиемы плевры. Пациент госпитализирован в хирургическое отделение № 3 с диагнозом «аппендикулярный инфильтрат». При рентгеновском исследовании грудной клетки: купола диафрагмы с ровными и четкими контурами, левый купол релаксирован до уровня переднего отрезка III ребра. Случай расценен как хроническая релаксация диафрагмы. В результате консервативной терапии инфильтрат разрешился, выписан на 10-е сут в удовлетворительном состоянии. На 7-е сут после выписки пациент госпитализирован в стационар с клиникой острого аппендицита. Под общим обезболиванием проведена срединная лапаротомия. При разделении инфильтрата вскрыт абсцесс, выявлена перфорация сигмовидной кишки в полость абсцесса, аппендэктомия, частичная резекция сигмовидной кишки, выведена сигмостома. ***Результаты и их обсуждение.*** В послеоперационном периоде пациент на 12-е сут отмечал ухудшение состояния, появилась клиника распространенного перитонита, экстренно произведена релапаротомия. При ревизии брюшной полости: желудок, тонкая кишка, селезенка, селезеночный угол толстой кишки смещены в левую плевральную полость. В плевральной полости – 500 мл тонкокишечного содержимого. Левый купол диафрагмы практически отсутствует, края диафрагмы рубцово изменены, дефект диафрагмы V степени. Причиной перитонита явилась перфорация острой язвы подвздошной кишки, эвентрированной в плевральную полость. Санация плевральной, брюшной полостей проведена путем промывания 0,5% водным раствором хлоргексидина. Восстановление диафрагмы не представляется возможным из-за большого дефекта тканей. Для протезирования диафрагмы использовали принцип IPOM (intraperitoneal onlay of mesh) с применением композитной сетки Parietex «Optimized

Compozite Mesh». Перфорация подвздошной кишки ушита двурядным швом, декомпрессия кишечника – интубацией тонкой кишки по Эбботу – Миллеру, операция завершена ресигмостомией. В послеоперационном периоде проводились комплексная многокомпонентная терапия, мониторинговая коррекция жизненно важных функций организма. На 2-е сут на контрольной рентгенограмме грудной клетки левое легкое расправлено, смещение средостения восстановилось, остаточная полость в синусе в динамике лечения разрешилась. Пациент выписан на 30-е сут после релапаротомии в удовлетворительном состоянии. На контрольной рентгенограмме в динамике через 3 мес легкое расправлено. ***Выводы.*** Применение метода IPOM может быть рекомендовано для протезирования большого дефекта диафрагмы сеткой Parietex «Optimized Compozite Mesh».
Ключевые слова: пациент, повреждение, диафрагма, перитонит.
Для ссылки: Опыт применения метода IPOM при разрыве диафрагмы со сроком давности и перфорации тонкой кишки в плевральной полости / В.Ф. Чикаев, Ю.В.Бондарев, Р.Ф. Маннанов, А.Р. Михайлов // Вестник современной клинической медицины. – 2018. – Т. 11, вып. 5. – С.172–176. ***DOI:*** 10.20969/VSKM.2018.11(5).172-176.

EXPERIENCE OF IPOM METHOD APPLICATION IN RUPTURE OF THE DIAPHRAGM WITH THE LIMITATION PERIOD AND SMALL INTESTINE PERFORATION IN THE PLEURAL CAVITY

CHIKAEV VYACHESLAV F.*, D. Med. Sci., professor of the Department of traumatology, orthopedics and extreme situation surgery of Kazan State Medical University, Russia, 420012, Kazan, Butlerov str., 49, e-mail: prof.chikaev@ gmail.com*
BONDAREV YURY V.*, D. Med. Sci., Head of the Department of Surgery № 3 of City Clinical Hospital № 7, Russia, 420000, Kazan, Chuykov str., 54*
MANNANOV RAVIL F.*, surgeon of the Department of Surgery № 3 of City Clinical Hospital № 7, Russia, 420000, Kazan, Chuykov str., 54*
MIKHAYLOV ALEXEY R.*, surgeon of the Department of Surgery № 3 of City Clinical Hospital № 7, Russia, 420000, Kazan, Chuykov str., 54*

Abstract. ***Aim.*** The aim of the study is to present the experience of using IPOM technique in restoring a diaphragm rupture with a limitation period in conditions of peritonitis and empyema, as a result of small intestine perforation into the pleural cavity. ***Material and methods.*** A comprehensive analysis of medical care provided to a 58-year-old male patient admitted to City Clinical Hospital № 7 in Kazan with limitation period, rupture and total defect of the diaphragm, small intestine perforation into the pleural cavity with development of peritonitis and pleural empyema was conducted. The patient was hospitalized to the surgical department № 3 with a diagnosis of appendicular infiltration. According to chest X-ray examination: the dome of the diaphragm had smooth and clear contours, the left dome was relaxed to the level of the anterior segment of the 3rd rib. The case was regarded as chronic relaxation of the diaphragm. The infiltrate resolved as a result of conservative therapy. The patient was discharged on the 10th day in a satisfactory condition. On day 7 after discharge, the patient was hospitalized with the symptoms of acute appendicitis. Median laparotomy was performed under general anesthesia. When the infiltrate was divided an abscess was opened, sigmoid colon perforation into the abscess cavity was revealed, an appendectomy with partial resection of the sigmoid colon was performed, sigmostomy was exteriorized. ***Results and discussion.*** In the postoperative period on the 12th day the patient noted deterioration of the condition and the symptoms of peritonitis appeared. Emergency relaparotomy was performed. Revision of the abdominal cavity has showed that the stomach, small intestine, spleen and splenic angle of the colon were displaced into the left pleural cavity. There was 500 ml of enteric content in the pleural cavity. The left dome of the diaphragm was practically absent. The edges of the diaphragm scar have changed. Defect of the diaphragm was of the V degree. The cause of peritonitis was perforation of an acute ulcer of the ileum, which has been released into the pleural cavity. Sanitation of the pleural and abdominal cavities was performed by washing with 0,5% chlorhexidine aqueous solution. Restoration of the diaphragm was not possible due to a large tissue defect. The IPOM (intraperitoneal onlay of mesh) principle was applied using Parietex «Optimized Compozite Mesh» for prosthesis of the diaphragm. The perforation of the ileum was sutured with a double suture. Decompression of the intestine was performed by Abbott – Miller intubation of the small intestine. The surgery was completed with resigmostomy. Complex multicomponent therapy, monitoring and correction of vital body functions were carried out in the postoperative period. The left lung straightened on the second day according to the chest chest x-ray. The mediastinum was restored, and residual cavity in the sinus was resolved in the process of treatment. The patient was discharged 30 days after relaparotomy in a satisfactory condition. According to the control x-ray in three months, the lung was straightened**.** ***Conclusion.*** IPOM method application using Parietex «Optimized Compozite Mesh» can be recommended for prosthetics of large diaphragm defects.
Key words: patient, damage, diaphragm, peritonitis.
For reference: Chikaev VF, Bondarev YuV, Mannanov RF, Mikhaylov AR. Experience of IPOM method application in rupture of the diaphragm with the limitation period and small intestine perforation in the pleural cavity. The Bulletin of Contemporary Clinical Medicine. 2018; 11 (5): 172–176. ***DOI:*** 10.20969/VSKM.2018.11(5).172-176.

Повреждение диафрагмы – одна из тяжелых патологий в неотложной хирургии. В большинстве случаев травма диафрагмы диагностируется сразу после травмы. В то же время диагностика закрытых повреждений диафрагмы нередко вызывает трудности даже при использовании современных методов диагностики [1]. Сложность диагностики обусловлена бессимптомностью клинической картины, тяжестью состояния и стушевывается другими, более тяжелыми травмами сочетанных повреждений. Особенно настороженным в плане повреждений диафрагмы необходимо быть при сочетанной травме грудной клетки [1]. Не диагностированные повреждения диафрагмы нередко выявляются только при ее осложнениях. Если при небольших повреждениях восстановление диафрагмы сложности не вызывает, то при разрывах с большим дефектом тканей, требующих применения синтетического материала, особенно в условиях сочетанных гнойно-воспалительных осложнений, таких как перитонит, плеврит, возникают существенные сложности [2]. На современном этапе появление качественных полимерных протезов с возможностью их интраперитонеального применения позволяет эффективно проводить пластику дефектов передней брюшной стенки [2, 3, 4].

Цель – представить опыт применения методики IPOM при восстановлении не диагностированного разрыва диафрагмы в условиях перитонита и эмпиемы плевры вследствие перфорации тонкой кишки в плевральной полости в связи с редкостью и сложностью диагностики и лечения.

Материал и методы. Проведено комплексное исследование оказания медицинской помощи мужчине 58 лет в ГАУЗ ГКБ № 7. г. Казани с не диагностированным

разрывом и тотальным дефектом диафрагмы со сроком давности, впоследствии осложненным перфорацией тонкой кишки в плевральной полости, развитием перитонита и эмпиемы плевры. Пациент госпитализирован в хирургическое отделение № 3 с диагнозом «аппендикулярный инфильтрат». При рентгеновском исследовании грудной клетки: купола диафрагмы с ровными и четкими контурами, левый купол релаксирован до уровня переднего отрезка III ребра. Костодиафрагмальные синусы свободные. Тень сердца не расширена, смещена вправо *(рис. 1)*. Случай расценен как хроническая релаксация диафрагмы. Клинических признаков дыхательной недостаточности нет.

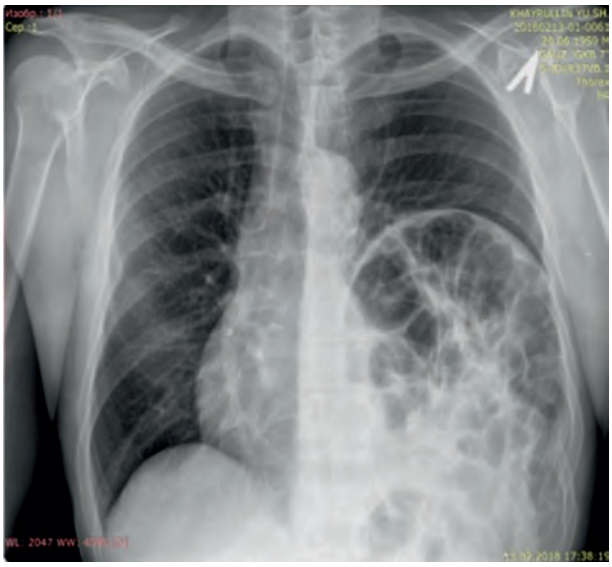

Рис. 1. Купола диафрагмы с ровными и четкими контурами, левый купол релаксирован до уровня переднего отрезка III ребра

В результате консервативной терапии инфильтрат разрешился, выписан на 10-е сут в удовлетворительном состоянии, температура – 36,6°С, лейкоциты – $6{,}9\times10^9$/л. На 7-е сут после выписки пациент госпитализирован в стационар с клиникой острого аппендицита. Анализ крови: Hb – 133 г/л; эритроциты – $4{,}36\times10^{12}$/л; лейкоциты – $28{,}9\times10^9$/л, имеется сдвиг лейкоформулы влево с показателями: палочкоядерные – 11%, сегментоядерные – 75%, моноциты – 10%, лимфоциты – 4%. лейкоцитарный индекс интоксикации (ЛИИ) – 6,9.

После предоперационной подготовки пациент экстренно оперирован. Под наркозом доступом по Волковичу – Дьяконову произведена лапаротомия в правой подвздошной области. Червеобразный отросток воспален, отечен, в инфильтрате с сигмовидной кишкой. При разделении инфильтрата вскрыт абсцесс, выявлена перфорация сигмовидной кишки в полость абсцесса. Произведена срединная лапаротомия, аппендэктомия, резекция сигмовидной кишки, выведена сигмостома в левой подвздошной области. При бактериологическом исследовании отделяемого брюшной полости выделен *Enterococcus faecium* 1×10^7 КОЭ/мл, чувствительный к ванкомицину и линезолиду. За время наблюдения в отделении реанимации состояние стабильное с положительной динамикой. 2 марта 2018 г. пациент переведен в хирургическое отделение.

Результаты и их обсуждение. В послеоперационном периоде пациент получал комплексное лечение: коррекция гомеостаза, направленная антибактериальная терапия, профилактика эрозивно-язвенных поражений желудочно-кишечного тракта омезом 40 мг, профилактика тромбоэмболических осложнений фраксипарином, форсированный диурез, монторинг жизненно важных функций организма. В динамике лечения у пациента на 12-е сут отмечается ухудшение состояния, появились резкие боли в животе, тошнота, рвота, одышка, вздутие живота. При аускультации легких слева дыхание проводится только на верхушке. На рентгенограмме грудной клетки петли кишечника раздуты, их стояние выше, достигая II ребра. Анализ крови: Hb – 133 г/л; эритроциты – $4{,}59\times10^{12}$/л; лейкоциты – $27{,}1\times10^9$/л; сдвиг лейкоформулы влево; нейтрофилы палочкоядерные – 31%; сегментоядерные – 61%; моноциты – 2%; лимфоциты – 5%; базофилы – 1%; ЛИИ – 17,4; pH крови – 7,13; лактат – 2,9; креатинин – 149 мкмоль/л; мочевина – 12,5 ммоль/л. У пациента клиника распространенного перитонита. После предоперационной подготовки экстренно произведена релапаротомия. В брюшной полости по всем областям распространено тонкокишечное содержимое. При ревизии брюшной полости: желудок, тонкая кишка, селезенка, селезеночный угол толстой кишки смещены в левую плевральную полость. В плевральной полости 500 мл тонкокишечного содержимого. Левый купол диафрагмы практически отсутствует, края его рубцово изменены (из анамнеза в детстве перенес травму). У пациента дефект диафрагмы V степени в соответствие со Шкалой повреждений органов Американской ассоциации хирургии травмы. Развившийся спаечный процесс по краям поврежденной диафрагмы и кишечника вследствие повышения внутрибрюшного давления и перитонита разъединился, и органы брюшной полости полностью сместились в плевральную полость. Содержимое плевральной полости низведено в брюшную полость. Причиной перитонита явилась перфорация острой язвы подвздошной кишки, эвентрированной в плевральную полость. При ревизии брюшной полости париетальная, висцеральная плевры воспалены, покрыты фибрином – эмпиема плевральной полости, легкое ателектазировано. Санация плевральной полости проведена путем промывания водным раствором хлоргексидина, удаление налета фибрина. Плевральная полость дренирована для активного промывания в послеоперационном периоде растворами антисептиков в третьем и восьмом межреберье. Восстановление диафрагмы не представляется возможным из-за большого дефекта тканей. В данной ситуации мы использовали принцип IPOM – intraperitoneal onlay of mesh – способ пластики брюшной стенки интраперитонеальным размещением сетки с полным перекрытием имеющего дефекта [3, 5]. На современном этапе в качестве материала эндопротеза для IPOM рекомендуется полипропилен политетрафторэтилен (с отграничением сетки сальником) [6]. Наиболее рациональным считается использование композитных сеток с различными свойствами поверхностей [5, 7, 8, 9]. Особо проблемным является использование эндопротеза в условиях перитонита. В данной ситуации необходимо решать сразу две проблемы как в плане отторжения инородного материала в условиях гнойно-воспалительного процесса, так и в плане образования спаечного процесса при интраперитонеальной имплантации [3, 4].

Для протезирования диафрагмы использовали композитную сетку с различными свойствами поверхностей Parietex «Optimized Compozite Mesh». Гладкую поверхность, обладающую противоспаечным свойством, установили в сторону брюшной полости. К краям диафрагмы сетку фиксировали узловыми швами, герметизацию плевральной полости провели сальником *(рис. 2)*.

Расправление ателектазированного легкого провели аппаратной подачей кислорода с положительным

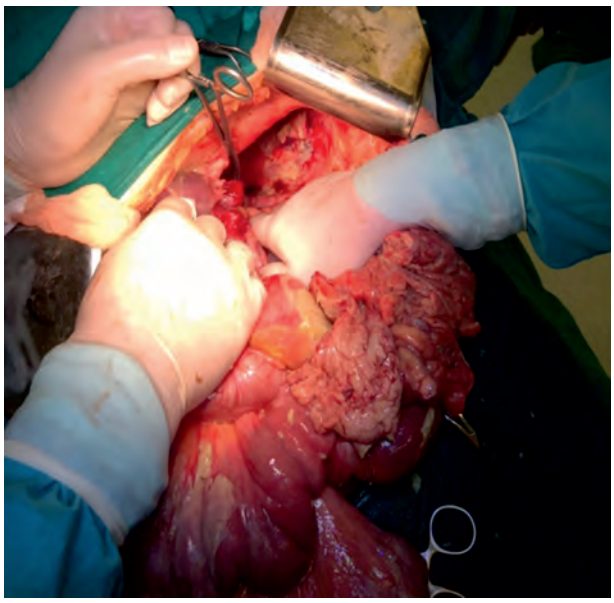

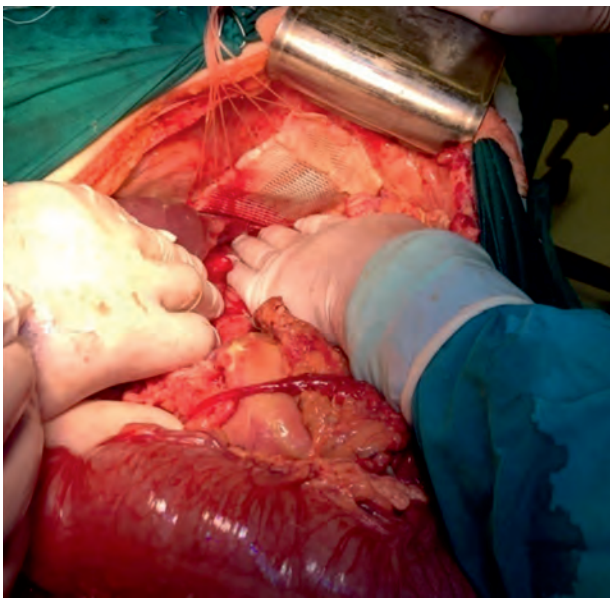

а *б*

Рис. 2. Дефект диафрагмы до и после восстановления:
а – полный дефект диафрагмы; ***б*** – дефект диафрагмы восстановлен эндопротезом Parietex «Optimized Compozite Mesh»

выдохом. Перфорация подвздошной кишки ушита двурядным швом. Санацию брюшной полости провели промыванием 0,05% водным раствором хлоргексидина. Декомпрессия кишечника проведена интубацией тонкой кишки по Эбботу – Миллеру. Операция завершена ресигмостомией, дренированием брюшной полости двухпросветными полихлорвиниловыми трубками.

Одновременный гнойно-воспалительный процесс двух полостей, брюшной и плевральной, характеризовался тяжелым интоксикационным синдромом. Мангеймский перитонеальный индекс в первые сутки был равен 27 баллам, ближе к III степени тяжести, ЛИИ – 17 (III степень эндогенной интоксикации). APACHE II – 31, предположительный риск смерти – 73,3%.

В послеоперационном периоде проводилась комплексная терапия: коррекция гомеостаза, антибактериальная терапия – инванз+левотек, в последующем цефтриаксон + метронидозол, в качестве антигипоксического и дезинтоксикационного средства реамберин, для профилактики острых язв – ингибиторы протонной помпы (омез), антикоагулянтная терапия фраксипарином, коррекция кислотно-щелочного равновесия, симптоматическая терапия. Для снятия ноцицептивной реакции с брюшной полости и восстановления функции кишечника произведены катетеризация эпидурального пространства и дозированное введение 0,2% ропивокаина. В комплексном лечении проводилось активное промывание плевральной полости раствором хлоргексидина и введение 1% диоксидина, дренажные трубки с плевральной полости удалены на 8-е сут. Контроль расправления легкого и разрешения гнойно-воспалительного процесса плевральной полости проводили рентгенологическим и ультразвуковым исследованиями. На 2-е сут на контрольной рентгенограмме грудной клетки *(рис. 3)* левое легкое расправлено, смещение средостения восстановилось, остаточная полость в синусе в динамике лечения разрешилась.

Из отделения реанимации пациент переведен в палату на 7-е сут. Функция кишечника восстановилась на 4-е сут. В послеоперационном периоде через 3 нед под контролем УЗИ проведено дренирование абсцесса левого поддиафрагмального пространства, жидкость в плевральной полости удалена путем плевральной пункции. Заживление срединной послеоперационной раны вторичным натяжением. Пациент выписан на 30-е сут после релапаротомии в удовлетворительном состоянии. На контрольной рентгенограмме в динамике через 3 мес легкое расправлено, синус левой плевральной полости сглажен *(рис. 4)*.

Выводы. Повреждение диафрагмы в некоторых случаях может сопровождаться бессимптомным течением. Перфорация полого органа в плевральной полости и развившийся одновременно гнойно-воспалительный процесс брюшной и плевральной полостей вследствие повреждения диафрагмы приводит к критическому состоянию пациента. В таких ситуациях рекомендовано применение метода IPOM для протезирования большого дефекта диафрагмы эндопротезом Parietex «Optimized Compozite Mesh».

Прозрачность исследования. *Исследование не имело спонсорской поддержки. Авторы несут полную ответственность за предоставление окончательной версии рукописи в печать.*

Декларация о финансовых и других взаимоотношениях*. Все авторы принимали участие в разработке концепции, дизайна исследования и в написании рукописи. Окончательная версия рукописи была одобрена всеми авторами. Авторы не получали гонорар за исследование.*

ЛИТЕРАТУРА

1. Особенности диагностики и лечения повреждений диафрагмы в неотложной хирургии / В.Ф. Чикаев, Р.А. Ибрагимов, Ш.А. Шейхов [и др.] // Практическая медицина. – 2013. – № 1/2 (69). – С.178–181.
2. Современное состояние проблемы интраперитонеальной пластики брюшной стенки синтетическими эндопротезами / Р.В. Романов, А.А. Федаев, В.В. Петров [и др.] // Современные технологии в медицине. – 2012. – № 4. – С.16–117.
3. *Егиев, В.Н.* Клинический опыт лапароскопической интраперитонеальной пластики послеоперационных грыж

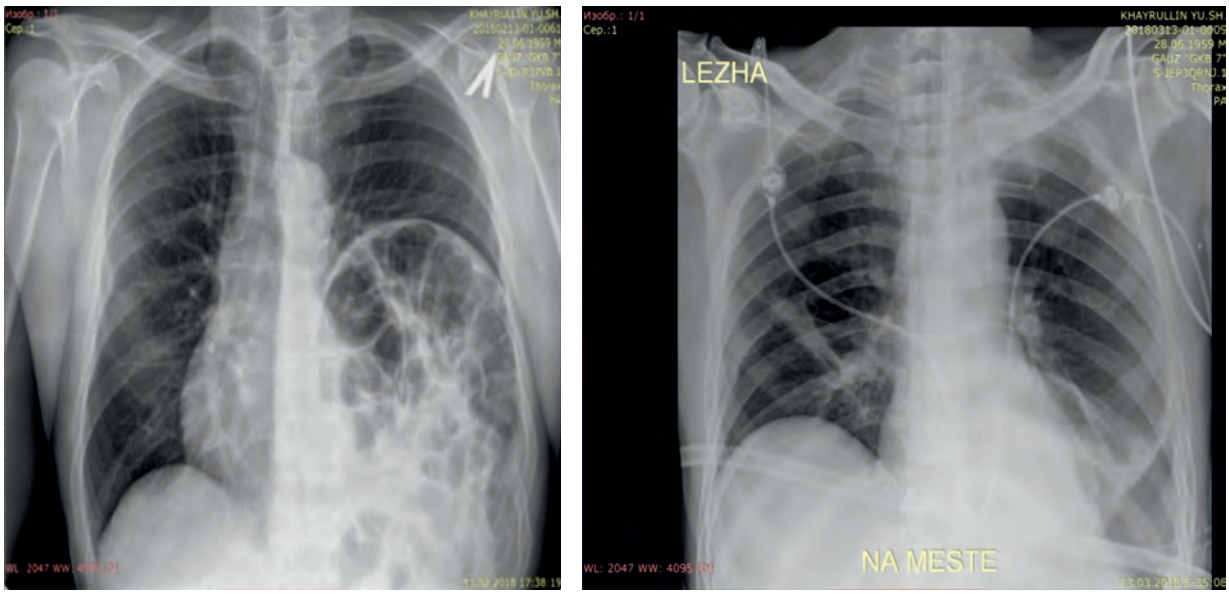

а *б*

Рис. 3. Рентгенограмма грудной клетки до операции и после:
а – до операции, ***б*** – на 2-е сут после операции: легкое расправлено, смещение средостения восстановилось, остаточная полость в синусе в динамике лечения разрешилась

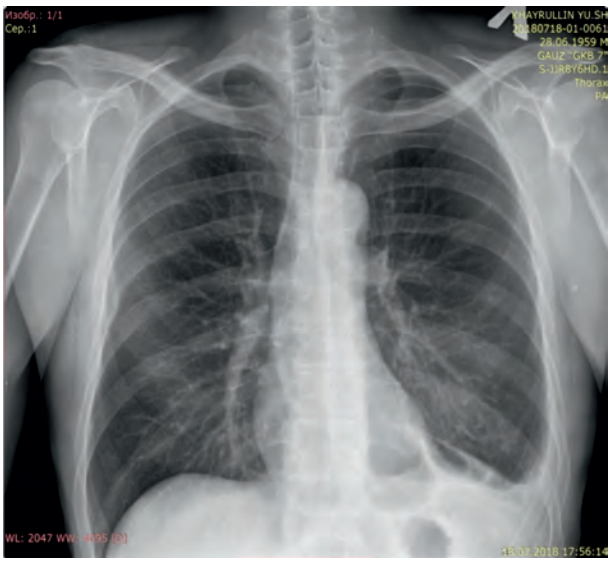

Рис. 4. Рентгенография грудной клетки в динамике через 3 мес после операции

/ В.Н. Егиев, В.К. Лядов // Герниология. – 2008. – № 1. – С.44–48.
4. Применение синтетических материалов при перитоните и эвентрации / В.А. Ходак [и др.] // Материалы VII Всерос. конф. Общества хирургов. – Красноярск, 2012. – С.402–403.
5. *Иоффе, А.Ю.* Методика интраперитонеальной герниопластики с использованием композитной сетки Proceed / А.Ю. Иоффе, М.П. Захараш, Р. Абу-Шамсия // Герниология. – 2009. – № 3. (23). – С.17.
6. *Tsereteli, Z.* Laparoscopic ventral hernia repair (LVHR) in morbidly obese patients / Z. Tsereteli, B.A. Pryor, B.T. Heniford // Hernia. – 2008. – № 12. – P.233–238.
7. *Лядов, В.К.* Опыт интраперитонеального применения протеза SIL PROMESH при вентральных грыжах / В.К. Лядов, Н.А Ермаков, В.Н. Егиев // Герниология. – 2009. – № 3 (23). – С.25–26.
8. *Voeller, G.R.* Innovations in ventral hernia repair / G.R. Voeller // Surg. Technol. Int. – 2007. – № 16. – P.117–122.
9. *Lorenz, R.* Proceed ventral patch – the simple solution for umbilical / R. Lorenz // Hernia. – 2009. – № 1 (13). – P.24.

REFERENCES

1. Chikayev VF, Ibragimov RA, Sheykhov ShA, Yaradaykin VV, Akhtyamov IF. Osobennosti diagnostiki i lecheniya povrezhdeniy diafragmy v neotlozhnoy khirurgii [Features of diagnosis and treatment of damage to the diaphragm in emergency surgery]. Prakticheskaya meditsina [Practical Medicine]. 2013; 1, 2 (69): 178–181.
2. Romanov RV, Fedayev AA, Petrov VV, Khodak VA, Parshikov VV. Sovremennoye sostoyaniye problemy intraperitoneal'noy plastiki bryushnoy stenki sinteticheskimi endoprotezami [The current state of the problem of intraperitoneal plasty of the abdominal wall with synthetic endoprostheses]. Sovremennyye tekhnologii v meditsine [Modern technologies in medicine]. 2012; 4: 16–1170.
3. Yegiyev VN, Lyadov VK. Klinicheskiy opyt laparoskopicheskoy intraperitoneal'noy plastiki posleoperatsionnykh gryzh [Clinical experience with laparoscopic intraperitoneal plasty of postoperative hernia]. Gerniologiya [Gernology]. 2008; 1: 44-48.
4. Khodak VA, et al. Primeneniye sinteticheskikh materialov pri peritonite i eventratsii [The use of synthetic materials for peritonitis and eventration]. Krasnoyarsk: Materiali 7-y Vserossiiskoy konferencii obshchestva khirurgov [Krasnoyarsk]. 2012; 402–403.
5. Ioffe AYu, Zakharash MP, Abu-Shamsiya R. Metodika intraperitoneal'noy gernioplastiki s ispol'zovaniyem kompozitnoy setki Proceed [Methods of intraperitoneal hernioplasty using Proceed composite mesh]. Gerniologiya [Gernology]. 2009; 3 (23): 17.
6. Tsereteli Z, Pryor BA, Heniford BT. Laparoscopic ventral hernia repair (LVHR) in morbidly obese patients. Hernia. 2008; 12: 233–238.
7. Lyadov VK, Yermakov NA, Yegiyev VN. Opyt intraperitoneal'nogo primeneniya proteza SIL PROMESH pri ventral'nykh gryzhakh [Experience of intraperitoneal application of the SIL PROMESH prosthesis in ventral hernias]. Gerniologiya[Gernology]. 2009; 3 (23): 25-26.
8. Voeller GR. Innovations in ventral hernia repair. Surg Technol Int. 2007; 16: 117-122.
9. Lorenz R. Proceed ventral patch – the simple solution for umbilical. Hernia. 2009; 1 (13): 24.

© Р.Ш. Шаймарданов, Р.Ф. Губаев, К.Д. Гафуров, И.И. Нуриев, Э.Б. Багаутдинов, С.З. Шарафиев, Р.Р. Курбанов, 2018

УДК 616.342-002.44:616.37-006 DOI: 10.20969/VSKM.2018.11(5).177-180

ДИАГНОСТИКА И ЛЕЧЕНИЕ СИНДРОМА ЗОЛЛИНГЕРА – ЭЛЛИСОНА (клиническое наблюдение)

ШАЙМАРДАНОВ РАВИЛ ШАМИЛОВИЧ, *канд. мед. наук, профессор кафедры хирургии КГМА – филиала ФГБОУ ДПО РМАНПО Минздрава России, Россия, 420012, Казань, ул. Бутлерова, 49*
ГУБАЕВ РУСЛАН ФИРДУСОВИЧ, *зав. отделением хирургии № 1 ГАУЗ «Городская клиническая больница № 7», Россия, 420103, Казань, ул. Чуйкова, 54, тел. 221-39-81, e-mail: gubaevrus@mail.ru*
ГАФУРОВ КАМИЛЬ ДЖЭУДЭТОВИЧ, *врач-хирург отделения хирургии № 1 ГАУЗ «Городская клиническая больница № 7», Россия, 420103, Казань, ул. Чуйкова, 54*
НУРИЕВ ИЛЬМИР ИЛЬДАРОВИЧ, *врач-хирург отделения хирургии № 1 ГАУЗ «Городская клиническая больница № 7», Россия, 420103, Казань, ул. Чуйкова, 54*
БАГАУТДИНОВ ЭЛЬДАР БУЛАТОВИЧ, *врач-хирург отделения хирургии № 1 ГАУЗ «Городская клиническая больница № 7», Россия, 420103, Казань, ул. Чуйкова, 54*
ШАРАФИЕВ СИРЕНЬ ЗУФАРОВИЧ, *канд. мед. наук, врач-хирург отделения хирургии № 1 ГАУЗ «Городская клиническая больница № 7», Россия, 420103, Казань, ул. Чуйкова, 54*
КУРБАНОВ РАДИК РУСТАМОВИЧ, *ординатор кафедры хирургии КГМА – филиала ФГБОУ ДПО РМАНПО Минздрава России, Россия, 420012, Казань, ул. Бутлерова, 49*

Реферат. ***Цель*** – поделиться опытом диагностики и лечения пациентки *Г.*, 1975 года рождения, с синдромом Золлингера – Эллисона. ***Материал и методы.*** Пациентка *Г.* была госпитализирована 25.11.2017 г. с желудочно-кишечным кровотечением. ***Результаты и их обсуждение.*** При эндоскопическом исследовании в нисходящем отделе двенадцатиперстной кишки на передней стенке обнаружен язвенный дефект до 7 мм, покрытый темным сгустком. Заключение: язвенная болезнь двенадцатиперстной кишки, осложненная состоявшимся кровотечением, Forrest IIb степени. Кровотечение остановлено консервативным лечением. В анамнезе 14.11.2017 г. в этом же отделении оперирована по поводу перфорации язвы тощей кишки. Получала противоязвенные препараты. Учитывая анамнез заболевания, атипично низкое расположение язвы двенадцатиперстной кишки, частоту осложнений, несмотря на противоязвенное лечение, заподозрен синдром Золлингера – Эллисона. При лабораторном исследовании обнаружено повышение сывороточного гастрина более чем в 20 раз. При эндоультразвуковом исследовании органов гепатопанкреатобилиарной зоны обнаружена опухоль головки поджелудочной железы размером 32×23 мм. Установлен диагноз: гастринома головки поджелудочной железы. Выполнена операция – энуклеация гастриномы головки поджелудочной железы. По результатам гистологии – нейроэндокринная опухоль. В послеоперационном периоде уровень сывороточного гастрина снизился до нормальных значений. ***Выводы.*** При частом обострении язвенной болезни желудка, двенадцатиперстной кишки и язвенных кровотечений, в том числе у пациентов, ранее перенесших резекцию желудка, особенно при локализации язв в дистальных отделах двенадцатиперстной кишки, необходимо исключить синдром Золлингера – Эллисона. «Золотым» стандартом лабораторной диагностики синдрома Золлингера – Эллисона является определение сывороточного гастрина. Наиболее информативным методом визуализации гастриномы является эндоультразвуковое исследование по сравнению с другими методами (ультразвуковое исследование, рентгеновская компьютерная томография, магнитно-резонансная томография). Тем не менее магнитно-резонансная томография считается одним из наиболее чувствительных методов визуализации метастазов в печень, кисти скелета у пациентов с нейроэндокринной опухолью. Методом выбора лечения гастриномы является хирургический метод.

Ключевые слова: Синдром Золлингера – Эллисона, гастринома, диагностика и лечение.
Для ссылки: Диагностика и лечение синдрома Золлингера – Эллисона (клиническое наблюдение) / Р.Ш. Шаймарданов, Р.Ф. Губаев, К.Д. Гафуров [и др.] // Вестник современной клинической медицины. – 2018. – Т. 11, вып. 5. – С.177–180. ***DOI:*** 10.20969/VSKM.2018.11(5).177-180.

ZOLLINGER – ELLISON SYNDROME DIAGNOSIS AND TREATMENT (clinical case)

SHAYMARDANOV RAVIL SH., *C. Med. Sci., professor of the Department of surgery of Kazan State Medical Academy – the branch of Russian Medical Academy of Postgraduate Education, Russia, 420012, Kazan, Butlerov str., 36*
GUBAYEV RUSLAN F., *Head of the Department of surgery № 1 of City Clinical Hospital № 7, Russia, 420012, Kazan, Chuikov str., 54, tel. 221-39-81, e-mail: gubaevrus@mail.ru*
GAFUROV KAMIL D., *surgeon of the Department of surgery № 1 of City Clinical Hospital № 7, Russia, 420012, Kazan, Chuikov str., 54*
NURIYEV ILMIR I., *surgeon of the Department of surgery № 1 of City Clinical Hospital № 7, Russia, 420012, Kazan, Chuikov str., 54*
BAGAUTDINOV ELDAR B., *surgeon of the Department of surgery № 1 of City Clinical Hospital № 7, Russia, 420012, Kazan, Chuikov str., 54*
SHARAFIYEV SIREN Z., *C. Med. Sci., surgeon of the Department of surgery № 1 of City Clinical Hospital № 7, Russia, 420012, Kazan, Chuikov str., 54*
KURBANOV RADIK R., *resident of the Department of surgery of Kazan State Medical Academy – the branch of Russian Medical Academy of Postgraduate Education, Russia, 420012, Kazan, Butlerov str., 36*

Abstract. ***Aim.*** To share the experience of diagnosis and treatment of the patient *G.*, born in 1975, with Zollinger – Ellison syndrome. ***Material and methods.*** Patient *G.* was hospitalized on 25.11.2017 for gastrointestinal bleeding. ***Results and discussion.*** Endoscopic examination showed an ulcerative defect up to 7 mm on the anterior wall in the descending section of the duodenum, covered with a dark clot. Conclusion: peptic ulcer of duodenum, complicated by bleeding, Forrest IIb st. The bleeding was arrested by drug treatment. In history, 40 days ago on November 14, 2017, in the same ward, the surgery was performed for jejunum ulcer perforation. Anti-ulcer drugs were received. Considering the history of the disease, atypically

low location of duodenal ulcer, the incidence of complications, despite the anti-ulcer treatment, Zollinger – Ellison syndrome was suspected. Laboratory tests showed an increase in serum gastrin by more than 20 times. An endoscopic ultrasound examination of the hepatic, pancreatic and biliary zone revealed a pancreatic head tumor sized 32×23 mm. Gastrinoma of the pancreatic head was diagnosed. Enucleation of the pancreatic head gastrinoma surgery was performed. According to the results of histology it was a neuroendocrine tumor. In the postoperative period, the level of serum gastrin decreased to normal values. ***Conclusion.*** Zollinger – Ellison syndrome should be considered in frequent exacerbations of gastric or duodenal ulcer or ulcer bleeding, in the history of gastric resection, especially with ulcer localization in the distal duodenum. The gold standard for laboratory diagnosis of Zollinger – Ellison syndrome is serum gastrin evaluation. Compared with the other methods (ultrasound, X-ray computed tomography, magnetic resonance imaging) the most informative method of gastrinoma imaging is endoscopic ultrasound study. Nevertheless, magnetic resonance imaging is considered to be one of the most sensitive imaging methods in liver and hand metastases in patients with neuroendocrine tumor. The method of choice for gastrinoma treatment is a surgery.
Key words: Zollinger – Ellison syndrome, gastrinoma, diagnosis and treatment.
For reference: Shaymardanov RSh, Gubayev RF, Gafurov KD, Nuriyev II, Bagautdinov EB, Sharafiyev SZ, Kurbanov RR. Zollinger – Ellison syndrome diagnosis and treatment (clinical case). The Bulletin of Contemporary Clinical Medicine. 2018; 11 (5): 177–180. ***DOI:*** 10.20969/VSKM.2018.11(5).177-180.

Введение. Синдром Золлингера – Эллисона – это клинический синдром, обусловленный гипергастринемией, ассоциированной с эктопической продукцией гастрина гастринпродуцирующей нейроэндокринной опухолью – гастриномой [1, 2].

Цель публикации – поделиться опытом диагностики и лечения пациентки *Г.*, 1975 года рождения, с синдромом Золлингера – Эллисона.

Гастринома является сложной гормонально-активной нейроэндокринной опухолью; второй по частоте нейроэндокринной опухолью поджелудочной железы после инсулиномы. В большинстве случаев гастриномы являются спорадическими (несемейными), однако примерно в четверти случаев ассоциированы с синдромом множественной эндокринной неоплазии 1-го типа (МЭН-1). Так, согласно различным выборкам, гастринома с синдромом Золлингера – Эллисона выявляется у 20–61% пациентов с синдромом МЭН-1, и наоборот, синдром МЭН-1 выявляется у 30–38% всех пациентов с гастриномами [3, 4].

Ежегодный показатель заболеваемости составляет 0,5–1,5 человека на 1 млн населения. Заболеваемость синдромом МЭН-1 составляет 0,2–2,0 на 100 тыс. населения. При анализе этиологической структуры язвенных поражений желудка и двенадцатиперстной кишки синдром Золлингера – Эллисона составляет 0,1–1% [5].

По литературным данным, синдром Золлингера – Эллисона обычно выявляется в возрасте 41–53 лет. Четкой гендерной предрасположенности не выявлено, хотя в целом заболеваемость синдромом Золлингера – Эллисона у мужчин несколько выше, чем у женщин, и составляет 44–70% от всех заболевших [6, 7, 8].

По современным данным, наиболее частой локализацией гастриномы является стенка двенадцатиперстной кишки (60–80%) и поджелудочная железа (10–40%). Известно, что около 80% гастринов локализуются в анатомической области, известной как «треугольник гастриномы», границами которой являются место слияния пузырного и общего желчного протоков – точка между средней и нижней третями двенадцатиперстной кишки и проекция зоны соединения головки и тела поджелудочной железы. Более редко гастриномы локализуются в яичниках, печени, желчных путях, желудке, почечной капсуле и в тощей кишке. Кроме того, описаны единичные случаи локализации гастринпродуцирующих опухолей в желудочке сердца и легких [9, 10].

Клинический пример. Пациентка *Г.*, 1975 года рождения, 05.02.2018 г. поступила в хирургическое отделение № 1 Городской клинической больницы № 7 для планового оперативного вмешательства с диагнозом «tumor головки pancreas (гастринома?)». *История заболевания*. Больной себя считает с 14.10.2017 г., когда появились тошнота, рвота, резкие боли во всех отделах живота, жидкий стул. Бригадой скорой медицинской помощи была доставлена в приемно-диагностическое отделение Городской клинической больницы № 7 с направительным диагнозом «перфоративная язва желудка(?), желудочно-кишечное кровотечение(?), острый колит(?)». По данным ОАК: лейкоциты – $29{,}3\times10^9$/л; лейкоформула: палочкоядерные – 16%; сегментоядерные – 78%; эозинофилы – 0%; моноциты – 1%; лимфоциты – 5%; эритроциты – $5{,}21\times10^{12}$/л; гемоглобин – 86 г/л. По данным экстренной фиброэзофагогастродуоденоскопии – гастрит. По данным рентгенографии органов брюшной полости обнаружен свободный газ в брюшной полости. Госпитализирована в хирургическое отделение № 1 с диагнозом «перфорация полого органа». Сразу же после поступления в отделение (14.10.2017) была выполнена операция – лапаротомия. Во время операции выявлена в 5 см от связки Трейтца перфорация тощей кишки до 1 см в диаметре. Выполнено ушивание перфорации тощей кишки, санация, дренирование брюшной полости, интубация тонкого кишечника. Послеоперационный диагноз: «перфорация тощей кишки. Распространенный серозно-фибринозный перитонит. Реактивная фаза». Выписана из стационара 26.10.2017 г. после выздоровления.

Через 30 дней после выписки (25.11.2017) появилась многократная рвота по типу кофейной гущи, боли в эпигастральной области, черный стул. Бригадой скорой медицинской помощи была доставлена в приемно-диагностическое отделение Городской клинической больницы № 7 с направительным диагнозом «желудочно-кишечное кровотечение». Данные фиброгастродуоденоскопии от 25.11.2017 г.: пищевод свободно проходим на всем протяжении. Кардиальный жом гипотоничный, полностью не смыкается. Желудок – в полости содержится умеренное количество жидкости и кофейной гущи, слизистая умеренно гиперемирована, складки отечны. Привратник свободно проходим. Луковица 12-перстной кишки – слизистая гиперемирована, складки отечны. В нисходящем отделе 12-перстной кишки на передней стенке имеется язвенный дефект до 7 мм, покрытый темным сгустком. Заключение: язвенная болезнь двенадцатиперстной кишки, осложненная состоявшимся кровотечением Forrest IIb. Госпитализирована в хирургическое отделение № 1 с диагнозом «язвенная болезнь двенадцатиперстной кишки, осложненная кровотечением. Кровопотеря средней степени тяжести». В анамнезе по данным рентгеновской компьютерной томографии брюшной полости с контрастированием от 05.12.2017 г.: поджелудочная железа правильного положения, размер головки – 30 мм, тела – 28 мм, хвоста – 27 мм, структура паренхимы однородная, дольчатость диффузно сгла-

жена, плотность не изменена, контуры ровные, четкие. Панкреатический проток без признаков обструкции, не расширен. Парапанкреатическая клетчатка не изменена. Заключение: органической патологии органов брюшной полости не выявлено.

Данные фиброгастродуоденоскопии от 07.12.2017 г.: пищевод свободно проходим на всем протяжении, слизистая не изменена. Z-линия на уровне анатомической кардии четкая. Кардиальный жом нормотоничный. Желудок нормальных размеров, в полости содержит в умеренном количестве слизь, слизистая бледно-розового цвета, умеренно отечная, складки расправляются при инсуфляции. По большой кривизне единичные полипы до 2–3 мм на широком основании. Привратник сомкнут, свободно проходим. Луковица двенадцатиперстной кишки не деформирована, слизистая раздражена. В нисходящем отделе слизистая отечна, с участками грануляций, несколько плоских язв с признаками эпителизации. Заключение: полипы желудка. Эрозивный дуоденит в стадии эпителизации.

Желудочно-кишечное кровотечение остановлено. После проведения противоязвенной и гемостатической терапии выписана из стационара. Учитывая анамнез заболевания, клиническую картину, атипично низкое расположение язвы 12-перстной кишки, частоту осложнений, несмотря на противоязвенное лечение, заподозрен синдром Золлингера – Эллисона. Дальнейшая диагностическая тактика проводилась в направлении данного заболевания. Больной была рекомендована эндосонография гепатобилиарной зоны с определением сывороточного гастрина.

Эндосонография от 11.12.2017 г.: поджелудочная железа – контуры ровные, границы четкие, головка – 23 мм, тело – 12 мм, хвост – 21 мм, структура мелкозернистая, паренхима однородная, изоэхогенная, в головке определяется объемное образования 32×23 мм с четкой капсулой, роговидной формы, изоэхогенной структры, неоднородное с гипоэхогенными очагами (участки некроза?). Заключение: эхопризнаки очагового объемного образования головки поджелудочной железы.

Лабораторные анализы от 12.12.2017 г.: сывороточный гастрин – 2387 пг/мл (нормальное значение 13–115); от 05.02.2018 г.: гастрин – 2088 пг/мл (нормальное значение 13–115); от 05.02.2018 г.: СА 19–9 4 МЕ/мл (нормальное значение 0–37).

Установлен диагноз: гастринома головки поджелудочной железы. Установлены показания к хирургическому лечению. 05.02.2018 г. госпитализирована в хирургическое отделение № 1 Городской клинической больницы № 7 для планового оперативного лечения.

08.02.2018 г. выполнена операция – лапаротомия. Энуклеация гастриномы головки поджелудочной железы, лимфаденэктомия, холецистэктомия, аппендэктомия. Дренирование брюшной полости (оперировал Р.Ф. Губаев).

Протокол операции. Под интубационным наркозом произведена двухподреберная лапаротомия. В брюшной полости – выраженный спаечный процесс после ранее перенесенной операции по поводу перфорации тощей кишки, перитонита. Висцеролиз. При пальпаторной ревизии поджелудочной железы по передней поверхности головки определяется плотное опухолевидное образование с четкой границей размерами 3×3 см. Принимая во внимание данные предоперационного обследования и операционной находки – четко отграниченную опухоль без признаков инвазии в окружающую паренхиму *(рис. 1),* установлен диагноз «гастринома головки поджелудочной железы». Принято решение произвести энуклеацию опухоли. Головка поджелудочной железы и 12-перстная кишка мобилизованы по Кохеру. Вскрыта желудочно-ободочная связка. Надсечена капсула поджелудочной железы над опухолью. Опухоль вылущена тупым путем с коагуляцией питающего сосуда, исходящего из нижней панкреатодуоденальной артерии аппаратом Ligasure. Произведена лимфодиссекция 12-, 8-, 13-, 17-й групп лимфоузлов. С целью более полной лимфодиссекции 12-й группы произведена холецистэктомия. Червеобразный отросток был расположен подпеченочно, вовлечен в спаечный процесс. При висцеролизе произошла его травматизация, поэтому произведена аппендэктомия. Через контрапертуру справа к головке поджелудочной железы подведен трубчатый дренаж 24 Fr. Макропрепарат: округлая опухоль 3×3 см, плотноэластичной консистенции, на разрезе вишневого цвета ткань напоминает паренхиму печени *(рис. 2).* Послеоперационный диагноз: «гастринома головки поджелудочной железы». Гистологическое заключение от 16.02.2018 г.: нейроэндокринная опухоль поджелудочной железы.

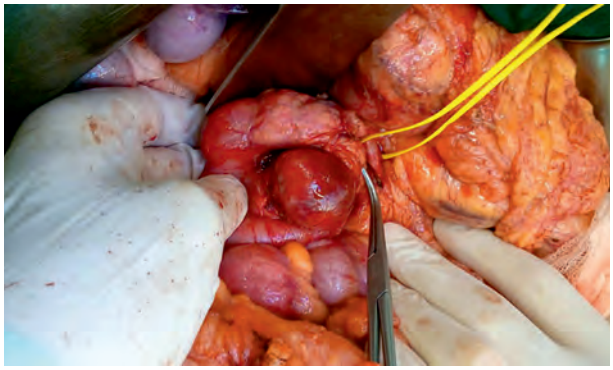

Рис. 1. Энуклеация опухоли головки поджелудочной железы

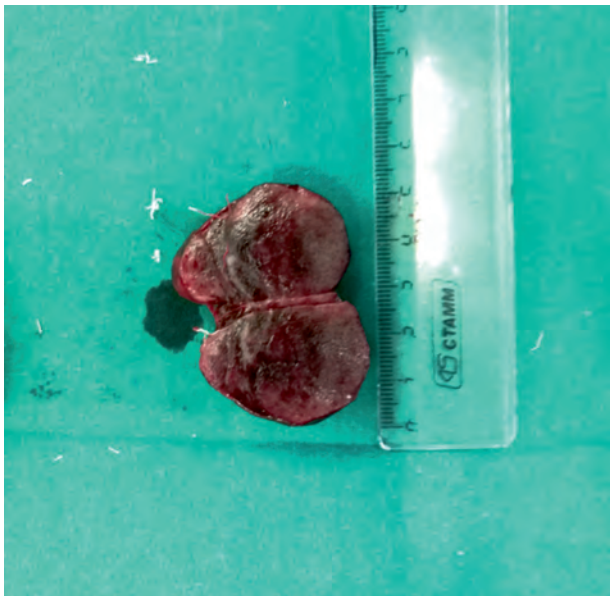

Рис. 2. Макропрепарат опухоли

Пациентка выписана из стационара 19.02.2018 г. после выздоровления. Показатели сывороточного железа при выписке снизились до нормальных цифр.

Результаты и их обсуждение. У 42-летней пациентки в течение относительно непродолжительного срока (40 дней) имели место осложнения язв, локализованные в проксимальных отделах ЖКТ (тощая кишка и дистальные отделы двенадцатиперстной кишки) в

виде перфорации тощей кишки и кровотечения из дуоденальной язвы. Низкая локализация язвы, нетипичные для язвенной болезни двенадцатиперстной кишки, при которой язвы обычно локализуются в бульбарном и постбульбарных отделах двенадцатиперстной кишки, и частые рецидивы осложнений, несмотря на проводимую противоязвенную терапию, стали основанием для исключения синдрома Золлингера – Эллисона. Повышение показателей сывороточного гастрина более чем в 20 раз подтвердили подозрения о наличии гастриномы. При эндо-УЗИ органов гепатопанкреатобилиарной зоны в головке поджелудочной железы обнаружено образование размером 32×23 мм, которое методом УЗИ и РКТ не визуализировалось. Это наблюдение подтверждает тезис, что наиболее информативным методом визуализации эндокринных опухолей органов гепатопанкреатодуоденальной зоны является эндо-УЗИ. Выполнена классическая операция при этой патологии – энуклеация гастриномы поджелудочной железы. Результат гистологического исследования: нейроэндокринная опухоль поджелудочной железы. Выписана после выздоровления под диспансерное наблюдение. Показатели сывороточного железа при выписке снизились до нормальных цифр.

Выводы:

1. При частом обострении язвенной болезни желудка, двенадцатиперстной кишки и язвенных кровотечений, в том числе у пациентов, ранее перенесших резекцию желудка, особенно при локализации язв в дистальных отделах двенадцатиперстной кишки, необходимо исключить синдром Золлингера – Эллисона.

2. «Золотым» стандартом лабораторной диагностики синдрома Золлингера – Эллисона является определение сывороточного гастрина.

3. Наиболее информативным методом визуализации гастриномы является эндо-УЗИ по сравнению с другими методами (УЗИ, РКТ, МРТ). Тем не менее МРТ считается одним из наиболее чувствительных методов визуализации метастазов в печень, кисти скелета у пациентов с нейроэндокринной опухолью.

4. Методом выбора лечения гастриномы является хирургический метод.

Прозрачность исследования. *Исследование не имело спонсорской поддержки. Авторы несут полную ответственность за предоставление окончательной версии рукописи в печать.*

Декларация о финансовых и других взаимоотношениях*. Все авторы принимали участие в разработке концепции, дизайна исследования и в написании рукописи. Окончательная версия рукописи была одобрена всеми авторами. Авторы не получали гонорар за исследование.*

ЛИТЕРАТУРА

1. Zollinger – Ellison syndrome: current concepts and management / R.T. Jensen, J.D. Gardner, J.P. Raufman [et al.] // Ann. Intern. Med. – 1983. – Vol. 98. – P.59–75.
2. Morphometry of the pancreatic islets in patients with insulinomas and fastrinomas. In: Mutt V., Uvnas-Moberg K. Regulatory peptides / H. Schwarting, G. Osse, M. Sippel [et al.] // Abstracts of the 4th international symposium on gastrointestinal hormonts. – Amsterdam: Elsevier, 1983. – P.129.
3. Pancreatic endocrine neoplasms: epidemiology and prognosis of pancreatic endjcrine tumors / T.R. Halfdanarson, J. Rubin, M.B. Farnell [et al.] // Endocrine-related cancer. – 2008. – Vol. 15 (2). – P.409–427.
4. *Lorenz, K*. Surgical treatment of sporadic gastrinoma / K. Lorenz, H. Dralle // Wien Klin Wochen-schr. – 2007. – Vol. 119 (19-20). – P.597–660.
5. A prospective study of perioperative and postoperative control of acid hypersecretion in patients with Zollinger –Ellison syndrome undergoing gastrinoma resection / D.L. Fraker, J.A. Norton, Z.A. Saeed [et al.] // Surgery. – 1988. – Vol. 104. – P.1054–1063.
6. *Ellison, E.C.* The Zollinger – Ellison syndrome: re-apraisal and evaluation of 260 registered cases / E.C. Ellison, S.D. Wilson // Ann. Surg. – 1964. – Vol. 160. – P.512–530.
7. *Ellison, E.C.* The Zollinge – Ellison syndrome: a comprehensive review of historical, scientific, and clinical considerations / E.C. Ellison, S.D. Wilson // Curr. Probl. Surg. – 2009. – Vol. 46 (1). – P.12–106.
8. *Kloppel, G.* Epidemiology, tumor biology, and histopathological classification of neuroendocrine tumors of the gastrointestinal tract / G. Kloppel, M. Anlauf // Best. Pract. & Res. Clin. Gastroenterol. – 2005. – Vol. 19, № 4. – P.507–517.
9. Диагностика и лечение больных с синдромом Золлингера – Эллисона / А.Ф. Черноусов, В.А. Парнова, А.В. Егоров [и др.] // Современные аспекты хирургической эндокринологии. – Челябинск, 2010. – С.385–388.
10. Surgical treatment of Zollinger – Ellisin syndrome / H. Stadil, L. Bardram, J. Gustafsen, F. Efsen // World J. Surgery. – 1993. – Vol. 17. – P.463–470.

REFERENCES

1. Jensen RT, Gardner JD, Raufman JP, et al. Zollinger- Ellison syndrome: current concepts and management. Ann Intern Med. 1983; 98: 59-75.
2. Schwarting H, Osse G, Sippel M, et al. Morphometry of the pancreatic islets in patients with insulinomas and fastrinomas; Regulatory peptides: Abstracts of the 4th international symposium on gastrointestinal hormonts. Amsterdam: Elsevier. 1983; 129.
3. Halfdanarson TR, Rubin J, Farnell MB, et al. Pancreatic endocrine neoplasms: epidemiology and prognosis of pancreatic endjcrine tumors. Endocrine-related cancer. 2008; 15 (2): 409-427.
4. Lorenz K, Dralle H. Surgical treatment of sporadic gastrinoma. Wien Klin Wochen-schr. 2007; 119 (19-20): 597-560.
5. Fraker DL, Norton JA, Saeed ZA, et al. A prospective study of perioperative and postoperative control of acid hypersecretion in patients with Zollinger-Ellisonsyndrome undergoing gastrinoma resection. Surgery. 1988; 104: 1054-1063.
6. Ellison EC, Wilson SD. The Zollinger-Ellison syndrome: re-apraisal and evaluation of 260 registered cases. Ann Surg. 1964; 160: 512-530.
7. Ellison EC, Wilson SD. The Zollinger-Ellison syndrome: a comprehensive review of historical, scientific, and clinical considerations. Curr Probl Surg. 2009; 46 (1): 12-106.
8. Kloppel G, Anlauf M. Epidemiology, tumor biology, and histopathological classification of neuroendocrine tumors of the gastrointestinal tract. Best Pract & Res Clin Gastroenterol. 2005; 19 (4): 507-517.
9. Chernousov AF, Parnova VA, Egorov AV, et al. Diagnostika i lechenie bol'nyh s sindromom Zollingera-Ellisona [Diagnosis and treatment of patients with Zollinger-Ellison syndrome]. Sovremennye aspekty hirurgicheskoj endokrinologii [Modern aspects of surgical endocrinology]. 2010; 385-388.
10. Stadil H, Bardram L, Gustafsen J, Efsen F. Surgical treatment of Zollinger-Ellisin syndrome. World J Surgery. 1993; 17: 463-470.

© Р.Ш. Шаймарданов, Р.Ф. Губаев, И.И. Хамзин, К.Д. Гафуров, И.Г. Хисамиев, Э.Б. Багаутдинов, Д.В. Макаров, Т.А. Гостяева, Е.С. Сорокина, 2018

УДК 616.329-007.251-089 DOI: 10.20969/VSKM.2018.11(5).181-185

ЛЕЧЕНИЕ СПОНТАННОГО РАЗРЫВА ПИЩЕВОДА МЕТОДОМ ВНУТРИПИЩЕВОДНОГО СТЕНТИРОВАНИЯ (клинический случай)

***ШАЙМАРДАНОВ РАВИЛ ШАМИЛОВИЧ**, канд. мед. наук, профессор кафедры хирургии КГМА – филиала ФГБОУ ДПО РМАНПО Минздрава России, Россия, 420012, Казань, ул. Бутлерова, 36*
***ГУБАЕВ РУСЛАН ФИРДУСОВИЧ**, зав. отделением хирургии № 1 ГАУЗ «Городская клиническая больница № 7», Россия, 420103, Казань, ул. Чуйкова, 54, тел. 221-39-81,e-mail: gubaevrus@mail.ru*
***ХАМЗИН ИЛЬДАР ИЛЬДУСОВИЧ**, зав. эндоскопическим отделением ГАУЗ «Городская клиническая больница № 7» Россия, 420012, Казань, ул. Чуйкова, 54*
***ГАФУРОВ КАМИЛЬ ДЖЭУДЭТОВИЧ**, врач-хирург отделения хирургии № 1 ГАУЗ «Городская клиническая больница № 7», Россия, 420103, Казань, ул. Чуйкова, 54*
***ХИСАМИЕВ ИЛЬДАР ГАМИЛЕВИЧ**, врач-хирург отделения хирургии № 1 ГАУЗ «Городская клиническая больница № 7», Россия, 420103, Казань, ул. Чуйкова, 54*
***БАГАУТДИНОВ ЭЛЬДАР БУЛАТОВИЧ**, врач-хирург отделения хирургии № 1 ГАУЗ «Городская клиническая больница № 7», Россия, 420103, Казань, ул. Чуйкова, 54*
***МАКАРОВ ДЕНИС ВАЛЕРЬЕВИЧ**, врач-эндоскопист отделения эндоскопии ГАУЗ «Городская клиническая больница № 7», Россия, 420103, Казань, ул. Чуйкова, 54*
***ГОСТЯЕВА ТАМАРА АЛЕКСАНДРОВНА**, врач-эндоскопист отделения эндоскопии ГАУЗ «Городская клиническая больница № 7», Россия, 420103, Казань, ул. Чуйкова, 54*
***СОРОКИНА ЕЛЕНА СЕРГЕЕВНА**, врач-рентгенолог отделения магнитно-резонансной и рентгеновской компьютерной томографии ГАУЗ «Городская клиническая больница № 7», Россия, 420103, Казань, ул. Чуйкова, 54*

Реферат. ***Цель*** – поделиться опытом лечения больного с синдромом Бурхаве. Спонтанный разрыв пищевода (синдром Бурхаве) – тяжелое заболевание, требующее экстренного оперативного лечения. Своевременная диагностика играет решающую роль в успехе лечения. ***Материал и методы.*** Приводится наблюдение диагностики и лечения больного с синдромом Бурхаве. ***Результаты и их обсуждение.*** Пациент заболел остро, после обильного приема алкоголя и рвоты. Внезапно возникли жалобы на выраженные боли в эпигастрии без иррадиации, тошноту, многократную рвоту по типу «кофейной гущи». После обследования установлен диагноз: «синдром Бурхаве». В экстренном порядке оперирован. Под эндотрахеальным наркозом выполнена лапаротомия, продольная диафрагмотомия, ушивание разрыва пищевода, гастростомия, дренирование средостения и брюшной полости. Послеоперационный период протекал относительно гладко, явления медиастинита разрешились, но через месяц после операции у больного сформировался пищеводно-медиастинальный свищ, который не имел тенденции к закрытию, несмотря на активное, а потом пассивное дренирование средостения. Больному был установлен стент Даниша, больной был выписан под наблюдение. Через месяц удален стент без технических сложностей, рана пищевода зажила. Разрешен прием жидкой пищи. Рекомендовано соблюдение диеты и режима, наблюдение у хирурга по месту жительства. ***Выводы.*** Этот случай показывает, что при развитии пищеводно-медиастинального свища после спонтанного разрыва пищевода имеются показания к стентированию в максимально ранние сроки. Синдром Бурхаве – редкое заболевание, диагноз устанавливается на основании эндоскопических и лучевых (рентгенография, РКТ) методов исследований. Лечение оперативное. Ушивание дефекта пищевода во время лапаротомии является операцией выбора. При возникновении несостоятельности швов, формировании пищеводно-медиастинального свища показано эндоскопическое стентирование.
Ключевые слова: синдром Бурхаве, спонтанный разрыв пищевода, стентирование пищевода.
Для ссылки: Лечение спонтанного разрыва пищевода методом внутрипищеводного стентирования (клинический случай) / Р.Ш. Шаймарданов, Р.Ф. Губаев, К.Д. Гафуров [и др.] // Вестник современной клинической медицины. – 2018. – Т. 11, вып. 5. – С.181–185. ***DOI:*** 10.20969/VSKM.2018.11(5).181-185

SPONTANEOUS ESOPHAGUS RUPTURE TREATMENT BY ENDOSCOPIC STENTING (clinical case)

***SHAYMARDANOV RAVIL SH.**, C. Med. Sci., professor of the Department of surgery of Kazan State Medical Academy – the branch of Russian Medical Academy of Postgraduate Education, Russia, 420012, Kazan, Butlerov str., 36*
***GUBAYEV RUSLAN F.**, Head of the Department of surgery № 1 of City Clinical Hospital № 7, Russia, 420012, Kazan, Chuikov str., 54, tel. 221-39-81, e-mail: gubaevrus@mail.ru*
***KHAMZIN ILDAR I.**, Head of the Department endoscopy of City Clinical Hospital № 7, Russia, 420012, Kazan, Chuikov str., 54*
***GAFUROV KAMIL D.**, surgeon of the Department of surgery № 1 of City Clinical Hospital № 7, Russia, 420012, Kazan, Chuikov str., 54*
***KHISAMIYEV ILDAR G.**, surgeon of the Department of surgery № 1 of City Clinical Hospital № 7, Russia, 420012, Kazan, Chuikov str., 54*
***BAGAUTDINOV ELDAR B.**, surgeon of the Department of surgery № 1 of City Clinical Hospital № 7, Russia, 420012, Kazan, Chuikov str., 54*
***MAKAROV DENIS V.**, endoscopist of the Department of endoscopy of City Clinical Hospital № 7, Russia, 420012, Kazan, Chuikov str., 54*
***GOSTIAEVA TAMARA A.**, endoscopist of the Department of endoscopy of City Clinical Hospital № 7, Russia, 420012, Kazan, Chuikov str., 54*
***SOROKINA ELENA S.**, radiologist of the Department of MRT and RCT of City Clinical Hospital № 7, Russia, 420012, Kazan, Chuikov str., 54*

Abstract. ***Aim.*** The aim of the study is to share the experience of treatment of a patient with Boerhaave syndrome. Spontaneous rupture of the esophagus (Boerhaave syndrome) is a serious disease that requires urgent surgical treatment. Timely diagnosis plays a crucial role in success of treatment. ***Material and methods.*** An observation of diagnosis and treatment in a patient with Boerhaave syndrome was performed. ***Results and discussion.*** The patient became ill acutely after heavy drinking and vomiting. Suddenly, complaints of pronounced epigastric pain without irradiation, nausea, and repeated vomiting of «coffee grounds» type appeared. The diagnosis «Boerhaave syndrome» was established after the examination. An urgent surgery

was performed under endotracheal anesthesia. Laparotomy, longitudinal diaphragmotomy, closure of esophageal rupture, gastrostomy, drainage of the mediastinum and abdominal cavity has been carried out. The postoperative period was relatively smooth. Mediastinitis has resolved, but 1 month after the operation the patient developed an esophageal-mediastinal fistula, which did not tend to close, despite active, then passive drainage of the mediastinum. Danish stent was installed. The patient was discharged under observation. A month later, the stent was removed without any technical difficulties. The wound of the esophagus healed. Liquid food intake was permitted. Adherence to diet and regimen, surgeon follow-up at the place of residence were recommended. ***Conclusion.*** This case shows that esophageal-mediastinal fistula development after spontaneous esophagus rupture is an indication for early stenting. Boerkhaave syndrome is a rare disease, the diagnosis of which is being established on the basis of endoscopic and radiologic (X-ray, CT) methods of investigation. The treatment is surgical. Spiking of the esophagus defect during laparotomy is a surgery of choice. Endoscopic stenting is indicated in case of suture inconsistency leading to esophago-mediastinal fistula development.
Key words: Boerhaave syndrome, spontaneous esophagus rupture, esophageal stenting.
For reference: Shaimardanov RSh, Gubaev RF, Khamzin II, Gafurov KD, Khisamiev IG, Bagautdinov EB, Makarov DV, Gostyaeva TA, Sorokina ES. Spontaneous esophagus rupture treatment by endoscopic stenting (clinical case). The Bulletin of Contemporary Clinical Medicine. 2018; 11 (5): 181–185. ***DOI:*** 10.20969/VSKM.2018.11(5).181-185.

Введение. Спонтанный разрыв пищевода (СРП) – заболевание, которое при несвоевременном и неправильном лечении приводит к тяжелым последствиям и летальному исходу. Статистики по частоте встречаемости нет. Впервые СРП описал H. Burhaave в 1723 г. (цит. по: Э.П. Рудину), который наблюдал «фатальную болезнь пищевода» у главного адмирала флота Голландии Ван-Вессенера. Отсюда это заболевание получило название «синдром Бурхаве». Синдром Бурхаве обычно наблюдается у мужчин и крайне редко у женщин. Причиной СРП большинство авторов считают резкое повышение давления в пищеводе при закрытом глоточно-пищеводном сфинктере. Придается значение грыже пищеводного отверстия диафрагмы и эзофагитам. Э.П. Рудин (1989) механизм СРП представляет так: при рвотных движениях, когда одновременно происходит раскрытие эзофагокардиального сфинктера, резкое напряжение мышц передней брюшной стенки, сокращение диафрагмы и мышечной оболочки желудка, а глоточно-пищеводный сфинктер остается плотно закрытым, происходит продольный разрыв нижней трети грудного отдела пищевода. Чаще такая дискоординация работы мышечных сфинктеров пищевода и желудка происходит при переедании, алкогольном опьянении, неукротимой рвоте. Иногда разрывы пищевода переходят на кардиальный отдел желудка. Из-за этого некоторые исследователи отождествляют СРП с синдромом Маллори – Вейсса, который сопровождается кровотечением [1, 2, 3, 4, 5, 6, 7, 8].

Для спонтанного разрыва пищевода характерны следующие симптомы: обильная рвота, может быть с примесью крови; выраженные боли в эпигастрии и нижней части грудной клетки, с иррадиацией в спину; одышка; нарушение глотания; крепитация на шее; признаки шока и интоксикации [2, 5, 6, 7].

Дифференциальную диагностику необходимо проводить с инфарктом миокарда, острым панкреатитом, язвенной перфорацией, ущемленной грыжей диафрагмы, расслаивающей аневризмой аорты, спонтанным пневмотораксом. Диагностика спонтанного разрыва пищевода основана на клинических данных и использовании рентгенографии груди (наличие газа и жидкости в средостении, плевральной полости) и живота (свободный газ под куполами диафрагмы), контрастной рентгеноскопии пищевода (затекание жидкого водорастворимого контраста за пищевод), фиброэзофагоскопии (визуализация дефекта), компьютерной томографии (наличие газа и жидкости, контраста в околопищеводной клетчатке, признаки медиастинита) [3, 4, 5, 6]. СРП – жизнеугрожающее заболевание, зависит от своевременной диагностики и выполнения адекватного лечения, послеоперационная летальность может составлять до 85% [3, 4, 6].

По данным литературы, основным методом лечения СРП является хирургический: лапаротомия, диафрагмотомия, ушивание дефекта пищевода с укрытием сальником, дном желудка или париетальной плеврой, гастростомия, активное дренирование средостения и плевральных полостей [1, 2, 5, 6]. Кроме того, описаны следующие оперативные пособия: торакотомия слева, ушивание дефекта, укрытие дефекта одним из вышеперечисленных способов, лапаротомия, гастростомия, эзофагостомия на шее, экстирпация пищевода [2, 3, 7]. За последнее время появились малоинвазивные методы лечения синдрома Бурхаве: торакоскопия, медиастиноскопия, лапароскопия, эндоскопическая установка стентов, эндоскопическая вакуумно-аспирационная терапия, клипирование [3, 4, 5, 6, 7, 8]. Считается, что эти методы могут служить альтернативой традиционной хирургии, позволяя избежать осложнений, травматичных вмешательств.

При отсутствии сепсиса, если длительность заболевания менее 48 ч, оптимальным является эндоскопическое вмешательство, которое позволяет повысить выживаемость с 81% при традиционной операции до 100% [3].

Целью данной публикации явилось желание поделиться своим опытом лечения больного с синдромом Бурхаве.

Клинический случай. Больной *Р.*, 1960 года рождения, доставлен в 23.45 01.04.2017 в экстренном порядке в хирургическое отделение № 1 Городской клинической больницы № 7 г. Казани через 1,5 ч от начала заболевания с жалобами на выраженные боли в эпигастрии без иррадиации, тошноту, многократную рвоту по типу «кофейной гущи». Заболел остро, когда после приема алкоголя (1,5 л пива) внезапно возникли вышеуказанные жалобы. Бригадой скорой помощи доставлен в больницу. В анамнезе – язвенная болезнь, у терапевта не наблюдается. При поступлении состояние средней тяжести. Сознание ясное, положение активное, кожные покровы розовые, язык влажный. Дыхание ритмичное, проводится во все отделы грудной клетки. Тоны сердца ясные, ритмичные. Артериальное давление (АД) – 120/75 мм рт.ст.; пульс – 70 уд/мин; живот не вздут, мягкий, болезненный в эпигастрии. Симптомы Кера, Ортнера, Мейо – Робсона, Воскресенского отрицательные. Симптомы раздражения брюшины отрицательные. Печеночная тупость сохранена. Стула в приемном покое не было, стул был накануне вечером обычной окраски, мочился, моча обычной окраски. *Per rectum*: кал обычной окраски, болезненности стенок, нависания, образований нет.

Инструментально-лабораторные данные: общий анализ крови (ОАК): гемоглобин – 149 г/л; лейкоциты – 14×10^9/л; палочкоядерные нейтрофилы – 12%; сегментоядерные нейтрофилы – 65%; эозинофилы – 3%; моноциты – 4%; лимфоциты – 16%. ОАМ и биохимический анализ крови: показатели в пределах нормы. По данным УЗИ органов брюшной полости: печень не увеличена, диффузный стеатоз, желчный пузырь – 75×28 мм, стенки не утолщены, содержимое гомогенное, холедох – 5 мм, поджелудочная железа: головка – 32 мм, тело – 18 мм;

хвост не визуализируется, однородная, гиперэхогенная, контуры ровные, границы четкие, свободная жидкость не выявлена. Фиброэзофагогастродуоденоскопия (ФГДС): пищевод – в нижней трети единичные линейные надрывы слизистой на «9» и «3» часа до 20 мм, покрытые фибрином и гематином, в просвете небольшое количество «кофейной гущи», в желудке и 12-перстной кишке изменений не выявлено, заключение: синдром Маллори – Вейсса, осложненный состоявшимся кровотечением. Грыжа пищеводного отверстия диафрагмы (ГПОД). При рентгенографии органов грудной клетки (ОГК) и брюшной полости (ОБП): гидропневмоторакса нет, под куполами диафрагмы свободного газа не выявлено. Осмотрен терапевтом, заключение: нарушение проводимости по типу неполной блокады правой ножки пучка Гиса; рекомендовано: контроль АД и пульса. После введения спазмолитиков боли в животе в приемном покое уменьшились. Больной госпитализирован для дальнейшего наблюдения и лечения в хирургическое отделение с диагнозом: «острый панкреатит. Синдром Маллори – Вейсса, осложненный кровотечением. Кровопотеря легкой степени тяжести». Больному назначена инфузионная, противоязвенная, противорвотная, гемостатическая, противопанкреатическая, анальгетическая терапия, постоянное наблюдение хирургической бригады. Несмотря на проводимую терапию на фоне наблюдения у больного через 5 ч с момента поступления состояние резко ухудшилось, появились резкие «кинжальные» боли под мечевидным отростком с иррадиацией в спину, выраженная слабость, повысилась температура тела до 38°С. Состояние объективно тяжелое, стабильное. Сознание ясное, положение вынужденное, сидячее, больной не может лечь на спину, так как боли усиливаются (симптом «ваньки-встаньки»), кожные покровы бледные, с холодным потом, язык суховат. Дыхание ритмичное, проводится во все отделы грудной клетки. Одышки нет. Тоны сердца ясные, ритмичные. АД – 110/80 мм рт.ст.; пульс – 90 уд/мин. Живот не вздут, напряжен в эпигастрии, резко болезненный в эпигастрии. Симптомы раздражения брюшины положительные. Печеночная тупость сохранена. Лейкоцитоз в ОАК повысился до 16×10^9/л, палочкоядерные – 52%, сегментарные – 38%, моноциты – 5%, лимфоциты – 4%. В связи с нарастанием клиники абдоминального неблагополучия, с целью уточнения диагноза и решения дальнейшей тактики решено выполнить повторную ФГДС с последующей рентгенографией ОГК и ОБП. На повторной ФГДС: в нижней трети пищевода единичные глубокие линейные надрывы до 30 мм на «9» и «3» часах, покрытые фибрином и гематином, в желудке и 12-перстной кишке патологии не выявлено, заключение: синдром Маллори – Вейсса, нельзя исключить перфорацию пищевода. ГПОД. На повторной рентгенографии ОГК и ОБП: признаки малого гидроторакса с обеих сторон, пневмомедиастинума, под куполами диафрагмы свободного газа не выявлено *(рис. 1)*.

Установлен диагноз: «синдром Бурхаве», в экстренном порядке больной оперирован. Под эндотрахеальным наркозом выполнена верхнесрединная лапаротомия, в брюшной полости выпота нет, мобилизован пищеводно-кардиальный комплекс, выделены правая и левая диафрагмальные ножки, выполнена продольная диафрагмотомия, доступ в средостение, при интраоперационной фиброэзофагоскопии выявлено отверстие в пищеводе до 3 см, из которого поступает бурое содержимое. На толстом зонде наложены швы на слизистую и мышечную оболочку пищевода, произведена аппликация ушитого дефекта прядью большого сальника, средостение промыто многократно водным раствором хлоргексидина, в средостение подведены активные дренажи, наложена гастростома по Витцелю, в малый таз установлен дренаж. Послеоперационный диагноз: «спонтанный разрыв пищевода (синдром Бурхаве)».

Рис. 1. Рентгенография органов грудной клетки и брюшной полости: пневмомедиастинум, двусторонний малый гидроторакс

Лечение продолжено в условиях реанимации, проводилась интенсивная терапия: инфузионная, противоязвенная, противорвотная, противопанкреатическая, анальгетическая, антибактериальная (карбапенемы) терапия, парентеральное питание, перевязки, промывание дренажей. 04.04.2017 больной переведен в хирургическое отделение, продолжена терапия. Температура, анализы крови нормализовались, послеоперационный период протекал нормально. По дренажам из средостения выделялось до 50 мл серозного отделяемого, по дренажу из малого таза – 100 мл серозного отделяемого, по гастростоме – 100 мл желчи. В отделении больной консультирован торакальным хирургом, заключение: спонтанный разрыв абдоминального отдела пищевода, состояние после операции, рекомендовано: компьютерная томография ОГК, продолжить антибактериальную терапию, повторная консультация при необходимости. 06.04.2017 стали отходить газы, появилась перистальтика, начато кормление через гастростому. 07.04.2017 повторно консультирован торакальным хирургом. Заключение: данных о медиастините нет, рекомендована рентгенография ОГК, УЗИ плевральных полостей в динамике.

Компьютерная томография ОГК от 11.04.2017 *(рис. 2)*. Заключение: РКТ-данные двустороннего гидроторакса, застойных инфильтративных изменений в легких, единичных пузырьков воздуха параэзофагеально на уровне трахеи.

11.04.2017 плевральная пункция слева, эвакуировано 1200 мл серозной жидкости. Удален дренаж из малого таза, по активным дренажам из средостения появилось скудное серозное «мутное» отделяемое. Компьютерная томография ОГК от 18.04.2017 *(рис. 3)*. Заключение: в сравнении с предыдущим исследованием сохраняются инфильтративные изменения в заднеижних отделах средостения с установленными дренажными трубками, сохранятся двусторонний гидроторакс, инфильтративные изменения в нижних долях легких.

24.04.2017 состояние удовлетворительное, активных жалоб нет, температуры нет, живот мягкий, безболезненный, срединная лапаротомная рана зажила первичным натяжением, швы сняты, по активным дренажам скудное серозное «мутное» отделяемое, один из них удален, гастростома функционирует, анализы в пределах нормы, все назначения отменены, оставлены только ингибиторы протонной помпы, больной похудел на 10 кг.

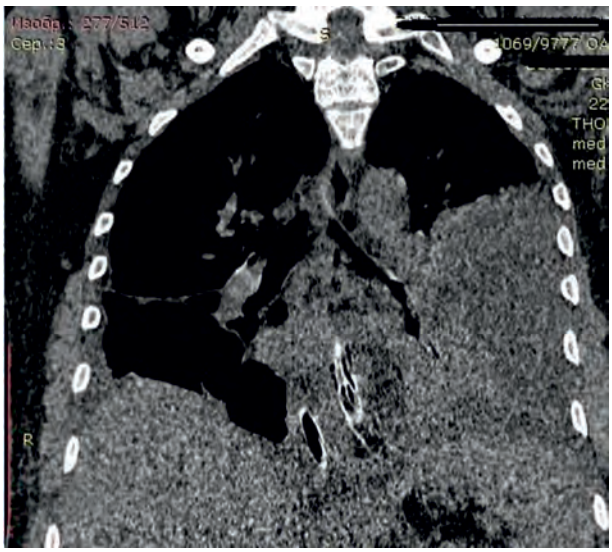

Рис. 2. Компьютерная томография органов грудной клетки: двусторонний гидроторакс, застойные инфильтративные изменения в легких, единичные пузырьки воздуха параэзофагеально на уровне трахеи

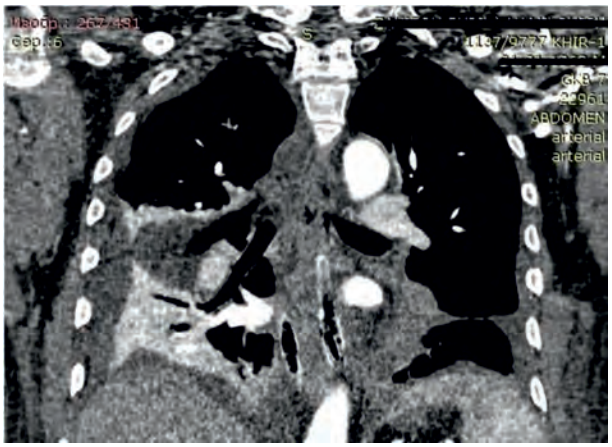

Рис.3. Компьютерная томография органов грудной клетки: сохраняются инфильтративные изменения в задненижних отделах средостения с установленными дренажными трубками, сохраняется двусторонний гидроторакс, инфильтративные изменения в нижних долях легких

С целью контроля состояния пищевода и решения вопроса о кормлении больного 02.05.2017 выполнена контрастная рентгеноскопия пищевода с водорастворимым контрастом *(рис. 4)*: пищевод свободно проходим для контраста, в наддиафрагмальном сегменте определяется дивертикулоподобное выпячивание стенки пищевода, прилежащее к дренажу, отмечается затекание незначительного количества жидкого контраста из пищевода в дренажную трубку.

03.05.2017 ФГДС: пищевод свободно проходим, в нижней трети на уровне пищеводно-желудочного перехода дефект стенки пищевода до 10 мм, к которому прилежит дренажная трубка, установленная в средостении, в желудке визуализируется гастростома, заключение: несостоятельность швов пищевода, состояние после гастростомии *(рис. 5)*.

Заключение. У больного развилась несостоятельность швов с формированием пищеводно-медиастинального свища. Все это время продолжалось кормление больного только через гастростому. Состояние удовлетворительное. Жалоб нет. По дренажу из средостения отделяемое прекратилось.

Рис. 4. Контрастная рентгеноскопия пищевода с водорастворимым контрастом: дивертикулоподобное выпячивание стенки пищевода, прилежащее к дренажу, затекание незначительного количества жидкого контраста из пищевода в дренажную трубку

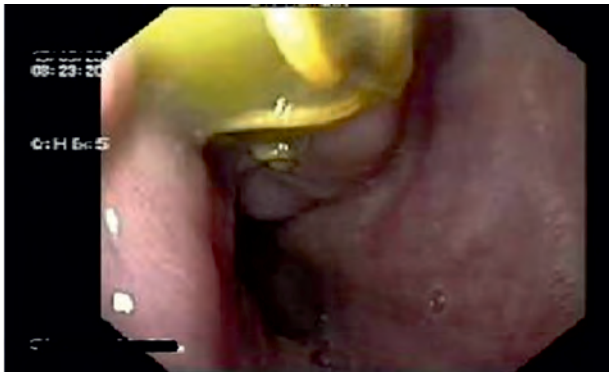

Рис. 5. Фиброэзофагогастродуоденоскопия: в нижней трети пищевода на уровне пищеводно-желудочного перехода дефект стенки пищевода до 10 мм, к которому прилежит дренажная трубка, установленная в средостении

15.05.2017 при проведении ФГДС: пищевод свободно проходим, слизистая розовая, на уровне 39 см от резцов визуализируется дефект стенки пищевода на протяжении 3 см с ровными краями, в дистальной части единичные узловые лигатуры и трубчатый дренаж. Определены показания к стентированию. Установлен стент Даниша с наружной фиксацией с помощью лигатур.

17.05.2017 при проведении ФГДС: пищевод свободно проходим, слизистая умеренно гиперемирована, в нижней трети визуализируется стент, свободно проходим, стент подтянут на 2 см по направлению средней трети пищевода.

22.05.2017 больной в удовлетворительном состоянии выписан под наблюдение хирурга по месту жительства с явкой через месяц для решения вопроса об удалении стента.

Через месяц стент удален без технических сложностей, область свища покрылась грануляциями *(рис. 6)*, дренаж из средостения удален. Больному разрешен прием жидкой пищи. Рекомендовано соблюдение диеты и режима, наблюдение хирурга по месту жительства.

Результаты и их обсуждение. В приводимом наблюдении видно, что у пациента, страдающего хиатальной грыжей, после приема большого количества жидкости (1,5 л пива) появилась рвота с примесью крови и боли в эпигастральной области. При эндоскопическом исследовании обнаружены 2 надрыва в дистальном от-

Рис. 6. Фиброэзофагогастродуоденоскопия: область свища покрылась грануляциями

деле пищевода с наличием «кофейной гущи», которые расценены как синдром Маллори – Вейсса. Симптомы абдоминального неблагополучия развились только через 5 ч после поступления, где при повторном эндоскопическом и рентгенографическом исследовании установлено наличие СРП и медиастинита. Выполнено стандартное оперативное вмешательство – ушивание дефекта пищевода двурядным швом через верхнесрединный и трансдиафрагмальный доступ и активное дренирование средостения. Несмотря на разрешающиеся явления медиастинита, активное, а потом пассивное дренирование средостения в течение 1,5 мес, сформировался пищеводно-медиастинальный свищ, который был ликвидирован методом стентирования пищевода стентом Даниша. Свищ закрылся в течение 1 мес после стентирования. Это наблюдение показывает, что при развитии пищеводно-медиастинального свища после СРП имеются показания для проведения стентирования в наиболее ранние сроки.

Выводы:

1. Синдром Бурхаве (спонтанный разрыв пищевода) обычно возникает после переедания, приема алкоголя и рвоты, чаще у людей, страдающих хиатальной грыжей.

2. Диагноз при СРП устанавливается на основании эндоскопических и лучевых (рентгенография, РКТ) методов исследований.

3. Методом выбора при лечении СРП является ушивание разрыва пищевода с активным дренированием средостения, формированием гастростомы или трасназальное зондирование желудка для кормления.

4. При формировании пищеводного свища показано внутрипищеводное стентирование.

Прозрачность исследования. *Исследование не имело спонсорской поддержки. Авторы несут полную ответственность за предоставление окончательной версии рукописи в печать.*

Декларация о финансовых и других взаимоотношениях*. Все авторы принимали участие в разработке концепции, дизайна исследования и в написании рукописи. Окончательная версия рукописи была одобрена всеми авторами. Авторы не получали гонорар за исследование.*

ЛИТЕРАТУРА

1. *Рудин, Э.П.* Повреждение пищевода: учеб. пособие / Э.П. Рудин. – М.: Центральный институт усовершенствования врачей, 1989. – 32 с.
2. *Черноусов, А.Ф.* Хирургия пищевода / А.Ф. Черноусов, П.М. Богопольский, Ф.С. Курбанов: руководство для врачей. – М.: Медицина, 2000. – С.340–352.
3. *Мищенко, Н.* Синдром Бурхаве / Н. Мищенко// Здоровье Украины. – 2010. – № 2. – С.17.
4. Минимально инвазивные методы в лечении спонтанного разрыва пищевода / Б.Н. Котив, И.И. Дзидзава, А.О. Бреднев [и др.] // Новости хирургии. – 2015. – № 4. – С.467–473.
5. *Кочупов, В.П.* Случай успешного лечения спонтанного разрыва пищевода (синдром Бурхаве) / В.П. Кочупов // Кремлевская медицина. Клинический вестник. – 2011. – № 4. – С.108–110.
6. *Рабаданов, К.М.* Спонтанный разрыв пищевода / К.М. Рабаданов // Хирургия. – 2014. – № 6. – С.81–83.
7. Первый опыт применения эндоскопической вакуумно-аспирационной терапии в лечении спонтанного разрыва пищевода (синдром Бурхаве) / В.Б. Ринчиков, А.Н. Плеханов, Б.Д. Цыбикдоржиев [и др.] // Бюллетень ВСНЦ СО РАМН. – 2017. – № 1. – С.136–140.
8. *Шестюк, А.М.* Современные подходы к лечению повреждений грудного отдела пищевода / А.М. Шестюк // Новости хирургии. – 2010. – № 1. – С.30–36.

REFERENCES

1. Rudin EP. Povrezhdeniya pishchevoda: uchebnoye posobiye [Damage to the esophagus: Study Guide]. Moskva: Tsentr, institut usovershenstvovaniya vrachey [Moscow: Center, Institute of Advanced Medical Studies]. 1989; 32 p.
2. Chernousov AF, Bogopol'skij PM, Kurbanov FS. Hirurgiya pishchevod: rukovodstvo dlya vrachej [Surgery of esophagus: a Guide for Doctors]. Moskva: Medicina [Moscow: Medicine]. 2000; 340–352.
3. Mishchenko N. Sindrom Burgave [Boerhaave syndrome]. Medicinskaya gazeta «Zdorov'e Ukrainy» [Medical newspaper «Health of Ukraine»]. 2010; 2: 17.
4. Kotiv BN, Dzidzava II, Brednev AO, et al. Minimal'no invazivnye metody v lechenii spontannogo razryva pishchevoda [Minimally invasive methods in the treatment of spontaneous esophageal rupture]. Novosti hirurgii [Surgery news]. 2015; 4: 467–473.
5. Kochupov VP. Sluchaj uspeshnogo lecheniya spontannogo razryva pishchevoda (sindrom Burhave) [The case of successful treatment of spontaneous rupture of the esophagus (Boerhaave syndrome)]. Kremlevskaya medicina; Klinicheskij vestnik [Kremlin medicine; Clinical Herald]. 2011; 4: 108–110.
6. Rabadanov KM. Spontannyj razryv pishchevoda [Spontaneous rupture of the esophagus]. Hirurgiya [Surgery]. 2014; 6: 81–83.
7. Rinchikov VB, Plekhanov AN, Cybikdorzhiev BD et al. Pervyj opyt primeneniya endoskopicheskoj vakuumno-aspiracionnoj terapii v lechenii spontannogo razryva pishchevoda (sindrom Burhave) [The first experience of the use of endoscopic vacuum-aspiration therapy in the treatment of spontaneous rupture of the esophagus (Boerhaave's syndrome)]. Byulleten' VSNC SO RAMN [Bulletin of the WCSC of the Russian Academy of Medical Sciences]. 2017; 1: 136–140.
8. Shestyuk AM. Sovremennye podhody k lecheniyu povrezhdenij grudnogo otdela pishchevoda [Modern approaches to the treatment of thoracic esophagus rupture]. Novosti hirurgii [Surgery news]. 2010; 1: 30–36.

© М.Н. Садыков, В.И. Данилов, Р.Х. Каримов, Н.Т. Хайруллин, М.В. Габасов, А.Г. Панюхов, Д.О. Исмагилов, Р.Р. Абдуллин, Р.Н. Ахмадуллин, И.Е. Валеев, Р.Ф. Гарифуллин, О.И. Дорофеева, М.Р. Муртазин, М.Н. Мулихов, Р.Р. Тимербаев, А.Х. Халиуллин, 2018

УДК 616.8-089-082(470.41-25) DOI: 10.20969/VSKM.2018.11(5).186-191

НЕЙРОХИРУРГИЧЕСКОЕ ОТДЕЛЕНИЕ ГОРОДСКОЙ КЛИНИЧЕСКОЙ БОЛЬНИЦЫ № 7 г. КАЗАНИ – НЕОТЛОЖНАЯ НЕЙРОХИРУРГИЧЕСКАЯ КЛИНИКА ВЫСОКИХ МЕДИЦИНСКИХ ТЕХНОЛОГИЙ

САДЫКОВ МАРАТ НАИЛЕВИЧ, *канд. мед. наук, министр здравоохранения Республики Татарстан, 420111, Казань, ул. Островского, 11/6. e-mail: minzdrav@tatar.ru*
ДАНИЛОВ ВАЛЕРИЙ ИВАНОВИЧ, *докт. мед. наук, профессор, зав. кафедрой неврологии и нейрохирургии ФПК и ППС ФГБОУ ВО «Казанский государственный медицинский университет» Минздрава России, Россия, 420012, Казань, ул. Бутлерова, 49, e-mail: asadullina_z@mail.ru*
КАРИМОВ РАВИЛЬ ХАШИМОВИЧ, *канд. мед. наук, главный специалист по нейрохирургии ГАУЗ «Городская клиническая больница № 7», Россия, 420103, Казань, ул. Чуйкова, 54, e-mail: ravilkarimov@gmail.com*
ХАЙРУЛЛИН НАИЛЬ ТАЛГАТОВИЧ, *зав. отделением нейрохирургии ГАУЗ «Городская клиническая больница № 7», Россия, 420103, Казань, ул. Чуйкова, 54*
ГАБАСОВ МАРСЕЛЬ ВЕНЕРОВИЧ, *врач-нейрохирург отделения нейрохирургии ГАУЗ «Городская клиническая больница № 7», Россия, 420103, Казань, ул. Чуйкова, 54*
ПАНЮХОВ АЛЕКСАНДР ГЕННАДИЕВИЧ, *врач-нейрохирург отделения нейрохирургии ГАУЗ «Городская клиническая больница № 7», Россия, 420103, Казань, ул. Чуйкова, 54*
ИСМАГИЛОВ ДАМИР ОЛЬФАТОВИЧ, *врач-нейрохирург отделения нейрохирургии ГАУЗ «Городская клиническая больница № 7», Россия, 420103, Казань, ул. Чуйкова, 54*
АБДУЛЛИН РИНАТ РАФИСОВИЧ, *врач-нейрохирург отделения нейрохирургии ГАУЗ «Городская клиническая больница № 7», Россия, 420103, Казань, ул. Чуйкова, 54*
АХМАДУЛЛИН РИШАТ НУРИСЛАМОВИЧ, *врач-нейрохирург отделения нейрохирургии ГАУЗ «Городская клиническая больница № 7», Россия, 420103, Казань, ул. Чуйкова, 54*
ВАЛЕЕВ ИСКАНДЕР ЕЛГИЗАРОВИЧ, *врач-нейрохирург отделения нейрохирургии ГАУЗ «Городская клиническая больница № 7», Россия, 420103, Казань, ул. Чуйкова, 54*
ГАРИФУЛЛИН РЕНАТ ФАРИТОВИЧ, *врач-нейрохирург отделения нейрохирургии ГАУЗ «Городская клиническая больница № 7», Россия, 420103, Казань, ул. Чуйкова, 54, e-mail: doctor-nerv@mail.ru*
ДОРОФЕЕВА ОЛЬГА ИГОРЕВНА, *врач-невролог отделения нейрохирургии ГАУЗ «Городская клиническая больница № 7», Россия, 420103, Казань, ул. Чуйкова, 54*
МУРТАЗИН МАРАТ РИНАТОВИЧ, *врач-нейрохирург отделения нейрохирургии ГАУЗ «Городская клиническая больница № 7», Россия, 420103, Казань, ул. Чуйкова, 54*
МУЛИХОВ МАРАТ НУРЛЫАХМЕТОВИЧ, *врач-нейрохирург отделения нейрохирургии ГАУЗ «Городская клиническая больница № 7», Россия, 420103, Казань, ул. Чуйкова, 54*
ТИМЕРБАЕВ РИШАТ РАХИМЗЯНОВИЧ, *врач-нейрохирург отделения нейрохирургии ГАУЗ «Городская клиническая больница № 7», Россия, 420103, Казань, ул. Чуйкова, 54*
ХАЛИУЛЛИН АЗАТ ХАМИТОВИЧ, *врач-нейрохирург отделения нейрохирургии ГАУЗ «Городская клиническая больница № 7», Россия, 420103, Казань, ул. Чуйкова, 54*

Реферат. ***Цель*** – ознакомить с опытом реорганизации нейрохирургического отделения неотложной помощи Городской клинической больницы № 7 г. Казани, которой может быть полезен для внедрения методов высоких технологий в работу лечебных учреждений. ***Материал и методы.*** Нейрохирургическое отделение Городской клинической больницы № 7 г. Казани оказывает круглосуточную неотложную помощь районам г. Казани с населением, превышающим 600 тыс. человек. ***Результаты и их обсуждение.*** Всего в течение 2015–2017 гг. госпитализировано 5035 чел. Хирургическая активность составила 35,4%. Общая летальность – 4,8%. Послеоперационная летальность – 10,6%. Основные направления высокотехнологичной хирургии: травмы головы и позвоночника, сосудистые заболевания головного мозга, дегенеративные поражения позвоночника. Модернизация отделения неотложной нейрохирургии обеспечила лечение значительного контингента больных в г. Казани на основе современных доказательных стандартов. В отделении внедрены новые, отвечающие современным требованиям модели организации неотложной нейрохирургической помощи жителям г. Казани, больным с травматическими поражениями головного и спинного мозга, с сосудистой патологией головного мозга, дегенеративно-дистрофическими заболеваниями позвоночника, гидроцефалией и другой нейрохирургической патологией. Объективные показатели работы неотложного нейрохирургического отделения ГАУЗ ГКБ № 7 свидетельствуют о его эффективной реорганизации в клинику высоких медицинских технологий. ***Выводы.*** Опыт отделения может быть полезен для внедрения методов высокотехнологичной помощи в работу отделений нейрохирургии.

Ключевые слова: высокотехнологичная медицинская помощь, результаты нейрохирургических операций.
Для ссылки: Нейрохирургическое отделение Городской клинической больницы № 7 г. Казани – неотложная нейрохирургическая клиника высоких медицинских технологий / М.Н. Садыков, В.И. Данилов, Р.Х. Каримов [и др.] // Вестник современной клинической медицины. – 2018. – Т. 11, вып. 5. – С.186–191. ***DOI:*** 10.20969/VSKM.2018.11(5).186-191.

NEUROSURGICAL DEPARTMENT AT CITY CLINICAL HOSPITAL № 7 IN KAZAN IS AN EMERGENCY NEUROSURGERY CLINIC OF HIGH MEDICAL TECHNOLOGIES

SADYKOV MARAT N., *C. Med. Sci., Minister of Health of the Republic of Tatarstan, Russia, 420111, Kazan, Ostrovsky str., 11/6, e-mail: minzdrav@tatar.ru*
DANILOV VALERIJ I., *D. Med. Sci, professor, Head of the Department of neurology and neurosurgery of Kazan State Medical University, Russia, 420012, Kazan, Butlerov str., 49, e-mail: asadullina_z@mail.ru*
KARIMOV RAVIL KH., *C. Med. Sci., Chief specialist for neurosurgery of City Clinical Hospital № 7, Russia, 420103, Kazan, Chuikov str., 54, e-mail: ravilkarimov@gmail.com*
KHAIRULLIN NAIL T., *Head of the Department of neurosurgery of City Clinical Hospital № 7, Russia, 420103, Kazan, Chuikov str., 54*
GABASOV MARSEL V., *neurosurgeon of the Department of neurosurgery of City Clinical Hospital № 7, Russia, 420103, Kazan, Chuikov str., 54*
PANYUKHOV ALEKSANDER G., *neurosurgeon of the Department of neurosurgery of City Clinical Hospital № 7, Russia, 420103, Kazan, Chuikov str., 54*
ISMAGILOV DAMIR O., *neurosurgeon of the Department of neurosurgery of City Clinical Hospital № 7, Russia, 420103, Kazan, Chuikov str., 54*
ABDULLIN RINAT R., *neurosurgeon of the Department of neurosurgery of City Clinical Hospital № 7, Russia, 420103, Kazan, Chuikov str., 54*
AKHMADULLIN RISHAT N., *neurosurgeon of the Department of neurosurgery of City Clinical Hospital № 7, Russia, 420103, Kazan, Chuikov str., 54*
VALEEV ISKANDER E., *neurosurgeon of the Department of neurosurgery of City Clinical Hospital № 7, Russia, 420103, Kazan, Chuikov str., 54*
GARIFULLIN RENAT F., *neurosurgeon of the Department of neurosurgery of City Clinical Hospital № 7, Russia, 420103, Kazan, Chuikov str., 54*
DOROFEEVA OLGA I., *neurologist of the Department of neurosurgery of City Clinical Hospital № 7, Russia, 420103, Kazan, Chuikov str., 54*
MURTAZIN MARAT R., *neurosurgeon of the Department of neurosurgery of City Clinical Hospital № 7, Russia, 420103, Kazan, Chuikov str., 54*
MULIKHOV MARAT N., *neurosurgeon of the Department of neurosurgery of City Clinical Hospital № 7, Russia, 420103, Kazan, Chuikov str., 54*
TIMERBAEV RISHAT R., *neurosurgeon of the Department of neurosurgery of City Clinical Hospital № 7, Russia, 420103, Kazan, Chuikov str., 54*
KHALIULLIN AZAT KH., *neurosurgeon of the Department of neurosurgery of City Clinical Hospital № 7, Russia, 420103, Kazan, Chuikov str., 54*

Abstract. ***Aim.*** The aim of the study was to acquaint the readers with the experience of the neurosurgical emergency department reorganization at Kazan City Clinical Hospital № 7, which might be useful in terms of introduction of the high-tech methods into the work of health institutions. ***Material and methods.*** The neurosurgery department of the City Clinical Hospital № 7 in Kazan provides round-the-clock emergency assistance to the districts of Kazan with a population exceeding 600 thousand people. ***Results and discussion.*** A total of 5035 people were hospitalized during 2015–2017. Surgical activity was 35,4%. The overall mortality rate is 4,8%. Postoperative mortality is 10,6%. The main directions of high-tech surgery are head and spinal injuries, vascular diseases of the brain, degenerative lesions of the spine. Modernization of the emergency neurosurgery department has contributed to the treatment of significant number of patients in the city of Kazan according to the modern standards. The department has introduced new up-to-date emergency neurosurgical organization models for treatment of the residents of Kazan with traumatic brain or spinal cord lesions, vascular brain disorders, degenerative-dystrophic diseases of the spine, hydrocephalus and other neurosurgical pathological conditions. Objective performance indicators of the emergency neurosurgery department of Kazan City Clinical Hospital № 7 indicate its effective reorganization into the clinic of high medical technologies. ***Conclusion.*** The experience of the department can be useful for high-tech assistance in neurosurgery department operation.
Key words: high-tech medical care, results of neurosurgical operations.
For reference: Sadykov MN, Danilov VI, Karimov RKh, Khairullin NT, Gabasov MV, Panykhov AG, Ismagilov DO, Abdullin RR, Ahmadullin RN, Valeev IE, Garifullin RF, Dorofeeva OI, Murtazin MR, Mulikhov MN, Timerbaev RR, Khaliullin AKh. Neurosurgical department of City Clinical Hospital № 7 in Kazan is an emergency neurosurgery clinic of high medical technologies. The Bulletin of Contemporary Clinical Medicine. 2018; 11 (5): 186–191. ***DOI:*** 10.20969/VSKM.2018.11(5).186-191.

В настоящее время в стране происходит модернизация нейрохирургической службы в соответствии с современными достижениями нейродиагностики, появлением новых методов операций, требований доказательной медицины. Внедрение высоких медицинских технологий в практику работы нейрохирургических учреждений является сложной задачей, требующей анализа и учета многих факторов, таких как подготовка кадров, оптимальное оснащение, особенности организации здравоохранения в регионе. Решение указанной проблемы может быть достигнуто при системном, научно обоснованном подходе к анализу существующего опыта внедрения и развития новых технологий в типичном отделении нейрохирургии.

Первое нейрохирургическое отделение в г. Казани было открыто после Великой Отечественной войны в структуре Института восстановительной хирургии и ортопедии. История нейрохирургического отделения Городской клинической больницы № 7 (ГКБ № 7) начинается с 1965 г., когда во вновь построенной Городской клинической больнице (ГКБ) № 15 [с 1984 г. – Больница скорой медицинской помощи (БСМП)] Х.М. Шульман открыл 60-коечное и второе в г. Казани нейрохирургическое отделение, которое наряду с оказанием неотложной помощи населению города взяло на себя функции республиканской клиники плановой нейрохирургии (*рис. 1*).

В этом отделении оказывалась помощь пострадавшим с травмой головного мозга и черепа, спинного мозга и позвоночника, периферических нервов; больным с опухолями головного и спинного мозга, стойкой компрессией корешков спинного мозга при дегенеративных поражениях позвоночника, пороками нервной системы. В этот период профессор Х.М. Шульман разработал приоритетный в мировом масштабе метод протезирования центральных отделов межпозвонковых дисков быстроотвердевающим

Рис. 1. Основатель нейрохирургического отделения в Городской клинической больнице № 15 г. Казани профессор Х.М. Шульман

полимером и тем самым обосновал принципы нового направления клинической вертебрологии – функциональной хирургии позвоночника [1]. В разные годы отделением руководили Ю.А. Менялкин, Р.В. Сарымсаков, В.Е. Яковлев, Р.Х. Каримов. С 2016 г. по настоящее время заведующим отделением является Н.Т. Хайруллин.

Организация и уровень нейрохирургической помощи в РТ постоянно совершенствовались. В 1982 г. было открыто нейрохирургическое отделение в Республиканской клинической больнице (РКБ), где стало возможным развивать плановую нейрохирургию. В 1994 г. в новом корпусе Детской РКБ (ДРКБ) открылось отделение детской нейрохирургии – первое в Казани нейрохирургическое отделение высоких технологий, в котором успешно были внедрены современные принципы комплексного лечения детей с опухолями различной локализации, все варианты шунтирующих операций при сообщающейся и окклюзионной гидроцефалии. В 2006 г. в Межрегиональном клинико-диагностического центре (МКДЦ) открылось пятое нейрохирургическое отделение в г. Казани, которое стало отделением плановой нейрохирургии высоких технологий для взрослых.

В результате передислокации плановой нейрохирургической помощи в лечебно-профилактические учреждения с современным оборудованием (РКБ, ДРКБ и МКДЦ) в нейрохирургических отделениях ГКБ № 15 и Казанском научно-исследовательском институте травматологии и ортопедии (КНИИТО) стала оказываться, главным образом, помощь пациентам с экстренной патологией, прежде всего, с нейротравмой. Назрела необходимость оказания экстренной помощи на уровне нейрохирургии в целом по республике. С этой целью было принято решение о передислокации нейрохирургического отделения из БСМП во вновь построенный Центр экстренной медицины в ГКБ № 7 с его оснащением в соответствии с современными требованиями. В 2013 г. накануне XXVII Всемирной летней Универсиады отделение переехало в модернизированную Городскую клиническую больницу № 7 г. Казани.

Цель публикации – знакомство с опытом реорганизации нейрохирургического отделения неотложной помощи Городской клинической больницы № 7 г. Казани, который может быть полезен для внедрения методов высоких технологий в работу лечебных учреждений.

Под руководством главного врача Городской клинической больницы № 7 г. Казани, кандидата медицинских наук М.Н. Садыкова и главного нейрохирурга МЗ РТ профессора В.И. Данилова был разработан план развития нейрохирургического отделения в условиях нового Центра экстренной медицины в ГКБ № 7. Была проведена трудоемкая работа по приобретению оптимального хирургического оборудования и инструментария. Отделение было укомплектовано самым современным нейрохирургическим оборудованием. Оборудована операционная с ламинарными потоками воздуха, с функциональным операционным столом и рамой для жесткой фиксации головы. Были закуплены 2 микроскопа фирмы Carl Zeiss Pentero и Vario, эндоскопическая стойка Karl Storz, навигационная система Medtronic, С-дуга Philips и радиочастотный деструктор Cosman для проведения денервации, микрохирургические инструменты.

Современные диагностические возможности (нейровизуализация с помощью МРТ, КТ, оценка функционального состояния головного и спинного мозга, мышц, периферических нервов, прецеребральных и церебральных артерий с помощью инструментов самых авторитетных производителей) сделали возможным совершенствовать оказание неотложной помощи при травматических поражениях головного и спинного мозга, внедрить неотложную высокотехнологичную помощь при острых нарушениях мозгового кровообращения, гидроцефалии, стойкой компрессии корешков спинного мозга и фармакорезистентных болевых синдромах при дегенеративно-дистрофических поражениях позвоночника.

Для успешного внедрения современных методик высокотехнологичной нейрохирургии при оказании неотложной помощи требовались новые знания и умения нейрохирургов. Подготовка к работе в новых условиях была начата заблаговременно, еще до переезда в новую больницу. Для работы в новом отделении группа врачей прошла обучение в ординатуре на кафедре неврологии и нейрохирургии факультета повышения квалификации и профессиональной переподготовки специалистов (ФПК и ППС) Казанского государственного медицинского университета (зав. кафедрой проф. В.И. Данилов). Усовершенствование врачей проходило с учетом их специализации в рамках будущей работы в нейрохирургическом отделении ГКБ № 7. На циклах усовершенствования, проводимых кафедрой неврологии и нейрохирургии на базе МКДЦ, прошли обучение врачи Р.Х. Каримов, Н.Т. Хайруллин, М.Н. Мулихов. Программа их усовершенствования была индивидуальной и составлена с учетом потребностей и направлений работы будущего отделения. Врачи отделения прошли стажировку в клиниках Германии: Д.О. Исмагилов в г. Мюнхене, Н.Т. Хайруллин и Р.Ф. Гарифуллин в г. Хайдельберге.

Важно отметить, что существование в г. Казани нейрохирургического отделения МКДЦ, уже работающего на современном уровне, оказалось важным фактором для создания условий быстрого перехода отделения в ГКБ № 7 на новые технологии [2]. Сотрудниками отделения нейрохирургии МКДЦ (А.Г. Алексеев, В.Н. Падиряков, Б.Ю. Пашаев, А.Н. Немировский) была оказана помощь в выполнении первых хирургических вмешательств при сосудистой патологии головного мозга, дегенеративных заболеваниях позвоночника, эндоскопических вмешательствах.

В настоящее время нейрохирургическое отделение ГКБ № 7 оказывает круглосуточную неотложную помощь населению г. Казани, превышающую 600 тыс. человек. В течение 2015–2017 гг. госпитализировано 5035 человек. Хирургическая активность составила 35,4%. Общая летальность составила 4,8%, послеоперационная летальность – 10,6%. Структура и количество операций, проведенных в нейрохирургическом отделении, приведены в *таблице*.

Черепно-мозговая травма (ЧМТ) как наиболее социально значимая патология остается одним из главных направлений работы отделений неотложной нейрохирургии. В нейрохирургическом отделении ГАУЗ ГКБ № 7 г. Казани реализована возможность оказания помощи пострадав-

Структура и количество операций, проведенных в нейрохирургическом отделении ГАУЗ ГКБ № 7 за 2015–2017 гг.

Удаление травматических внутричерепных гематом	281
Первичная хирургическая обработка вдавленных переломов	23
Транспедикулярная фиксация при травмах грудного и поясничного отделов позвоночника	152
Передний шейный спондилез с помощью кейджей при травмах позвоночника	23
Транскраниальное микрохирургическое удаление гипертензивных гематом	165
Эндоскопическое удаление гипертензивных внутримозговых гематом	32
Транскраниальное клипирование аневризм головного мозга	61
Эндоваскулярная эмболизация аневризм головного мозга	17
Микрохирургическое удаление опухолей головного мозга супра- и субтенториальной локализации	6
Удаление артериовенозных мальформаций головного и спинного мозга	2
Микрохирургическое удаление опухолей спинного мозга	4
Микрохирургическая декомпрессия корешков спинного мозга при дегенеративно-дистрофических поражениях позвоночника	785
Высокочастотная деструкция фасеточных нервов	77
Вертебропластика	15
Декомпрессия и санация при гнойно-воспалительных заболеваниях позвоночника и спинного мозга	10
Вентрикуло-перитонеальное шунтирование	14
Удаление и дренирование абсцессов головного мозга	10
Пластика дефектов черепа	113
Другие операции	59
Всего	1781

шим с ЧМТ в соответствии с современными рекомендательными стандартами [3]. Всем пациентам проводится круглосуточная нейровизуализация на аппаратах РКТ и МРТ, по показаниям осуществляется мониторинг внутричерепного давления, осмометрия крови.

Количество пациентов, пролеченных с острыми травмами головы за 2015–2017 гг., составило 2914 чел. или 57,9% от всех госпитализированных в отделение пациентов. Среди них больные с сотрясением головного мозга составили 59,5%, с ушибами головного мозга легкой и средней степени тяжести – 23,4%, с ушибами головного мозга тяжелой степени и со сдавлениями головного мозга – 17,1%. С острой травмой головы умерло 185 чел. Госпитальная летальность при черепно-мозговой травме составила 6,3%. Прооперирован 281 пострадавший с различными факторами травматического сдавления головного мозга. При рецидивах травматических гематом повторные хирургические вмешательства понадобились в 11% наблюдений. Исходом тяжелой травмы мозга у 10 больных к моменту выписки из нейрохирургического отделения было вегетативное состояние.

484 (16,6%) пострадавших с черепно-мозговой травмой были с сочетанными травмами. В соответствие с классификацией сочетанной травмы [4]: тяжелая ЧМТ и тяжелые внечерепные повреждения были диагностированы у 9,4% таких пострадавших. С 3 июля 2015 г. оказание помощи пострадавшим с сочетанными травмами проводится по единому алгоритму, утвержденному учрежденческим приказом № 283. Внедрение стандартного протокола ведения таких пострадавших позволило избежать неоправданно длительного нахождения пациентов в приемном отделении, сократить время диагностического этапа, оптимизировать лечебные мероприятия. Следует отметить, что в настоящее время в РТ отмечается тенденция к сокращению травматизма. По результатам работы нейрохирургического отделения можно отметить уменьшение количества тяжелой черепно-мозговой травмы в г. Казани.

Пациенты с травмой позвоночника в ГКБ № 7 направляются как в травматологическое, так и в нейрохирургическое отделение. При этом в нейрохирургическом отделении лечатся пациенты с осложненными или нестабильными формами позвоночно-спинальных повреждений. За 2017–2018 гг. были прооперированы 196 пострадавших. Все пациенты, нуждающиеся в стабилизации позвоночника, оперируются с применением необходимых металлоконструкций, операции выполняются через передний и задний доступ. Послеоперационная летальность при позвоночно-спинальных повреждениях составила 3,5%.

По опыту нашей работы травматические повреждения верхнешейных позвонков, требующие хирургического лечения, в практике отделения неотложной нейрохирургии – редкая патология. За период работы с 2013 по 2017 г. наблюдалось 5 пострадавших. Целесообразно концентрировать таких пострадавших в одном центре для приобретения практического опыта выполнения операций и создания необходимого ресурса редко применяемых металлоконструкций.

В клинике оказывается высокотехнологичная помощь больным с гипертензивными внутричерепными кровоизлияниями и ишемическими поражениями головного мозга. Оптимизации нейрохирургической помощи больным с внутримозговыми кровоизлияниями способствует приказ МЗ РТ от 07.04.2015 № 595 «Порядок работы медицинских организаций Республики Татарстан по организации экстренной нейрохирургической помощи больным с острыми нарушениями мозгового кровообращения». В данном приказе определены зоны ответственности и нозологические формы для каждого нейрохирургического отделения республики в соответствии с их оснащенностью и опытом оказания высокотехнологичной хирургической помощи при сосудистой патологии головного мозга. Каждый пациент, нуждающийся в такой хирургии, направляется в нейрохирургические клиники, где получает современную специализированную высокотехнологичную помощь.

Показания к оперативному вмешательству у больных с нетравматическими внутричерепными гематомами определяются в соответствии с клиническими рекомендациями Ассоциации нейрохирургов России по лечению гипертензивных внутримозговых гематом. Открытые хирургические вмешательства проводятся с использованием микроскопа, преимущественно по поводу субкортикальных и смешанных гематом, гематом мозжечка. Видеоэндоскопическим методом удаляются путаменальные и таламические гематомы с помощью эндоскопической стойки Carl Storz и нейронавигационной станции Medtronic. За 2013–2017 гг. были прооперированы 197 больных с гипертензивными внутримозговыми гематомами. Среди них 165 – микро-

хирургическим методом, 32 – эндоскопическим. Летальность при открытых вмешательствах составила 28,9%, при эндоскопических – 18,7%.

В отделении освоены транскраниальные и эндоваскулярные выключения аневризм головного мозга.

Первичная госпитализация больных с картиной спонтанного субарахноидального кровоизлияния осуществляется в сосудистый центр. После дополнительных диагностических мероприятий (цифровая субтракционная ангиография, СКТ или МР-ангигорафия) пациенты с выявленными аневризмами переводятся в нейрохирургическое отделение на оперативное лечение. Все пациенты были оперированы в остром периоде в течение первых 72 ч *(рис. 2)*. Пациентам с I–III степенью тяжести по Hunt-Hess выполнялись как открытые, так и эндоваскулярные операции. У пациентов с аневризматическими субарахноидальными кровоизлияниями предпочтение отдавалось открытым оперативным вмешательствам. Пациентам с III степенью тяжести по Hunt-Hess выполняли превентивную декомпрессионную краниотомию с целью профилактики развития внутричерепной гипертензии в послеоперационном периоде.

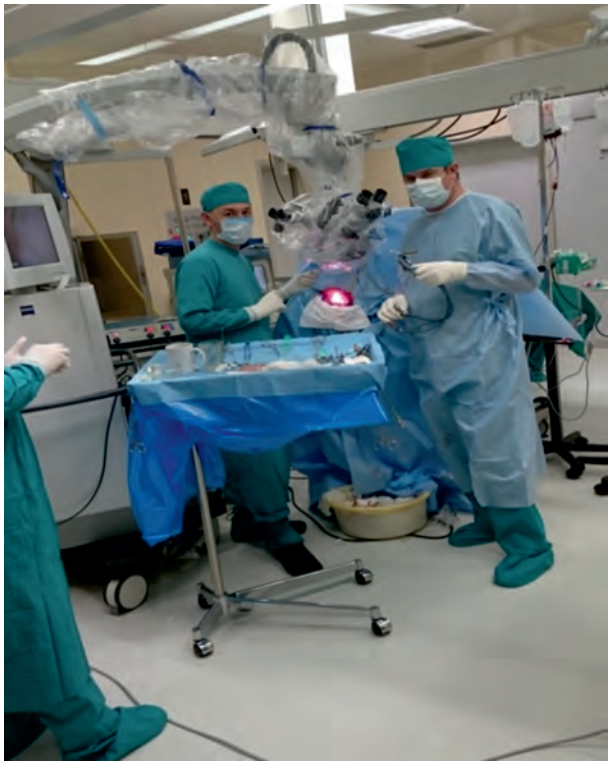

Рис. 2. Этап операции открытого выключения аневризмы головного мозга

Открытых вмешательств было выполнено 61 пациенту и 17 пациентам – эндоваскулярные пособия. Пациенты были в возрасте от 18 до 88 лет. Аневризмы располагались в средней мозговой артерии в 32 наблюдениях, в передней мозговой артерии – у 31 пациента, внутренней сонной артерии – у 14 больных, артериях вертебробазилярного бассейна – в 1 наблюдении. Летальность при открытых вмешательствах составила 17,7%, при эндоваскулярных – 0%.

Нейрохирурги отделения накопили первый опыт широкой декомпрессии головного мозга при злокачественной ишемии в бассейне средней мозговой артерии и при инфарктах мозжечка.

В отделении оказывается помощь больным с выраженным болевым синдромом, обусловленном стойкой компрессией спинного мозга и его корешков, при дегенеративных поражениях позвоночника. С 2014 по 2017 г. прооперировано 785 таких пациентов. Основным методом, применявшимся при хирургической помощи при такой патологии, является микродекомпрессия корешков с использованием микроскопа. По показаниям (при наличии гипермобильности в сегментах) у таких больных осуществляются различные варианты спондилодеза (39 больных). Передняя декомпрессия спинного мозга и корешков с удалением грыжи диска на шейном уровне с одномоментным корпородезом металлической пластиной и межтеловым имплантом выполнена 16 пациентам, комбинированный транспедикулярный межтеловой спондилодез с микродекомпрессией корешков спинного мозга на поясничном уровне – 23 больным. С 2017 г. в Республике Татарстан внедрен приказ МЗ РТ, регламентирующий организацию неотложной хирургической помощи больным с острой болью в шейном, грудном, поясничном отделах позвоночника с миелопатическим и радикулярным синдромами при дегенеративно-дистрофических поражениях позвоночника. В соответствии с данным приказом пациенты после осмотра и выполнения МРТ и РКТ при необходимости направляются в операционную непосредственно из приемного отделения. Всего в 2017 г. по неотложным показаниям прооперировано 47 (13,1%) больных. 45 пациентам хирургические вмешательства осуществлены в поясничном отделе позвоночника, 2 – в шейном.

Наряду с микродекомпрессией корешков у пациентов с фармакорезистентным фасет-синдромом освоена высокочастотная денервация фасеточных суставов и крестцово-подвздошного сочленения, успешно прооперированы 77 больных *(рис. 3)*.

Рис. 3. Этап операции радиочастотной деструкции фасеточных нервов поясничного отдела позвоночника

В последние годы отмечается рост количества пациентов с гнойно-воспалительными поражениями позвоночника, часто сопровождающиеся неврологическими нарушениями. Оперировано 10 пациентов. Ведение таких больных является сложной мультидисциплинарной проблемой и требует участия фтизиатров, нейрохирургов, ортопедов, гнойных хирургов. В настоящее время целесообразна концентрация таких больных в одном специализированном спинальном отделении, базирующемся в крупном лечебном учреждении, где представлены все названные специалисты.

Ликворошунтирующие операции востребованы и в отделении неотложной нейрохирургии. Программируемые шунты фирмы «Medtronic» были установлены 14 пациентам. Все пациенты были с последствиями черепно-мозговых травм, при этом 2 пациента были переведены из реабилитационного отделения в отдаленном периоде тяжелой травмы мозга.

Важным фактором, определяющим исходы травм и заболеваний нейрохирургических больных, является реабилитационное лечение. В ГАУЗ ГКБ № 7 развернуто отделение ранней нейрореабилитации на 25 коек. За

2014–2017 гг. в это отделение было переведено 150 нейрохирургических пациентов. По результатам работы нашего отделения можно сделать вывод, что потребность в реабилитационном лечении значительно выше. Только среди пациентов с черепно-мозговой травмой последующее лечение в отделении ранней нейрореабилитации было показано по меньшей мере 478 пациентам. В восстановлении нейрохирургических больных хорошо зарекомендовало лечение с использованием электроэнцефалографии с биологической обратной связью (154 пациента). Данным оборудованием оснащено нейрохирургическое отделение. Метод оказался особенно эффективен при восстановлении нарушений зрения.

Выводы. На основании вышеизложенного можно заключить, что объективные показатели работы отделения неотложной нейрохирургии ГАУЗ ГКБ № 7 свидетельствуют об эффективной реорганизации учреждения в клинику высоких медицинских технологий и могут быть использованы как научно обоснованные пути внедрения современных методов нейрохирургической помощи.

В отделении внедрены новые, отвечающие современным требованиям модели организации неотложной нейрохирургической помощи жителям г. Казани, больным с травматическими поражениями головного и спинного мозга, с сосудистой патологией головного мозга, дегенеративно-дистрофическими заболеваниями позвоночника, гидроцефалией и другой нейрохирургической патологией.

Прозрачность исследования. *Исследование не имело спонсорской поддержки. Авторы несут полную ответственность за предоставление окончательной версии рукописи в печать.*

Декларация о финансовых и других взаимоотношениях. *Все авторы принимали участие в разработке концепции, дизайна исследования и в написании рукописи. Окончательная версия рукописи была одобрена всеми авторами. Авторы не получали гонорар за исследование*

ЛИТЕРАТУРА

1. *Шульман, Х.М.* Хирургическое лечение компрессионных форм остеохондроза поясничного отдела позвоночника с протезированием межпозвонковых дисков / Х.М. Шульман. – Казань: Изд-во Казан. ун-та,1980. – 238 с.
2. *Хайруллин, Н.Т.* Казанский нейрохирургический центр высоких медицинских технологий / Н.Т. Хайруллин, В.И. Данилов А.Г. Алексеев [и др.] // Неврологический вестник. – 2009. – Т. XLI, вып. 3. – С.5–13.
3. Клинические рекомендации по лечению пострадавших с тяжелой черепно-мозговой травмой / А.А. Потапов, В.В. Крылов, Л.Б. Лихтерман [и др.]. – М., 2014. – 21 с. – URL: http://ruans.org/Files/Pdf/Guidelines/head_injury.pdf
4. *Фраерман, А.П.* Клиническая классификация сочетанной черепно-мозговой травмы: метод. рекомендации / А.П. Фраерман, В.В. Лебедев, Л.Б. Лихтерман. – М., 1989. – 7 с.

REFERENCES

1. Shul'man HM. Hirurgicheskoe lechenie kompressionnyh form osteohondroza poyasnichnogo otdela pozvonochnika s protezirovaniem mezhpozvonkovyh diskov [Surgical treatment of compression forms of degenerative disc disease of the lumbar spine with intervertebral disc prosthesis]. Izdatel`stvo Kazanskogo universiteteta [Publishing house of Kazan University]. 1980; 238 p.
2. Khajrullin NT. Kazanskij nejrohirurgicheskij centr vysokih medicinskih tekhnologij [Kazan neurosurgical center for high medical technologies]. Nevrologicheskij vestnik. 2009; 3; 5-13.
3. Potapov AA, Krylov VV, Likhterman LB, Talypov AE, Gavrilov AG, Petrikov SS. Klinicheskiye rekomendatsii po lecheniyu postradavshikh s tyazheloy cherepno-mozgovoy travmoy [Clinical recommendations for the treatment of victims with severe traumatic brain injury]. 2014; http://ruans.org/Files/Pdf/Guidelines/head_injury.pdf
4. Fraerman AP. Klinicheskaya klassifikaciya sochetannoj cherepno-mozgovoj travmy [Clinical classification of combined traumatic brain injury]: Metodicheskie rekomendacii [Guidelines]. Moskva [Moscow]. 1989; 7 p.

ВЕСТНИК СОВРЕМЕННОЙ КЛИНИЧЕСКОЙ МЕДИЦИНЫ

Том 11, выпуск 5, 2018

Научно-практический журнал

В авторской редакции

Обложка художника *С.Ф. Сафаровой*
Техническая редакция и верстка *Ю.Р. Валиахметовой*
Корректор *Н.А. Петрова*

Формат 60×84 1/8. Подписано в печать 29.10.2018. Усл.печ.л. 22,79. Тираж 3000 экз. Заказ 18-139

Цена договорная

Оригинал-макет изготовлен издательством «Медицина» ГАУ РМБИЦ.
420059 Казань, ул. Хади Такташа, 125

THE BULLETIN OF CONTEMPORARY CLINICAL MEDICINE

Volume 11, issue 5, 2018

Scientific-practical journal

Edited by authors

Cover's designer — *C.F. Safarova*. Technical editing — *Ju.R. Valiakhmetova*.
Page make-up — *Ju.R. Valiakhmetova*. Proofreader — *N.A. Petrova*

Format 60×84 1/8. Signed for publication 29.10.2018. Conventional printer's sheet 22,79.
Circulation — 3000 copies. Order 18-139

Free price

Original make-up page is made by the publishing house «Medicina» of SAI RMLIC.
420059 Kazan, Khady Taktash str., 125