Данный клинический случай интересен в плане классического течения гипертрофической кардиомиопатии. Наш пациент полностью соответствует всем критериям для постановки данного диагноза: анамнез заболевания (жалобы на давящие боли в области сердца, без иррадиации, возникающие при физической нагрузке, проходящие самостоятельно в покое через 5–7 мин, на одышку, возникающую также при физической нагрузке, проходящую в покое через 5 мин, на эпизоды учащенного неритмичного сердцебиения), объективные данные (выслушивается мягкий систолический шум в области верхушки, который проводится в подмышечную впадину по V межреберью до задней подмышечной линии. В IV межреберье по левому краю грудины и во II межреберье справа выслушивается грубый систолический шум, который не проводится на сосуды), данные ЭКГ (отрицательный несимметричный зубец Т в I, aVL, V5, V6-отведениях). Признаки гипертрофии левого желудочка, данные ЭхоКС: недостаточность митрального клапана II ст. Увеличение полости ЛП. Переднесистолическое движение створок митрального клапана. Гиперторфия миокарда ЛЖ и МЖП, утолщение базальных отделов МПП до 3,1 см в диастолу. Среднесистолическое прикрытие аортального клапана. Высокоскоростной поток в выносящем тракте ЛЖ, диастолическая дисфункция миокарда ЛЖ по типу замедления релаксации – гипертрофическая кардиомиопатия с обструкцией выносящего тракта ЛЖ (пиковый градиент давления ~32,2 мм рт.ст.). Недостаточность аортального клапана I–II ст., незначительный аортальный стеноз. Основным критерием постановки ГКМ является отношение ТМЖП к ЗСЛЖ, в норме ≥1,3. У нашего пациента отношение ТМЖП к ЗСЛЖ составило 1,54.

ЛИТЕРАТУРА

1. Кардиология / Н.Р. Граб, Д.Е. Ньюби; пер. с англ.; под ред. Д.А. Струтынского. – М.: МЕДпресс-информ, 2006. – 704 с.
   Kardiologiya / N.R. Grab, D.E. N'yubi; per. s angl.; pod red. D.A. Strutynskogo. – M.: MEDpress-inform, 2006. – 704 s.
2. *Окороков, Л.Н.* Диагностика болезней внутренних органов. (Диагностика болезней сердца и сосудов) / Л.Н. Окороков. – М.: Мед. лит., 2004. – Т. 8. – 432 с.
   Okorokov, L.N. Diagnostika boleznei vnutrennih organov. (Diagnostika boleznei serdca i sosudov) / L.N. Okorokov. – M.: Med. lit., 2004. – T. 8. – 432 s.
3. Внутренние болезни с основами доказательной медицины и клинической фармакологией / под ред. акад. РАМН В.С. Моисеева. – М.: ГЭОТАР- Медиа, 2008. – С.409–415.
   Vnutrennie bolezni s osnovami dokazatel'noi mediciny i klinicheskoi farmakologiei / pod red. akad. RAMN V.S. Moiseeva. – M.: GEOTAR- Media, 2008. – S.409–415.
4. Кардиология: руководство для врачей / под ред. Н.Б. Перепеч, С.И. Рябова. – СПб.: СпецЛит, 2008. – Т. 2. – С.15–18
   Kardiologiya: rukovodstvo dlya vrachei / pod red. N.B. Perepech, S.I. Ryabova. – SPb.: SpecLit, 2008. – T. 2. – S.15-18.
5. *Мухарлямов, Н.М.* Субаортальный стеноз (идиопатический гипертрофический) / Н.М. Мухарлямов, И.Ф. Затушевский. – Кишинев: Штиница, 1982. – С.3–171.
   Muharlyamov, N.M. Subaortal'nyi stenoz (idiopaticheskii gipertroficheskii) / N.M. Muharlyamov, I.F. Zatushevskii. – Kishinev: SHtinica, 1982. – S.3–171.
6. Болезни сердца и сосудов: руководство для врачей / под редакцией Е.И. Чазова. – М.: Медицина, 1992. – Т. 2. – С.220–239.
   Bolezni serdca i sosudov: rukovodstvo dlya vrachei / pod redakciei E.I. CHazova. – M.: Medicina, 1992. – T. 2. – S.220–239.

© Сайфутдинов Р.Г., Пак Э.В., Барыева Л.Ф., Шарафутдинова Р.Р., 2012

УДК 616.127-005.8

КЛИНИЧЕСКИЙ СЛУЧАЙ УДЛИНЕНИЯ ИНТЕРВАЛА QT

***РАФИК ГАЛИМЗЯНОВИЧ САЙФУТДИНОВ**, докт. мед. наук, профессор, зав. кафедрой терапии*
ГБОУ ДПО «Казанская государственная медицинская академия» Минздравсоцразвития РФ
***ЭМИЛИЯ ВЛАДИМИРОВНА ПАК**, канд. мед. наук, ассистент кафедры терапии*
ГБОУ ДПО «Казанская государственная медицинская академия» Минздравсоцразвития РФ
***ЛИЛИЯ ФАИЛЕВНА БАРЫЕВА**, интерн кафедры терапии*
ГБОУ ДПО «Казанская государственная медицинская академия» Минздравсоцразвития РФ,
тел. 8-917-865-52-82, e-mail: liliabarieva@mail.ru
***РОМИНА РАМИЛЬЕВНА ШАРАФУТДИНОВА**, интерн кафедры терапии*
ГБОУ ДПО «Казанская государственная медицинская академия» Минздравсоцразвития РФ,
тел. 8-917-891-50-67, e-mail: rominochka_26@inbox.ru

Реферат. В статье представлены результаты обследования, наблюдения и лечения пациентки с инфарктом миокарда, осложненного в остром периоде нарушением ритма в виде желудочковой тахисистолии на фоне удлиненного QT, развившиеся в результате приема амиодарона и кларитромицина.
Ключевые слова: удлиненный интервал QT, желудочковая тахисистолия, амиодарон, кларитромицин.

CLINICAL CASE ORIGIN OF PROLONGATION OF INTERVAL QT

R.G. SAIFUTDINOV, E.V. PAK, L.F. BARIEVA, R.R. SHARAFUTDINOVA

Abstract. The paper presents the results of the survey, monitoring and treatment patients with myocardial infarction, complicated in the acute period with dysrhythmia in the form of ventricular tachysystole due to long QT syndrome developed as a result of taking amiodarone and clarithromycin.
Key words: prolongation of interval QT, ventricular tachysystole, amiodarone, clarithromycin.

Пациентка *Г.*, 70 лет, поступила в РКБ № 3 07.10.2011 г. с жалобами на общую слабость, интенсивные сжимающие и жгучие боли за грудиной, иррадиирущие в левое плечо, которые не прошли после приема экстракта валерианы, пустырника и продолжались в течение 6 ч. Больная на скорой медицинской

помощи была доставлена в стационар с купированным болевым синдромом и госпитализирована.

Объективно: общее состояние средней степени тяжести. Сознание ясное. Телосложение гиперстеническое. Положение больной в постели пассивное. Кожные покровы и видимые слизистые бледные. Высыпаний нет. Щитовидная железа не увеличена, не пальпируется. Питание избыточное. Рост – 1,58 м, вес – 72 кг, индекс массы тела (ИМТ) = 29 кг/м². Периферические лимфатические узлы не увеличены. Костно-суставная система без видимой патологии. Периферических отеков нет. Система органов дыхания: дыхание через нос свободное, ЧДД 20 в мин, перкуторно звук над легкими легочной. Аускультативно дыхание везикулярное, хрипы не выслушиваются. Сердечно-сосудистая система: верхушечный толчок не визуализируется, пальпируется в V межреберье, на 1 см кнаружи от левой среднеключичной линии, ограниченный, низкий. Перкуторно границы относительной тупости сердца расширены влево на 1 см кнаружи от левой среднеключичной линии. Тоны сердца приглушены, аритмичны. Акцент 2-го тона на аорте. Пульс 100 уд/мин удовлетворительного наполнения, аритмичный за счет частых экстрасистол (аллоритмия типа би- и тригимении). Дефицита пульса нет. Шумов нет. АД на обеих руках 100/60 мм рт. ст. Пульсация на периферических сосудах сохранена, шумов нет. Система пищеварения: язык влажный, не обложен, зев спокойный. Живот мягкий, безболезненный, участвует в акте дыхания. Печень, селезенка не увеличены. Стул регулярный (1 раз в день). Диурез в норме. Симптом Пастернацкого отрицательный с обеих сторон. Отеков нет.

Анализ крови от 07.10.11: эритроциты – $3{,}2\times10^{12}$/л; гемоглобин – 89 г/л; лейкоциты – 11×10^{12}/л; лейкоформула: палочкоядерные – 18%, сегментоядерные – 49%, эозинофилы – 1%, базофилы – 0%, моноциты – 9%, лимфоциты – 23%; тромбоциты – 450×10^{9}/л, СОЭ – 5 мм/ч.

Биохимический анализ крови от 07.10.11: аланинаминотрансфераза – 12 Ед/л (N 40 Ед/л); аспартатаминотрансфераза – 36 Ед/л; мочевина – 9,7 ммоль/л; креатинин – 156 мкмоль/л; холестерин – 6,24 ммоль/л; триглицериды – 1,98 ммоль/л; общий билирубин – 10,7 мкмоль/л; миоглобин – 119,2 нг/мл (N до 95 нг/мл); тропонины положительные; Д-димер – 233 нг/мл (N 255 нг/мл); глюкоза – 8,86 ммоль/л.

Коагулограмма от 07.10.11: АЧТВ – 33,1 с; фибриноген – 5,3 г/л; фибринолитическая активность – 5 ч 45 мин; МНО – 1,42 ед., фибриноген – В отр.

Анализ мочи от 07.10.11: цвет соломенно-желтый, реакция кислая; плотность – 1012, белок – 0,033 г/л (N 0,12 г/л); сахар отр.; эпителий – 0-1-3, лейкоциты – 0-1-2, эритроциты – 0-1-1, соли мочевой кислоты +++, ураты +++.

Рентгенография органов грудной клетки от 07.10.11: в легких нарушение гемодинамики малого круга кровообращения по смешанному типу с преобладанием венозного застоя. Усиление легочного рисунка преимущественно по средним и нижним долям. Не исключается наличие выпота в плевральных полостях. Сердечно-сосудистая тень: границы сердечной тени расширены. Кардиоторакальный индекс (КТИ) – 0,65. Расширена в восходящем отделе, уплотнена и удлинена дуга аорты.

Эхокардиография от 07.10.11: аорта уплотнена (аортальное отверстие – 3,2 см, N до 3,7 см). Левое предсердие увеличено (ЛП – 4,3 см, N до 3,6 см). Полость левого предсердия расширена (КДР – 6,3 см, КСР – 5,2 см; N КДР – 5,5; КСР – до 3,7). Сократимость миокарда левого желудочка снижена (35%, N более 50%). Межжелудочковая перегородка: ТМЖП – 0,9 см (N 0,7–1,1); ТЗСЛЖ – 1,1 см, (N до 1,1). Аортальный клапан: створки уплотнены, кальциноз створок I ст., амплитуда раскрытия норм. (АК – 1,5 ст. см; N до 1,9 ст. см). Митральный клапан: противофаза есть: пик А > пика Е. Правый желудочек: ПЗР – 2,6 см (N до 3 см). Признаки недостаточности митрального клапана 1–2-й ст.; трикуспидального 1-й ст.

Заключение: признаки гипокинезии в области передней стенки, межжелудочковой перегородки, верхушки левого желудочка. Дилатация левых камер сердца. Снижение сократительной функции миокарда. Недостаточность митрального клапана 1–2-й ст. Диастолическая дисфункция миокарда обоих желудочков.

Назначено лечение:

1. Гепарин болюсно 80 Ед/кг с последующим переводом на инфузию (18 Ед/кг/ч).
2. Клопидогрель 300 мг.
3. Метопролол сукцинат 12,5 мг 2 раза в день. В виду низкого АД (100/60 мм рт. ст.) были назначены малые дозы препарата.
4. Кислород через носовой катетер.

На 12-й день пребывания в клинике состояние пациентки резко ухудшилось. Появилась сильная слабость, головокружение, дважды был черный стул (в виде милены). В общем анализе крови гемоглобин – 74 г/л, эритроциты $2{,}78\times10^{12}$/л, цветной показатель – 0,8. Понизилось артериальное давление с 120/70 до 90/70 мм рт. ст. Срочно проведена фиброгастродуоденоскопия: выявлена язва двенадцатиперстной кишки диаметром 2 см, кровоточащая. Больная на скорой помощи была направлена в хирургическое отделение по поводу кровоточащей язвы двенадцатиперстной кишки, где проводилось консервативное лечение. Кровотечение было остановлено, начата эрадикационная терапия *Helicobacter pylori* по схеме: кларитромицин (клацид) 500 мг 2 раза в сут, омепразол по 20 мг 2 раза в день, амоксициллин 1000 мг 2 раза в сут в течение 14 дней. На 3-й день после остановки кровотечения больная вновь переведена в терапевтическое отделение РКБ № 3.

На электрокардиограмме (ЭКГ) от 21.10.11: ритм синусовый, ЧСС 115 уд/мин. Вертикальное положение электрической оси сердца. Угол α = 85°. Синусовая тахикардия, частые желудочковые экстрасистолы, аллоритмия по типу би- и тригеминии, картина переднеперегородочного инфаркта миокарда с распространением на верхушку, боковую и нижнюю стенки с зубцом Q *(рис. 1)*.

В виду частых желудочковых экстрасистол был назначен лидокаин по 4,0 мл 2% 1 раз в день, амиодарон 200 мг 3 раза в день. Также была продолжена эрадикационная терапия, назначенная в хирургическом отделении; альмагель, дицинон 2 мл 2 раза в день; калия хлорид 30 мл 4% 2 раза в день на 200 мл 0,9% натрия хлорида; феррум лек по 20 мл 1 раз в день, эналаприл по 2,5 мг 1 раз в день.

На 17-й день пребывания в стационаре у больной возник синкопе. На мониторе зарегистрирована фибрилляция желудочков *(рис. 2)*.

Проводились реанимационные мероприятия: электрическая дефибриляция (200 Дж). Синусовый ритм восстановился. Через несколько часов на ЭКГ: подъем

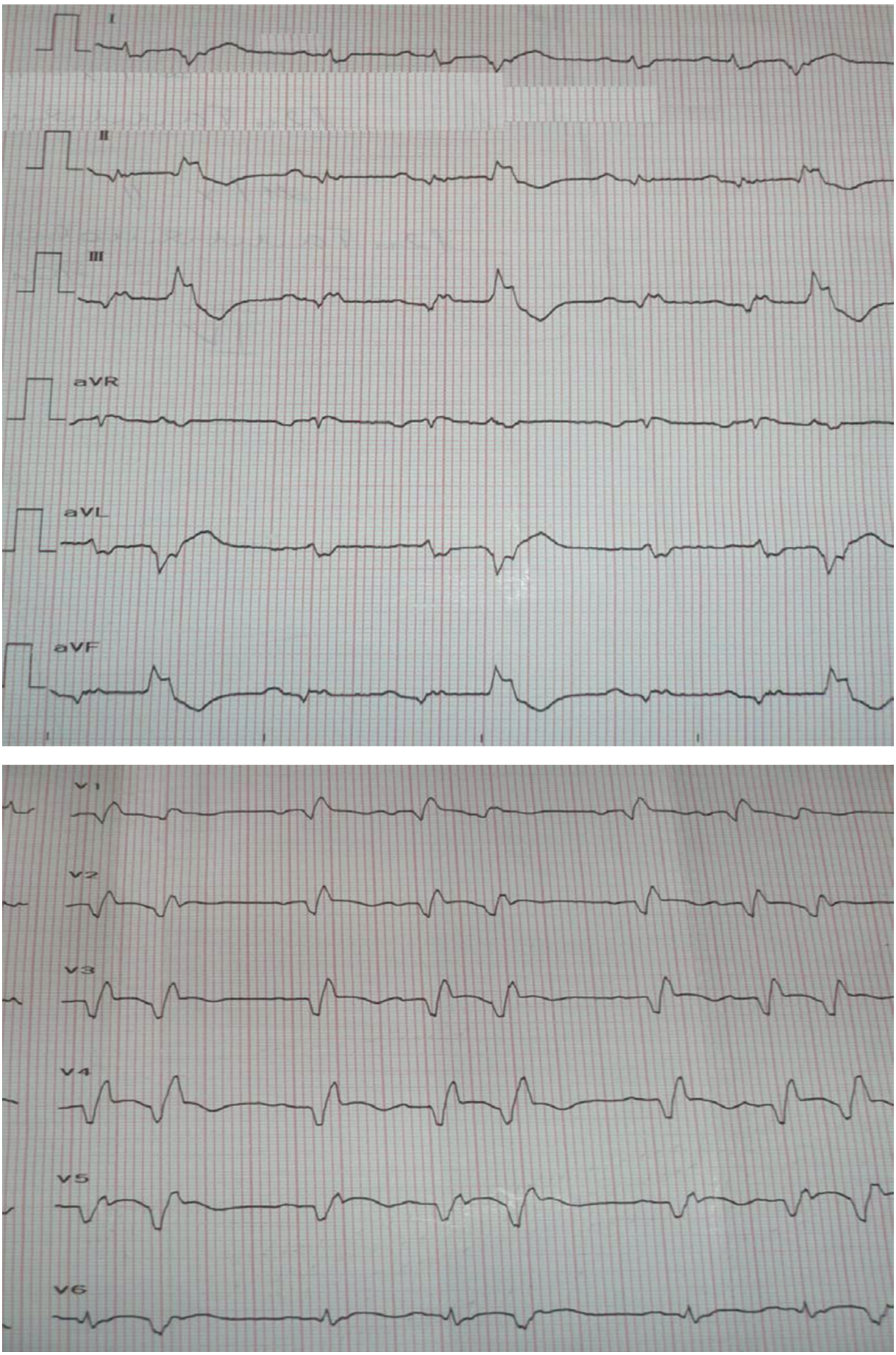

Рис. 1. Синусовая тахикардия, частые желудочковые экстрасистолы, аллоритмия по типу би- и тригеминии, переднеперегородочный инфаркт миокарда с распространением на верхушку, боковую и нижнюю стенки с зубцом Q (скорость 25 мм/с)

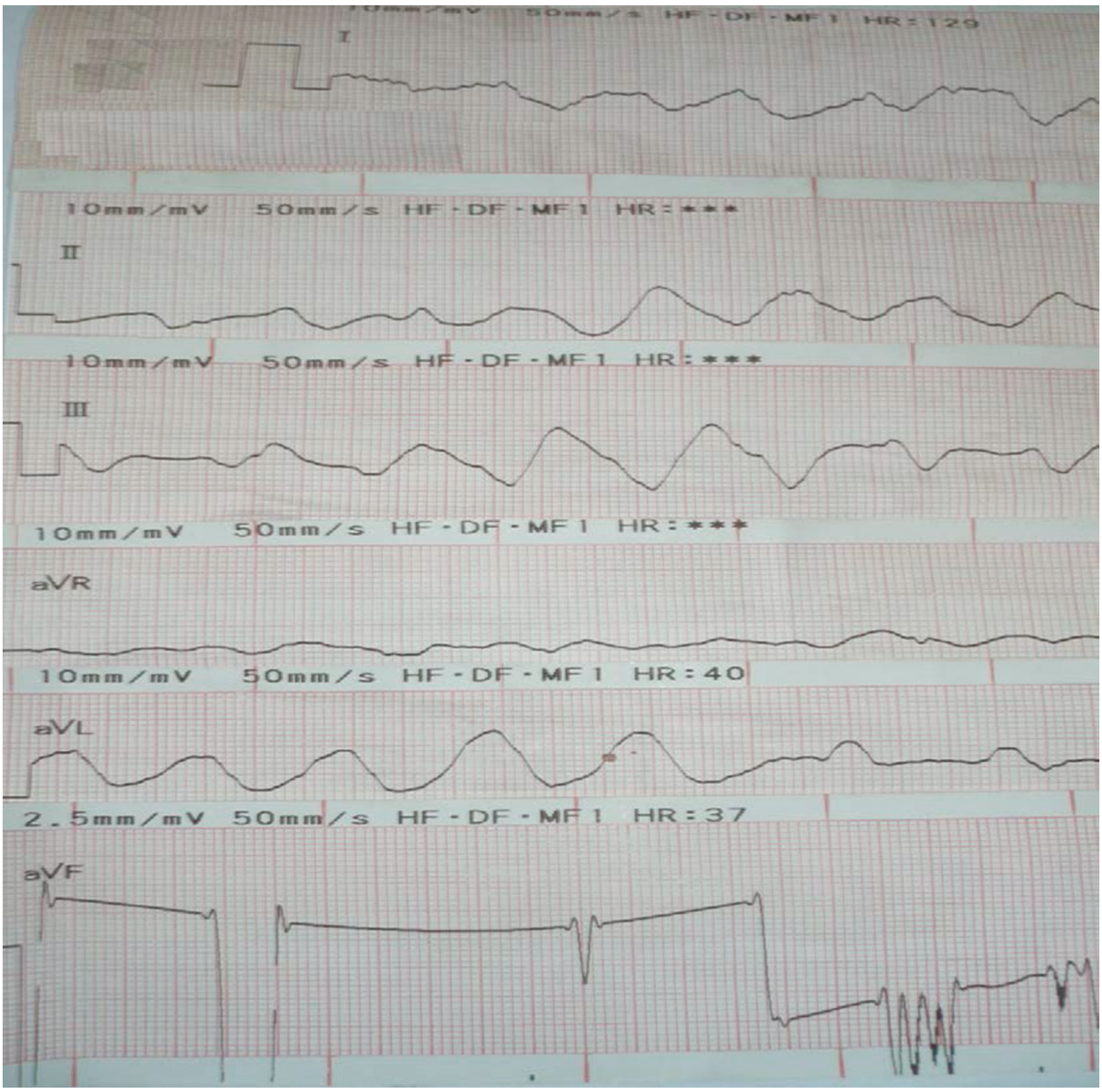

Рис. 2. Фибрилляция желудочков (скорость 50 мм/с)

сегмента ST по типу монофазной кривой в II, III и в aVF, в V1 зарегистрирован короткий эпизод желудочковой тахисистолии *(рис. 3)*.

У пациентки, имеющей обширный инфаркт миокарда, осложнившийся экстрасистолами, желудочковой тахисистолией и фибрилляцией желудочков, был зарегистрирован удлиненный интервал QT (QT кор. = 0,56 с, в норме QT кор.=0, 44 с), по-видимому, обусловленный приемом клацида и амиодарона *(рис. 4)*.

В связи с этим амиодарон и клацид были отменены и назначен метопролол в дозировке 25 мг 2 раза в день под контролем ЧСС и АД.

На фоне проводимой терапии состояние пациентки улучшилось. Число экстрасистол значительно уменьшилось, эпизодов тахисистолии и фибрилляции желудочков не наблюдалось. Интервал QT нормализовался. QT кор. = 0,42 *(рис. 5)*.

Пациентка была выписана с диагнозом «ишемическая болезнь сердца, крупноочаговый трансмуральный переднеперегородочный инфаркт миокарда с переходом на верхушку, боковую и нижнюю стенку. Полная блокада правой ножки пучка Гиса. Удлиненный интервал QT на фоне приема клацида и амиодарона с нарушениями ритма в виде частых желудочковых экстрасистол (аллоритмии, в виде би- и тригеминии), короткие эпизоды тахисистолии и фибрилляции желудочков. ХСН I. ФК 3. Сахарный диабет II типа. Язвенная болезнь желудка, осложненная кровотечением. Атеросклероз аорты».

Рекомендовано: продолжить прием β-адреноблокаторов (под контролем АД и ЧСС), ингибиторов АПФ, ацетилсалициловой кислоты, омега-3 полиненасыщенных жирных кислот (омакор). Наблюдение у кардиолога.

Особенность данного случая в том, что у пациентки удлинился интервал QT на фоне приема клацида и амиодарона. Известно, что этот феномен приводит к нарушению ритма (фибрилляция желудочков, экстрасистолия, желудочковая тахисистолия), что и наблюдалось у нашей больной. После отмены амиодарона и клацида, и назначения β-адреноблокаторов (метопролол) на-

Рис. 3. Эпизод желудочковой тахисистолии (скорость 50 мм/с)

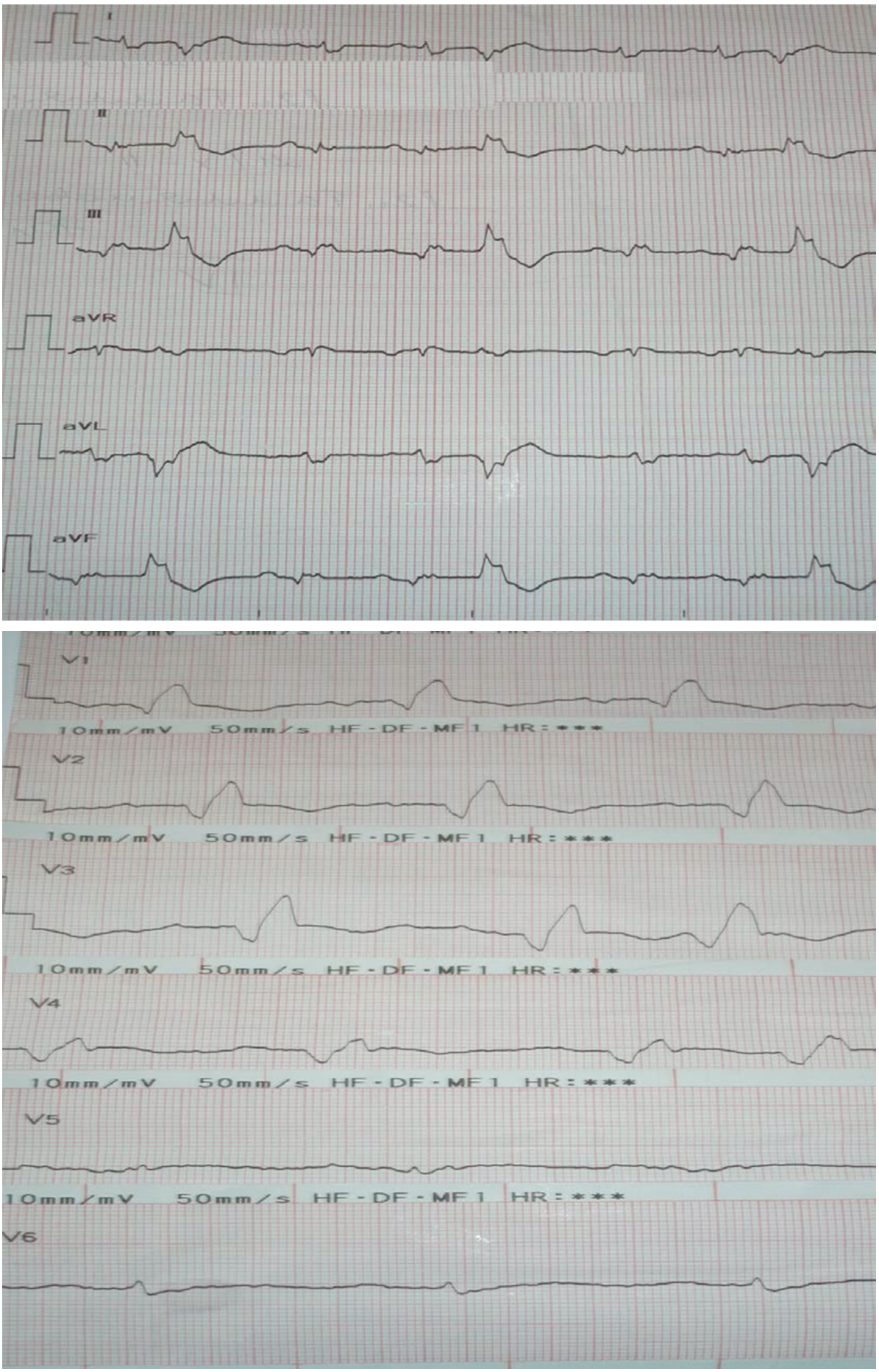

Рис. 4. Удлинение интервала QT (скорость 50 мм/с)

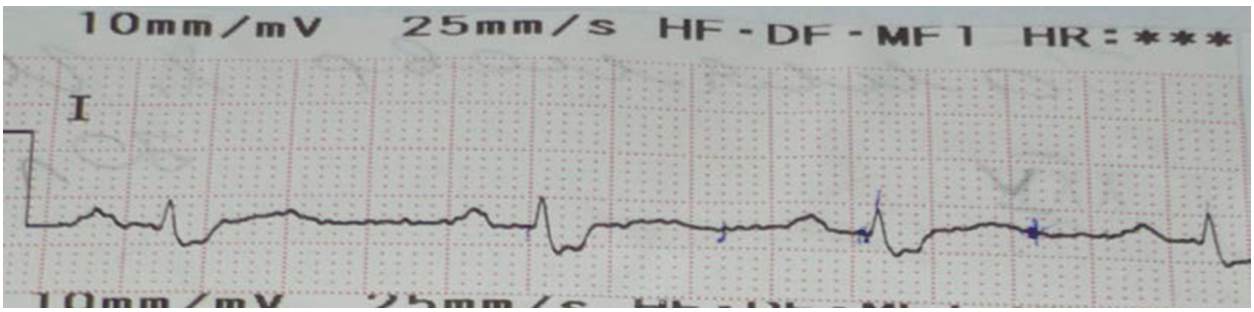

Рис. 5. QT кор. = 0,42 (скорость 25 мм/с)

блюдалась положительная динамика в виде улучшения состояния, устранения нарушения ритма и нормализации интервала QT. Поэтому необходимо у больных с острым инфарктом миокарда, который сам по себе может осложниться удлинением интервала QT, учитывать корригированный интервал QT и в зависимости от этого проводить соответствующую терапию.

ЛИТЕРАТУРА

1. *Орлов, В.Н.* Руководство по электрокардиографии / В.Н. Орлов. – М.: МИА, 2006. – С.13–81, 367–379.
   Orlov, V.N. Rukovodstvo po elektrokardiografii / V.N. Orlov. – M.: MIA, 2006. – S.13–81, 367–379.
2. Синдром удлиненного интервала QT / под ред. проф. М.А. Школьниковой. – М.: Медпрактика, 2001. – С.9–40, 102, 128.
   Sindrom udlinennogo intervala QT / pod red. prof. M.A. SHkol'nikovoi. – M.: Medpraktika, 2001. – S.9–40, 102, 128.
3. Диагностика, стратификация риска внезапной смерти и лечение основных молекулярно-генетических вариантов синдрома удлиненного интервала QT // Кардиология. – 2011. – № 5.
   Diagnostika, stratifikaciya riska vnezapnoi smerti i lechenie osnovnyh molekulyarno-geneticheskih variantov sindroma udlinennogo intervala QT // Kardiologiya. – 2011. – № 5.
4. Синдром удлиненного интервала QT как предиктор сложных нарушений сердечного ритма и внезапной смерти (лечебно-методическое пособие). – М.: ИД Медпрактика М., 2005. – 32 с.
   Sindrom udlinennogo intervala QT kak prediktor slozhnyh narushenii serdechnogo ritma i vnezapnoi smerti (lechebno-metodicheskoe posobie). – M.: ID Medpraktika M, 2005. – 32 s.

© Сабиров Л.Ф., Фролова Э.Б., Мухаметшина Г.А., Сафаргалиева Л.Х., Мухитова Э.И., 2012

УДК 616.127

ДИЛАТАЦИОННАЯ КАРДИОМИОПАТИЯ

ЛЕНАР ФАРАХУТДИНОВИЧ САБИРОВ, *канд. мед. наук, начальник*
ФКУЗ «Медико-санитарная часть МВД РФ по Республике Татарстан», Казань
ЭЛЬВИРА БАКИЕВНА ФРОЛОВА*, зам. начальника по лечебной работе*
ФКУЗ «Медико-санитарная часть МВД РФ по Республике Татарстан»,
Казань, e-mail: frolova.67@mail.ru
ГУЗЕЛЬ АГЗАМОВНА МУХАМЕТШИНА*, канд. мед. наук, ассистент кафедры терапии*
ГБОУ ДПО «Казанская государственная медицинская академия» Минздравсоцразвития РФ,
врач-кардиолог ФКУЗ «Медико-санитарная часть МВД РФ по Республике Татарстан»,
Казань, e-mail: guzel.muhametshina.71@mail.ru
ЛИЛИЯ ХАТИМОВНА САФАРГАЛИЕВА, *начальник терапевтического отделения*
ФКУЗ «Медико-санитарная часть МВД РФ по Республике Татарстан», Казань
ЭЛЬЗА ИЛХАМОВНА МУХИТОВА*, врач-интерн кафедры терапии*
ГБОУ ДПО «Казанская государственная медицинская академия» Минздравсоцразвития РФ,
e-mail:inanna00787@mail.ru

Реферат. Представлены литературная справка по кардиомиопатиям и клинический случай по ДКМП. Демонстрация клинического случая представляет большой интерес для клиницистов с точки зрения актуальности заболевания: заболеваемость составляет 5–8 случаев на 100 000 населения в год; мужчины болеют в 2–3 раза чаще, чем женщины; средний возраст пациентов – от 30 до 45 лет.
Ключевые слова: ДКМП, кардимиопатии, ресинхронизирующая терапия.

DILATED CARDIOMYOPATHY

L.F. SABIROV, E.B. FROLOVA, G.A. MUKHAMETSHINA,
L.KH. SAFARGALIEVA, E.I. MUKHITOVA

Abstract. We present a literary reference to cardiomyopathy and a clinical case of DCM. Demonstration of a case of great interest to clinicians in terms of the relevance of the disease: the incidence is 5–8 cases per 100 000 population per year, men suffer 2–3 times more often than women, mean age of patients – 30 to 45 years.
Key words: DCM, kardimiopatii, resynchronization therapy.