© С.А. Обыденнов, 2010
УДК 618.19-089.844

АУГМЕНТАЦИОННАЯ МАММОПЛАСТИКА

***СЕРГЕЙ АЛЕКСАНДРОВИЧ ОБЫДЕННОВ**, канд. мед. наук, доц. кафедры оперативной хирургии и топографической анатомии ГОУ ВПО «Казанский государственный медицинский университет Росздрава», главный врач Клиники эстетической медицины [(843) 2989204, e-mail: sergey@medclinica.ru]*

Реферат. Были проанализированы результаты аугментационной маммопластики у 240 пациенток, выполненной различными доступами. Аугментация — это увеличение молочных желез с помощью имплантов. Сегодня в пластической хирургии увеличение груди не считается сложной операцией. Отработанные методики позволяют быстро провести увеличение груди.
Ключевые слова: аугметационная маммопластика, грудь, импланты.

AUGMENTATION MAMMOPLASTY

S.A.OBYDENNOV

Abstract. Results of the augmentation of the breast in 240 patients, using different approaches were analyzed. Augmentation — this is augmentation of the breast with implants. Now in plastic surgery augmentation mammaplasty is not a difficult operation. Contemporary methods allow conducfing the augmentation of the breast quickly.
Key words: augmentation mammaplasty, breast, implants.

Введение. Около 40% женщин мечтают произвести увеличение груди. Грудь — самая волнующая и интригующая часть женского тела. Это не просто дар природы, это предмет гордости, часто — зависти, иногда — восхищения не только самих женщин, но и мужчин, старающихся украдкой остановить свой взгляд на этом бесценном капитале. Но, увы, природа жестока, она не всегда равномерно одаривает всех представительниц прекрасного пола столь же прекрасными формами. Иногда прежде идеальные формы с годами теряют свою привлекательность. Причиной ухудшения состояния груди может являться резкое похудение, возрастные изменения, беременность и кормление малыша. Восстановить форму, минуя эндопротезирование молочных желез, сложно и практически невозможно. Что делать? Выходов несколько. Можно не обращать на это внимания, смириться, радоваться тому, что растут дети и внуки, носить необлегающую одежду и прибегать к разным женским хитростям при общении с мужчинами. Но не все согласны с подобным взглядом на свое существование. Самые энергичные и жизнелюбивые женщины идут на консультацию к пластическому хирургу. На прием к хирургу-пластику приходят женщины с разными проблемами, касающимися пластики груди.

Материал и методы. Нами за период с 2005 г. по 2009 г. выполнено 240 увеличивающих маммопластик пациенткам в возрасте от 17 до 43 лет (средний возраст 26 лет). Для проведения эндопротезирования молочных желез обычно используется 3 способа хирургического доступа: через область подмышки (подмышечный доступ), в грудную складку (субмаммарный доступ), вокруг соска (параареолярный доступ) *(рис. 1)*. Во всех случаях нами использовались протезы фирмы «Ментор», текстурированные, в 9 (3,75%) случаях — анатомические, в остальных — круглые (96,25%). Объем имплантнов был от 180 до 800 мл. Импланты размещались под большой грудной мышцей в 2 плоскостях по Tebbets (2006), т.е. 2/3 импланта под большой грудной мышцей, 1/3 в мягких тканях у 212 (87,3%) пациенток, у остальных субгландулярно (12,7%). Среднее время наблюдения составило 23 мес (общее время наблюдения от 3 до 40 мес).

Предоперационное планирование. В день операции все пациентки обязательно фотографировались в фас, профиль и с разворотом на 45° слева и справа. В вертикальном положении пациенткам измерялось расстояние от яремной вырезки, от средней линии и от среднеключичной линии до сосков, оценивалась толщина и состояние покровных тканей молочных желез (если толщина клетчатки была 1 см и менее, то протезы размещались субмускулярно), размеры и местоположение ареол относительно друг друга, планировалась плоскость диссекции. Выполнялась разметка на молочных железах, отмечались средняя и среднеключичная линии, положение новой субмаммарной складки, будущее место расположения имплантов.

Все пациентки условно были разбиты на 3 группы. К I группе были отнесены 2 пациентки, которым устанавливались протезы из подмышечного доступа. Были

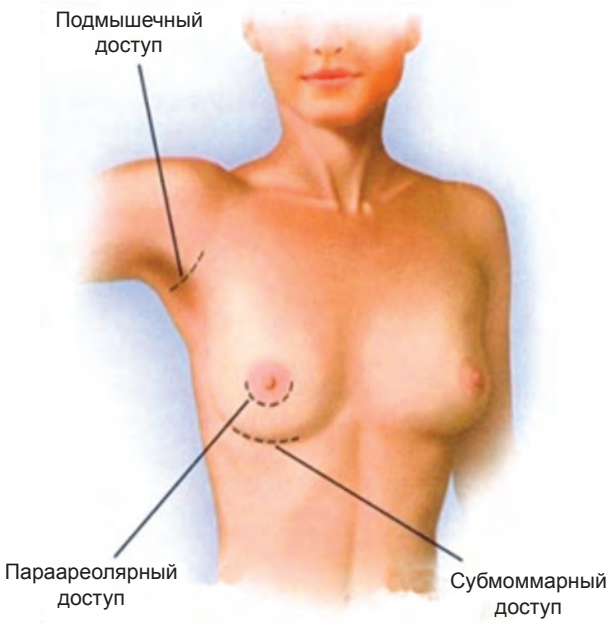

Рис. 1. Различные виды доступов для установки имплантов

установлены протезы 180 и 200 мл. В этом случае протезы всегда устанавливались под мышцу.

Ко II группе были отнесены пациентки, которым протезы были установлены через субмаммарный доступ — рубец в складке под молочной железой. Протезы от 180 до 800 мл. В этой группе пациенток у 50 были созданы карманы для протезов субгландулярно, у 62 — в 2 плоскостях.

В III группу включены пациентки, которым произведен параареолярный доступ. Им установлены протезы объемом 200 — 450 мл. В 10 случаях карманы созданы субгландулярно, у 116 пациенток в 2 плоскостях.

Разделение пациенток было выполнено для удобства систематизации и носило условный характер.

Техника операций. Все операции выполнялись под общей анестезией. У пациенток I группы разрез кожи выполнялся по внутреннему краю большой грудной мышцы на границе с волосистой частью [1]. Обычно разрез не превышал 3 см.

У пациенток II группы разрез выполнялся в существующей субмаммарной складке длиной до 5 см. Через него создавался карман либо субгландулярно, либо субмускулярно, либо в 2 плоскостях [2].

В III группе разрез выполнялся по нижнему внутреннему, реже наружному краю ареолы и занимал, как правило, не более половины длины окружности ареолы. Впервые данный доступ описан в начале 1970-х гг. [3, 4]. Если ареола была небольшая, то дополнительно деэпидермизировался участок непигментированной кожи в виде эллипса шириной до 1 см. В дальнейшем диссекция мягких тканей молочной железы осуществлялась через паренхиму железы, перпендикулярно основанию. Затем формировали карман для протезов, который в зависимости от состояния тканей, формы и толщины молочный железы создавали под железой, в 2 плоскостях или под большой грудной мышцей с обязательным отсечением ее грудинного сращения на 3—4 см снизу. После выполнения гемостаза в сформированный карман устанавливался соответствующих размеров имплант. Рассеченные края паренхимы сшивались непрерывными швами 3/0. Кожа ушивалась внутрикожными швами также Vicryl 6/0. Практически во всех группах в сформированную полость устанавливался резиновый дренаж, который удалялся на следующие сутки после операции.

Послеоперационный период. В послеоперационном периоде все пациентки носили компрессионный бюстгальтер фирмы Byron или Native в течение 1 мес. Всем оперированным назначали стандартную противовоспалительную, противоотечную и обезболивающую терапию. Мыться разрешали на 3-й день после операции. Приступать к физическим нагрузкам через 1,5—2 мес, к повседневным нагрузкам — через неделю.

Результаты и их обсуждение. Результаты выполненных операций прослежены у 185 пациенток в сроки от 3 до 40 мес. Капсулярная контрактура III—IV степени (по Baker) возникла у 2 пациенток, которым карманы для протезов были созданы под железой. В обоих случаях была выполнена корригирующая операция — капсулотомия, с установкой имплантов под мышцу. Одной пациентке протезы через 8 лет после установки были удалены по ее настоянию, хотя никаких осложнений не было, а эстетический результат был хороший, он удовлетворял и пациентку (она врач), и нас.

Нам не понравились эстетические результаты в I группе *(рис. 2)*. Во-первых, расстояние между молочными железами было большое, во-вторых, рубец в подмышечной впадине всегда виден при подъеме рук, тем

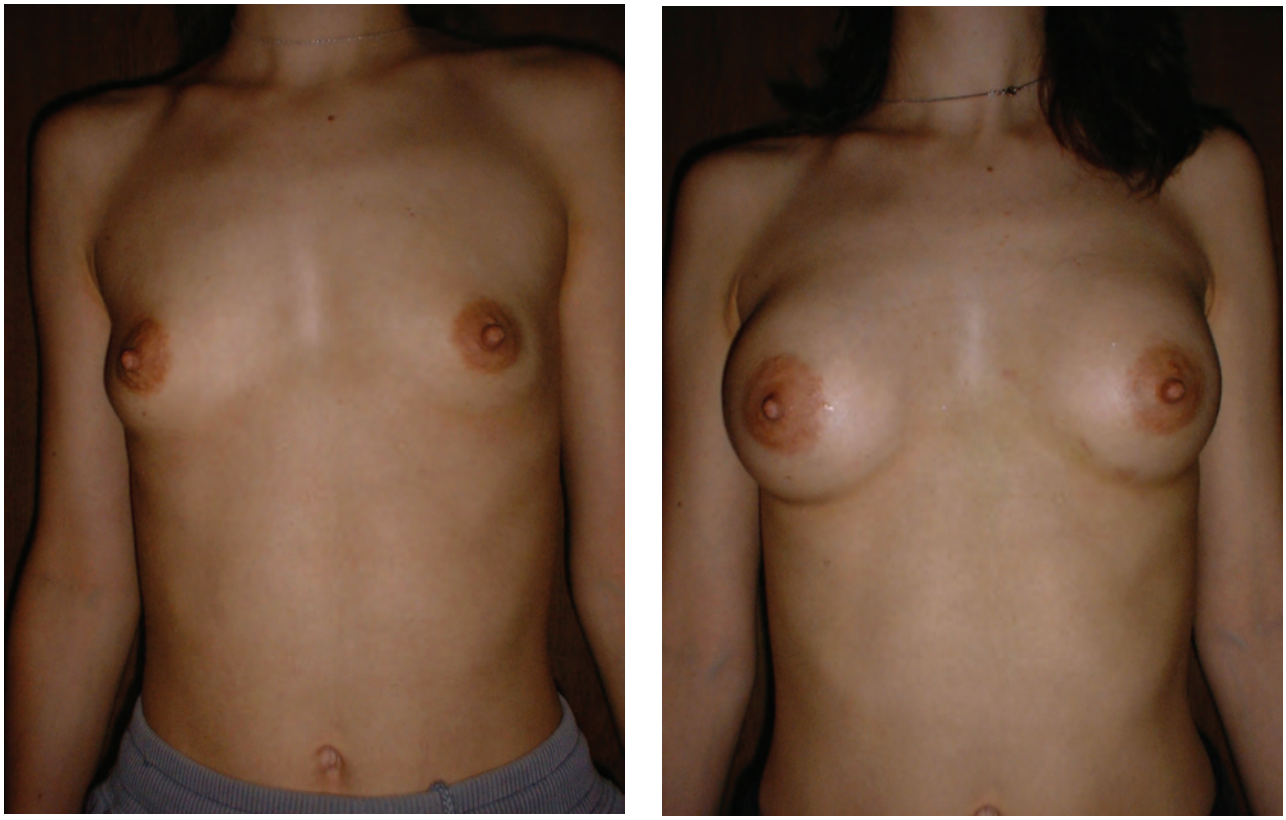

Рис. 2. Установка имплантов через подмышечный доступ субмускулярно. Объем имплантов 200 мл, текстурированные, круглые, низкий профиль, фирма «Ментор». До операции *(слева)*, через неделю после операции *(справа)*. Послеоперационных рубцов на молочных железах нет

более что пациентки сбривают волосы в подмышечной области.

Во II группе эстетический результат более приемлем, поскольку в бюстгальтере или купальнике рубца в субмаммарной складке не видно *(рис. 3, 4)*, но его, по нашему мнению, нельзя применять у пациенток, у которых субмаммарная складка отсутствует из-за полной аплазии молочных желез *(рис. 5)*.

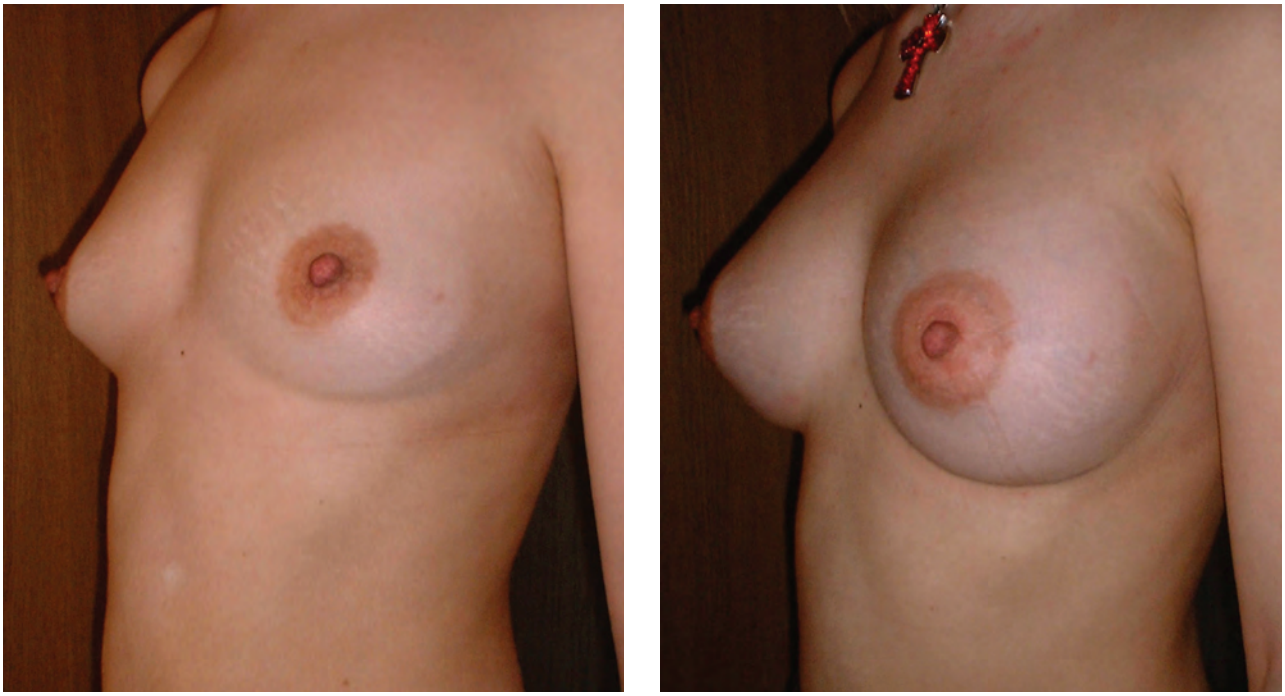

Рис. 3. Установка протезов через субмаммарный доступ субгландулярно. Объем имплантов 300 мл, текстурированные, круглые, средний профиль, фирма «Ментор». До операции *(слева)*, через 1 год после операции *(справа)*. В вертикальном положении пациентки рубцы не видны

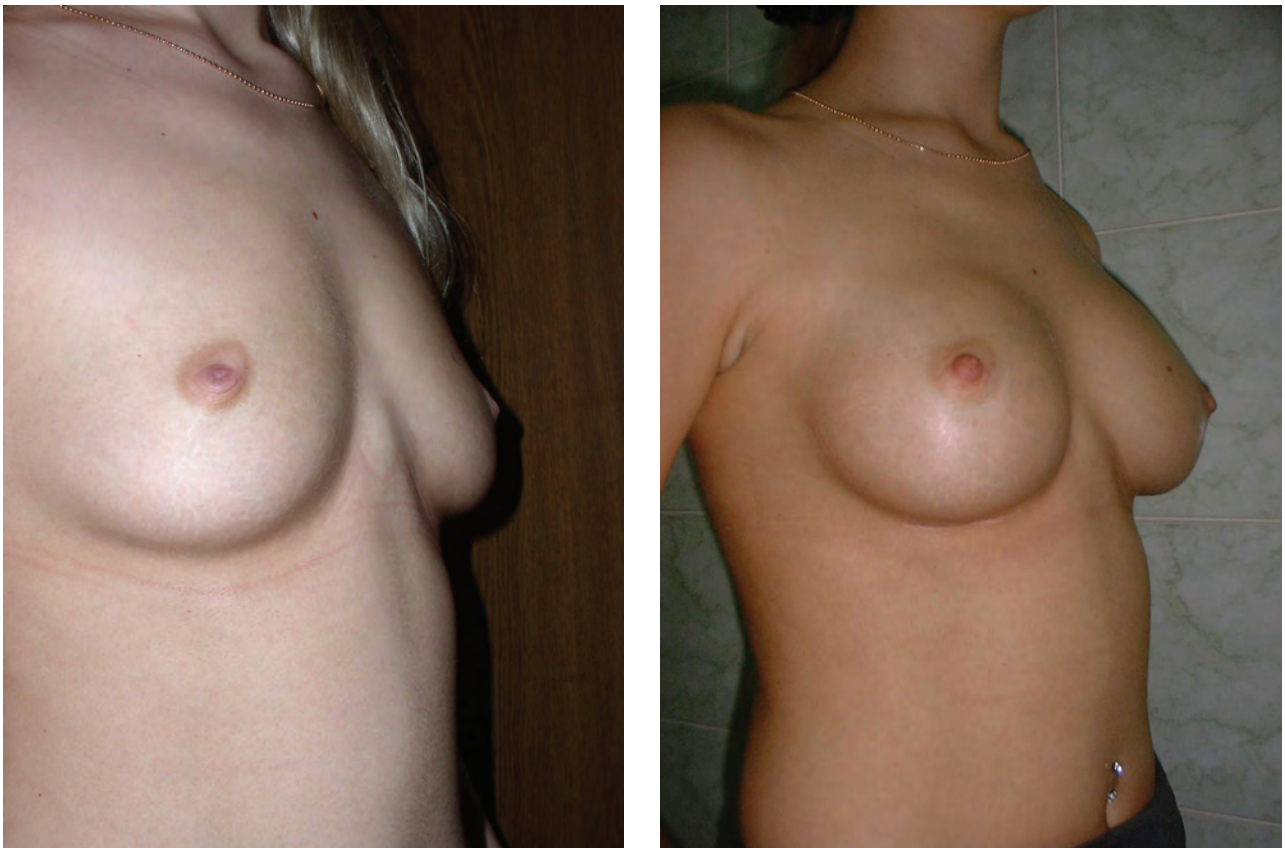

Рис. 4. Установка протезов через субмаммарный доступ субгландулярно. Объем имплантов 300 мл, текстурированные, анатомические, средний профиль, фирма «Ментор». До операции *(слева)*, через 1 год после операции *(справа)*. Положение пациентки с выгнутой спиной и поднятым плечевым поясом: только в этом положении виден послеоперационный рубец

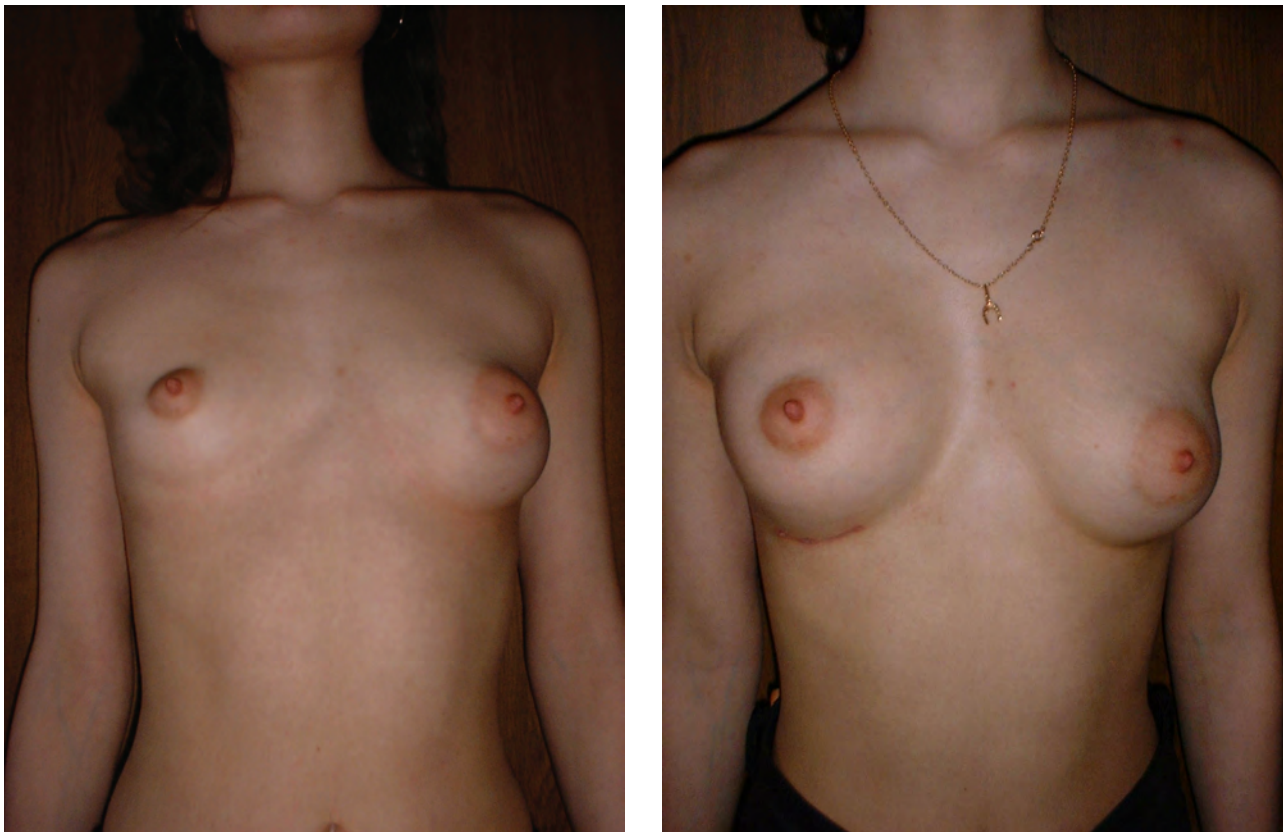

Рис. 5. Установка протеза через субмаммарный доступ субмускулярно с одной стороны при синдроме Поланда. Объем импланта 225 мл, текстурированный, анатомический, средний профиль, фирма «Ментор». До операции *(слева)*, через 2 мес после операции *(справа)*. Видимый послеоперационный рубец под грудью при отсутствии субмаммарной складки

Рис. 6. Установка протеза через парааареолярный доступ. Объем импланта 325 мл, текстурированный, анатомический средний профиль, фирма «Ментор». До операции *(слева)*, через 2 года после операции *(справа)*

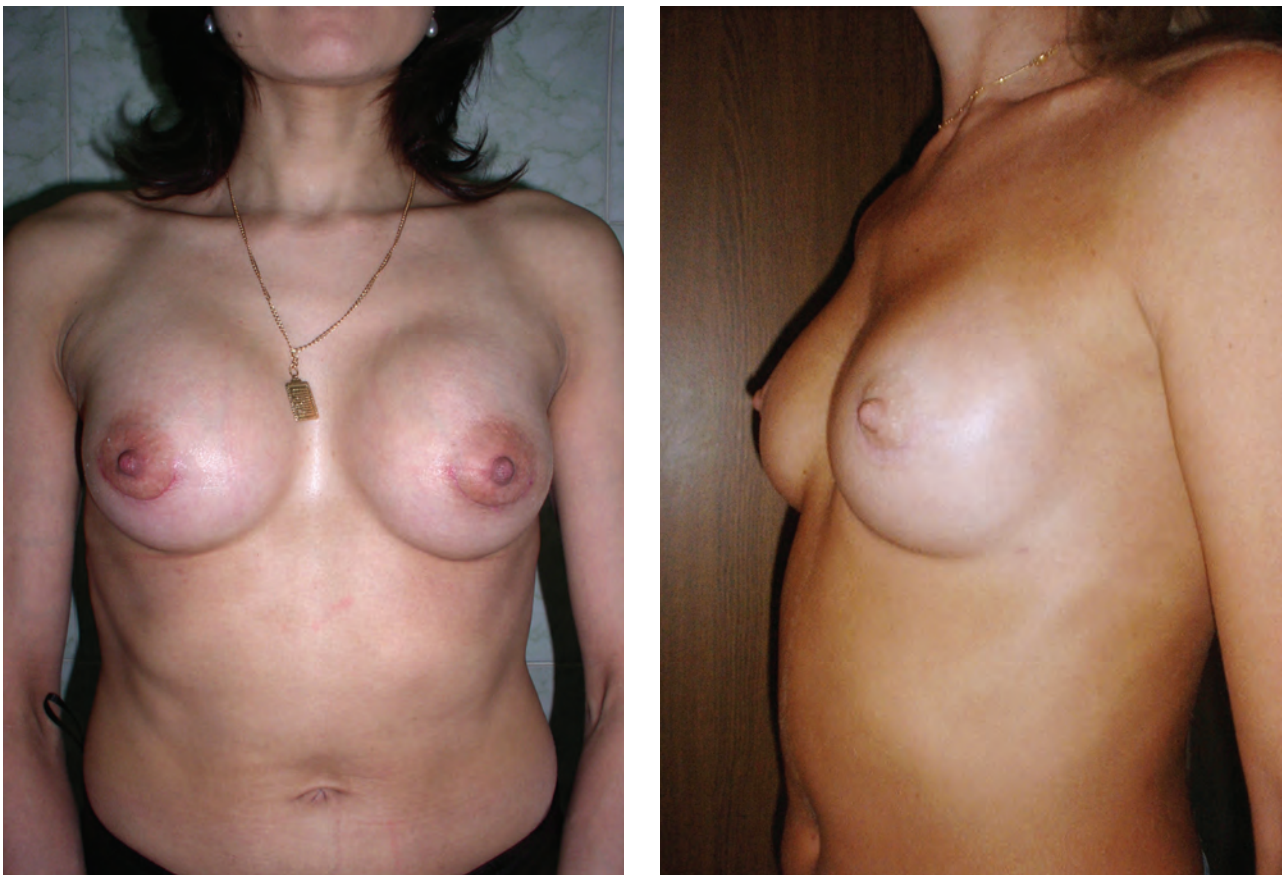

Рис. 7. Установка имплантов через параареолярный доступ. Слева пациентка через 3 нед после установки текстурированных круглых имплантов, средний профиль, фирма «Ментор», объем 275 мл. Послеоперационные рубцы еще видны. Справа через 3 мес после установки текстурированных анатомических имплантов, низкий профиль, фирма «Ментор», объем 180 мл. Послеоперационные рубцы уже практически не видны

Нам больше всего нравится параареолярный доступ. По-нашему мнению, он является превосходным доступом для увеличения груди. Он очень удобен при постановке как анатомических, так и круглых имплантов любого профиля *(рис. 6, 7)*.

Благодаря своему расположению он незаменим при небольшой аугментации у пациенток с отсутствием видимой субмаммарной складки. Используя его, можно выполнить смещение ареол для коррекции асимметрии положения и параареолярную мастопексию. Параареолярный доступ позволяет выполнить аугментацию из центральной части молочной железы, легко и точно выполнить создание кармана для протеза в необходимой плоскости во всех направлениях [5] с малозаметным рубцом после операции [6, 7]. Травмирование паренхимы молочной железы на практике редко влечет за собой какие-либо проблемы как клинически, так и рентгенологически [8, 9].

ЛИТЕРАТУРА

1. *Исмагилов, А.Х.* Транаксиллярная субпекторальная аугментационная маммопластика с видиоассистенцией/ А.Х. Исмагилов, Р.Ш. Хасанов, Х.М. Губайдуллин, А.М. Гимранов // Анналы пластической, реконструктивной и эстетической хирургии. — 2008. — Т.3 (прил.). — С. 179—180.
2. *Белоусов, А.Е.* Пластическая реконструктивная и эстетическая хирургия / А.Е. Белоусов. —СПб., 1998.
3. *Jenny, H.* Areolar approach to augmentation mammaplasty/ H. Jenny // Plast. Reconsr. Surg. — 1974. — Vol. 53. — P. 344.
4. *Jones, F.R.* A periareolar incision for augmentation mammaplasty/ F.R. Jones, A.P. Tauruas // Plast. Reconsr. Surg. — 1973. — Vol. 51. — P. 641.
5. *Spear, S.L.*The medial periareolar approach to submuscular augmentation mammaplasty under local anaesthesia / S.L. Spear, H. Matsuba, J.W. Little // Plast. Reconsr. Surg. — 1989. — Vol. 84. — P. 399.
6. *Candiani, P.* Augmentation mammaplasty: Personal evolution on the concept looking for an ideal technigue / P. Candiani, G.L. Capiglio // Aesthetic plast. Surg. — 1997. — Vol. 21. — P. 417—422.
7. *Hidalgo, D.A.* Breast augmentation: Choosing the optimal incision, implant and pocket plane/ D.A. Hidalgo // Plast. Reconsr. Surg. — 2000 — Vol. 105. — P. 2002.
8. *Courtiss, E.H.* Breast sensation before and after plastic surgery / E.H. Courtiss, R.M. Goldvin // Plast. Reconsr. Surg. — 1979. — Vol. 58. — P. 1.
9. *Stoff-Khalili, M.A.* Subfascial periareolar augmentation mammaplasty / M.A. Stoff-Khalili, R. Scholze, R.M. William // Plast. Reconsr. Surg. — 2004. — Vol. 114. — P. 1280.